

MOŽNOSTI ZLEPŠENÍ ZRAKOVÝCH FUNKCÍ U PACIENTŮ SE STABILNÍ MAKULOPATIÍ-PILOTNÍ VÝSLEDKY NOVÉ STUDIE

SOUHRN

Cíl: Prezentovat pilotní výsledky studie zabývající se zlepšením kvality života u pacientů se stabilní makulopatií prostřednictvím implantace intraokulární makulární čočky, zrakovou rehabilitací a modulací zrakové plasticity transkraniální elektrickou stimulací (tES).

Metodika a soubor: Do studie bude během 3 let zařazeno 20 pacientů se stabilní makulopatií, nejčastěji věkem podmíněnou makulární degenerací, kteří jsou již po operaci katarakty. V prvním roce projektu prošlo vstupním vyšetřením 17 pacientů, z nichž vhodní do studie byli čtyři. Všichni splnili indikační kritéria k implantaci Schariothovy makulární čočky (SML) a tato čočka jim byla implantována do lépe vidoucího oka. Třetí den po operaci byla započata aktivní tES a byla aplikována 20 krát během prvního měsíce u poloviny náhodně vybraných pacientů. U ostatních byla stimulace pouze předstíraná-placebo skupina. Se všemi pacienty byla ihned po implantaci zahájena intenzivní zraková rehabilitace. Tyto intervence trvaly jeden měsíc od implantace. Pacienti byli pravidelně vyšetřováni jak elektrofyziologickými metodami, tak oftalmologicky.

Výsledky: Před implantací byla průměrná korigovaná zraková ostrost očí, které poté podstoupily implantaci SML, na dálku 0,23 a do blízka naturálně Jaegrova tabulka č. (J.č.) 15, s +3,0sf J.č.10,5 a s +6,0sf J.č.4,5. Po operaci a zrakové rehabilitaci byla zraková ostrost do dálky za 3 týdny 0,13, za 2 měsíce 0,2 a za půl roku 0,14. Do blízka četli pacienti po 3 týdnech průměrně naturálně J.č.7,5, za 2 měsíce J.č.7 a za 6 měsíců byli schopni číst text průměrné velikosti J.č.5.

Závěr: Vzhledem k malému počtu pacientů v souboru nelze s jistotou zhodnotit efekt implantace SML současně s profesionálně vedenou zrakovou rehabilitací na samotný zrak i na spokojenost pacientů. Tito nemocní by jinak v důsledku onemocnění centra sítnice byli velmi limitováni ve svých každodenních činnostech a SML je jednou z možností řešení. Význam transkraniální elektrické stimulace u těchto nemocných je předmětem dalšího výzkumu, jehož výsledky budou dále prezentovány. Prokázali jsme bezpečnost použitých metod.

Klíčová slova: Schariothova makulární čočka, transkraniální stimulace, makulopatie

SUMMARY

METHODS OF IMPROVING THE QUALITY OF LIFE IN PATIENTS WITH STABLE MACULOPATHY-PILOT RESULTS OF A NEW STUDY

Purpose: To present pilot results of the project in which the primary goal is to optimize way how to increase the quality of life of patients with the stable maculopathy by implanting intraocular Scharioth macular lens (SML) and modulating visual plasticity by a transcranial electrical stimulation (tES) together with a visual rehabilitation.

Materials and Methods: The study will include 20 patients with stable maculopathy (mainly age-related macular degeneration -AMD) who underwent cataract surgery in past and are eligible for SML implantation. The duration of the project is 3 years. During the first year of the project 17 patients were

Nekolová J.¹, Kremláček J.², Kuba M.², Středová M.¹, Morávková D.³, Drtílková K.³, Jirásková N.¹

¹Oční klinika, Fakultní nemocnice Hradec Králové, přednostka: prof. MUDr. Naďa Jirásková, Ph.D., FEBO

²Ústav patologické fyziologie, Lékařská fakulta v Hradci Králové, přednosta: prof. MUDr. Miroslav Kuba, CSc.

³Tyfloservis o.p.s., pobočka Hradec Králové, vedoucí: Mgr. et Mgr. Daniela Morávková

Autoři práce prohlašují, že vznik i téma odborného sdělení a jeho zveřejnění není ve střetu zájmů a není podpořeno žádnou farmaceutickou firmou.



MUDr. Jana Nekolová, Ph.D.

Oční klinika
Fakultní nemocnice Hradec Králové,
Sokolská 581,
500 05 Hradec Králové
jana.nekolova@fnhk.cz

Do redakce doručeno dne: 5. 2. 2019
Do tisku přijato dne: 13. 5. 2019

screened, SML implantation was recommended to 4 of them. They met the indication criteria of SML implantation and SML was implanted into the better seeing eye. The third postoperative day, the tES sessions started and were applied 20 times in the first month after SML implantation. The stimulation was delivered in double blind design (a stimulated and a sham group). Visual exercises and rehabilitation took place during the tES. The patients were examined ophthalmologically and also using electrophysiological methods.

Results: Before the implantation, the best corrected distance visual acuity was 0.23. At near it was Jaeger number 15 uncorrected, with +3.0 sphere dioptres J.No.10.5 and with +6.0 sph dpt J.No. 4.5. After the surgery and visual rehabilitation BCVA was 0.13 after 3 weeks, 0.2 after 2 months and 0.14 after 6 months. At near it was uncorrected J.No.7.5 after 3 weeks, J.No.7 after 2 months and J.No.5 after 6 months.

Conclusion: According to a few participants, the impact of SML implantation together with intensive visual rehabilitation on vision at near and on satisfaction of patients with AMD could not be significantly established. Nevertheless, these patients are limited in their daily activities and SML is one of the solutions for them. The project is ongoing and blinded still, there is also a need of more participants to assess the effect of tES on vision, the results will be presented. We have proven the safety of methods used in the project.

Key words: Scharioth macula lens, transcranial electrical stimulation, maculopathy

Čes. a slov. Oftal., 75, 2019, No.3, p. 130–135

ÚVOD

Pacienti se stabilní makulopatií jsou často v důsledku své choroby velmi limitováni ve svých každodenních činnostech, kdy velkým omezením je hlavně neschopnost rozlišení detailů a neschopnost čtení běžného textu. Cílem této práce je prezentovat pilotní výsledky studie zabývající se zlepšením kvality života u pacientů se stabilní makulopatií prostřednictvím implantace intraokulární makulární čočky, zrakovou rehabilitací a modulací zrakové plasticity transkraniální elektrickou stimulací (tES).

Mezi nejčastější příčiny makulopatie patří suchá a vlhká forma věkem podmíněné makulární degenerace (VPMD), myopická makulopatie, diabetická makulopatie a hereditární makulární dystrofie. Pro pacienty se stabilními formami patologií makuly je určena Schariothova makulární čočka (SML) [9]. Jedná se o bifokální nitrooční čočku, která funguje v oku jako lupa a umožňuje tak pacientům vidět do blízka i bez externích optických či jiných pomůcek. Poskytuje přibližně dvojnásobné zvětšení, a tím i zdánlivé přiblížení obrazu. Vkládá se do lépe vidoucího artefakického oka jako tzv. add-on nitrooční čočka, její haptiky se umísťují do sulku. Základem úspěchu je především správná indikace a motivace pacienta k následné rehabilitaci [7].

Zraková rehabilitace je založena na opakovaném tréninku zrakových dovedností, jako je lokalizace, fixace, skenování a sledování objektu a zlepšení čtecí rychlosti [5,10]. Čtení se SML má totiž svá specifika. Je nutno dodržovat kratší čtecí vzdálenost, průměrně kolem 15 cm oka od textu a při čtení je třeba dostatečného osvětlení k zajištění miózy a zlepšení kontrastu. Pacienti mohou mít

obtíže s fokusací detailu přímo do oblasti zvětšující plošky SML.

Transkraniální elektrická stimulace se využívá k modulasi mozkové aktivity slabým elektrickým proudem a díky změnám v excitabilitě v kortikálních oblastech podporuje tzv. asociativní plasticitu. Slouží k urychlení zrakové rehabilitace, kdy pozitivní zkušenosti byly zaznamenány např. u pacientů s hemianopsií [1,4] nebo u pokusných zvířat [8].

METODIKA

Do studie bude během 3 let zařazeno 20 pacientů, starších 54 let, se stabilní makulopatií, kteří jsou již po operaci katarakty a byla jim implantována zadněkomorová nitrooční čočka do vaku. Všichni musí splnit k implantaci SML indikační kritéria, což odpovídá zrakové ostrosti v oblasti střední slabozrakosti, tedy nejlépe korigovaná zraková ostrost do dálky v rozmezí 0,05-0,4 v důsledku makulopatie. Pro zařazení do této studie je nutné splnit základní podmínku na čtení do blízka, a to zlepšení na Jaegrových tabulkách alespoň na č. 7 (J.č.) s předsazením +6,0 sférických dioptrií ze vzdálenosti cca 10-15 cm oka od textu a zlepšení alespoň o 3 velikosti Jaegrova textu při srovnání s viděním do blízka se standardní addicí +3,0 sf. Vhodní kandidáti nesmějí mít ani jednu z kontraindikací k implantaci SML-viz tabulka 1. S ohledem na tES nejsou do tohoto projektu zařazeni nemocní, kteří v minulosti prodělali úraz hlavy s bezvědomím, měli nebo mají epilepsii či jiné záchvatovité onemocnění, mají kovový implantát v mozku, implantovaný kardiostimulátor, nebo trpěli kožními chorobami na hlavě či krku.

Tabulka 1. Přehled kontraindikací implantace SML

Kontraindikace implantace SML	
-	aktivní choroidální neovaskulární membrána
-	KZO horší než 0,05 a lepší než 0,4 (relativní)
-	neovaskularizace duhovky
-	duhovková atrofie
-	těžká zonulopatie
-	hloubka přední komory menší než 2,8 mm
-	úzký úhel - Schaefer 2 a méně
-	stav po komplikované oční operaci
-	kongenitální abnormality očí
-	pokročilý glaukom se signifikantními defekty v zorném poli
-	syndrom pigmentové disperze
-	amblyopie
-	uveitida
-	dlouhotrvající léčba očního zánětu
-	těžké trauma oka v anamnéze
-	odchlípení sítnice
-	onemocnění centra rohovky
-	špatná vyšetřitelnost fundu před implantací
-	těžké systémové choroby
-	těhotenství
-	abnormality zornice
-	velikost fotopické zornice menší než 2,5 mm
-	afakie
-	nespolupracující, nemotivovaný pacient

Vysvětlivky: SML- Schariothova makulární čočka, KZO- korigovaná zraková ostrost

Implantace SML do sulku je provedena standardní doporučenou metodou. Chirurgická technika implantace makulární čočky není obtížná, je podobná standardní operaci katarakty. Po arteficiální dilataci zornice a topické kapkové anestezii je veden rohovkový řez u čísla 12 velikosti 2,2 milimetru, jsou provedeny i servisní paracentézy dle zvyklostí chirurga. Přední komora se vyplní viskoelastickým materiálem a makulární čočka se umístí do cartridge. Při této fázi chirurg musí dohlédnout na správné uložení haptik i optiky, aby nedošlo k jejich poškození. Po vložení makulární čočky za duhovku operatér musí haptiky správně umístit do sulku a perfektně vycentrovat jeden a půl milimetru širokou zvětšovací zónu makulární čočky do osy vidění. V posledních krocích operace je viskoelastický materiál z oka odsát a rána je hydratována. Pooperačně se aplikují standardně profylakticky antibiotika a steroidy v kapkách intenzivně po dobu 1 týdne a poté se snižující se frekvencí až do úplného vysazení za 1 měsíc od operace. Nitrooční tlak je monitorován měřením na bezkontaktním tonometru. Oftalmologicky jsou pacienti pečlivě sledováni i po implantaci a v průběhu stimulace, stejně pak v dalším období. Vyšetřována je nejlépe korigovaná zraková ostrost do dálky na projekčních optotypech a ETDRS tabulích. Naturální a případně korigovaná zraková ostrost do blízka je testována pomocí Jaegrových tabulek. Dále je provedeno podrobné vyšetření předního i zadního segmentu včetně fotografie a také vyšetření centra sítnice optickou koherenční tomografií (OCT).

Transkraniální elektrická stimulace je započata dle stavu pacienta druhý či třetí den od operace a celkem je nutno provést 20 sezení, každý den jedno. Stimulace je prováděna speciálně vyškolenými laborantkami Ústavu patologické fyziologie Lékařské fakulty v Hradci Králové. Postup je

shodný s metodikou popsanou v práci Antala et al. [2]. Polovina pacientů ve studii bude stimulována funkční tES, druhé skupině jsou pouze založeny elektrody, avšak k funkční stimulaci nedochází (placebo skupina). V průběhu 30 minutového sezení mají pacienti za úkol číst tréninkové texty. Výběr pacientů je dvojitě zaslepen, ani laborantky, ani vyšetřující neví, zda pacienti jsou či nejsou stimulováni. V rámci kontrol pacienti vyplňují dotazník spokojenosti, pacienti jsou vyšetřováni zrakově vyvolanými senzorickými a kognitivními evokovanými potenciály.

Současně ke všem pacientům dochází pracovnice Tyflo-servisu, které zajišťují na upravených textech zrakovou rehabilitaci pacientů.

Pacienti jsou vždy na začátku a konci 30minutového sezení otestováni v dovednosti čtení. K testování je použit tištěný text v řádcích s dostatečným kontrastem znaků proti pozadí ve velikosti Jaegrových tabulek č. 7. V rámci jednoho testu pacienti čtou 256 znaků včetně mezer. Pokud pacient není schopen číst tento text, jsou mu nabídnuty texty zjednodušené na jednotlivé slabiky či slova řazená za sebou ve velikosti Jaegrových tabulek č. 14-6.

V průběhu celého sezení jsou pro zrakovou práci vytvořeny ideální podmínky za pomoci čtecího pultu, který drží text v optimální poloze proti očím a vhodné osvětlení s nastavitelnou intenzitou světla dle potřeb jednotlivých pacientů. Pro každý den tES je v rámci zrakové rehabilitace připraven jeden pracovní list se cvičeními pro rozvoj zrakových dovedností a techniky čtení se Schariothovou makulární čočkou. Jednotlivá cvičení jsou zaměřena na procvičování hledání a fixace objektů, hledání shod a rozdílů mezi objekty, skenování obrázků, rozlišování figury a pozadí, rozvoj zrakové pozornosti a paměti, koordinace

oko-ruka a práci s textem. Obtížnost jednotlivých cvičení se postupně zvyšuje. Hlavní důraz byl kladen na komfort pacientů při zrakové práci, která je měla bavit a pomoci sžít se s novou pomůckou. Sledování a vyšetřování pacientů trvá nejméně půl roku od implantace. V tomto období dochází ještě i k dalším úpravám techniky čtení pracovníci Tyfloservisu přímo v domácím prostředí pacienta.

Rychlost čtení byla testována jako průměrný čas potřebný ke čtení 10 slov textu velikosti J.č.10. Byla testována těsně po implantaci a na konci období stimulace zraku.

VÝSLEDKY

V prvním roce projektu podstoupilo vstupní vyšetření 17 pacientů, z nichž čtyři vstoupili do studie. Mezi 8 pacienty, kteří splnili vstupní kritéria, ale rozhodli se do studie nevstoupit, převládala obava z časové náročnosti studie (n=6) nebo strach z operace (n=2). Dalších pět pacientů nesplnilo vstupní kritéria. Jedna pacientka měla kardiostimulátor, což byla kontraindikace tES, u čtyř pacientů nebyly splněny podmínky pro implantaci SML. Jedna pacientka měla vlhkou nestabilní formu VPMD, jeden pacient měl příliš špatný visus, jedna pacientka naopak dobrý visus a jedna byla nevhodná k implantaci SML z hlediska přítomnosti těžké endotelopatie. Jednalo se o 10 žen a 3 muže, průměrného věku 81 let.

S podmínkami studie souhlasili čtyři pacienti, 3 ženy a 1 muž, průměrného věku 79 let (73-84 let). Všichni měli stabilní věkem podmíněnou makulární degeneraci a všichni byli artefaktičtí. Splnili indikační kritéria vstupu do projektu a nebyla u nich žádná z kontraindikací. Byli motivováni a ochotni i k dlouhodobé spolupráci. Předoperačně byla

nejlepší korigovaná zraková ostrost do dálky průměrně na pravém oku 0,18 a na levém oku 0,19. Zraková ostrost pacientů do blízka vyjádřena hodnotou velikosti textu Jaegrových optotypů byla průměrně vpravo naturálně J.č.16, s korekcí +3,0 sférické dioptrie J.č.12 a s korekcí +6,0 sférických dioptrií J.č. 7,5. Vlevo byly hodnoty do blízka průměrně naturálně J.č.15,5, s korekcí +3,0 dioptrie J.č.12,5 a s korekcí +6,0 dioptrií J.č.7. Nitrooční tlak byl předoperačně průměrně vpravo 13,3 a vlevo 15,8 milimetrů rtuťového sloupce. Na OCT makuly měli všichni atrofii neuroretiny, kdy průměrné hodnoty centrální sítnicové tloušťky činily vpravo 141,5 a vlevo 180,3 mikrometrů. Předoperační hodnoty všech pacientů jsou vyjádřeny v tabulce 2.

Nebyly zaznamenány žádné operační ani pooperační komplikace implantace SML. U všech pacientů bylo dosaženo dobré centrace SML. (Obrázek 1)

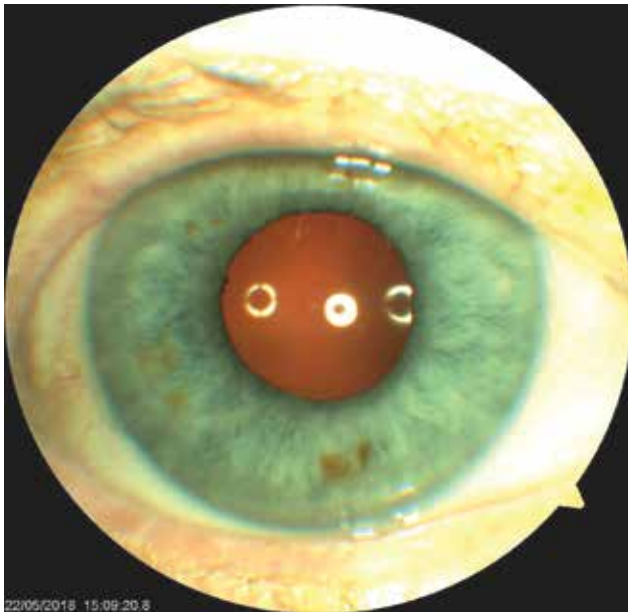
Pooperačně došlo k přechodnému snížení korigované zrakové ostrosti do dálky z předoperační průměrné hodnoty 0,23 (min. 0,13, max. 0,4) na 0,06 první pooperační den - hodnoty implantovaného oka (3x pravé oko, 1x levé oko). Po týdnu se zraková ostrost zvýšila na průměrně 0,1 (min. 0,06, max. 0,17) a po 3 týdnech na 0,13 (min. 0,06, max. 0,25). Po dvou měsících od implantace SML se zraková ostrost do dálky pohybovala v rozmezí od 0,13 do 0,3-průměrně 0,2 a půl roku od implantace dosáhla hodnot 0,14.

Do blízka byla průměrná hodnota Jaegrových optotypů na operovaném oku předoperačně naturálně J.č.15, s +3,0 dioptriemi J.č.10,5 a s +6,0 dioptriemi J. č. 4,5. Pooperačně se zlepšila schopnost číst naturálně, druhý den dosáhli pacienti průměrně hodnoty J.č.9 a sedmý den J.č.8. Již v tuto dobu se zlepšila schopnost číst v porovnání se čtením s běžnou korekcí (+3,0sf) před implantací a cvičením. Za 2 měsíce byli schopni dva ze čtyř pacientů číst naturálně

Tabulka 2. Předoperační parametry pacientů

Pacient			1	2	3	4
Ročník			1945	1939	1937	1934
KZO	dálka	OP	0,125	0,2	0,4	0,004
KZO	dálka	OL	0,1	0,16	0,3	0,2
NT		OP	14	12	13	14
NT		OL	15	14	18	16
Blízko	NAT	OP	13	15	17	20
Blízko	NAT	OL	13	18	17	14
Blízko	s +3,0	OP	12	12	7	18
Blízko	s +3,0	OL	13	14	12	11
Blízko	s +6,0	OP	7	6	2	15
Blízko	s +6,0	OL	7	12	7	3
OCT		OP	107	124	176	159
OCT		OL	118	235	165	203

Vysvětlivky: OP- oko pravé, OL- oko levé, KZO- korigovaná zraková ostrost v desetinném vyjádření, NT- nitrooční tlak, hodnoty v torzech, NAT- naturálně, OCT- optická koherentní tomografie, hodnoty centrální retinální tloušťky v mikrometrech. Na blízko hodnoty velikosti textu na Jaegrových tabulkách.



Obrázek 1. Oko jednoho z pacientů po implantaci Schariotovy makulární čočky, centrální ploška dobře centrována

J.č.3, dva zbývající J.č.11 a 13. Po půl roce byla průměrná velikost textu Jaegrových tabulek J.č.5.

Nitrooční tlak se v pooperačním období nezvýšil v porovnání s předoperačními hodnotami, pohyboval se v rozmezí 13 až 15 torrů. Centrální retinální tloušťka (CRT) měřena optickou koherentní tomografií byla při vstupu do projektu průměrně (min-max) 153 (107-203) mikrometrů. Za dva měsíce byly hodnoty CRT průměrně 180 mikrometrů a za půl roku 142,5 mikrometru. Kompletní přehled pooperačních výsledků je v tabulce 3.

Třetí den po implantaci SML nebyli nemocní schopni při testování rychlosti čtení text přečíst, nicméně po první zrakové rehabilitaci, rychlost čtení byla 23, 60 a 127 sekund,

jeden pacient testovanou velikost textu J.č.10 nemohl naturálně přečíst. Po jednom měsíci intenzivní rehabilitace zraku, RČ byla 8, 13 a 33 sekund, jeden z pacientů opět nemohl J.č.10 přečíst. U 3 ze 4 nemocných se rychlost čtení zrakovou rehabilitací zlepšila.

Nebylo možno zatím zjistit, který z pacientů podstoupil aktivní tES stimulaci a který ne, neboť projekt stále probíhá a výsledky budou prezentovány v budoucnosti.

DISKUSE

V současné době probíhá nábor do projektu na další 2 roky, kdy je plánováno zařadit do studie každý rok osm pacientů, celkem tedy bude ve studii 20 slabozrakých.

Na základě našich prvotních zkušeností se určitým problémem ukázala nutnost samotné operace, kdy se pacienti, často vyššího věku, jakéhokoliv zákroku bojí. Stejně tak byla limitujícím faktorem nutnost každodenní stimulace mozku a cvičení po dobu 3 týdnů. Potřebným pacientům byl umožněn pobyt na lůžkovém oddělení po dobu stimulace, pokud nebylo možné, aby pacient na stimulaci denně dojížděl. Pro některé z oslovených kandidátů však ani tato možnost nebyla akceptovatelná, nechtěli opustit domácí prostředí na tak dlouhou dobu. Dennodenní dojíždění 3 týdny (a nebo více, pokud stimulace není prováděna i o víkendech) je velkým problémem pro slabozraké pacienty, kteří nejsou schopni samostatné dopravy a musí tedy žádat osoby blízké o doprovod. Pro tyto pacienty se v rámci projektu vyčlenily finance na zajištění dopravy specializovanou firmou.

Naopak, pokud se pacienti rozhodli do projektu vstoupit, velmi pozitivně pak reagovali na každodenní cvičení a stimulaci zraku prováděné laborantkami i pracovníci Tyfloservisu. Oceňovali samotné zlepšení zraku i snahu personálu o jejich návrat do běžného života jako před nemocí.

Tabulka 3. Pooperační výsledky

Pacient		1	2	3	4
Oko		OP	OP	OP	OL
Dálka	Den 2	0,06	0,06	0,06	0,06
Dálka	Den 7	0,1	0,06	0,06	0,167
Dálka	Den 21	0,06	0,06	0,25	0,16
Dálka	Měsíc 2	0,125	0,16	0,3	0,18
Dálka	Měsíc 6	0,1	0,15	0,2	0,1
Blízko	Den 2	12	13	6	4
Blízko	Den 7	14	12	2	4
Blízko	Den 21	11	13	3	3
Blízko	Měsíc 2	8	9	5	6
Blízko	Měsíc 6	8	8	1	2
OCT	Měsíc 2	112	233	175	197
OCT	Měsíc 6	113	99	175	186

Vysvětlivky: OP- oko pravé, OL- oko levé, OCT- optická koherentní tomografie

Náš projekt si klade za cíl zhodnotit, zda tES dokáže akcelarovat či podnítit zrakovou rehabilitaci, jak je popisováno v mnoha studiích [1,2,8,6]. Efekt této metody však nelze toho času zhodnotit, neboť studie zatím ještě není odslepena. Nicméně i přesto lze zjistit efekt samotné implantace SML současně s profesionálně vedenou rehabilitací zraku. Je také možno potvrdit bezpečnost prováděných metod a jejich dobrou snášenlivost.

Schariothova makulární čočka byla těmto pacientům implantována z důvodu zvětšení sledovaného objektu tak, že je umožněn dopad obrazu na zachovalou paramakulární část sítnice, když centrum sítnice je poškozeno [3,7,9]. Základním faktorem je správná indikace a edukace pacientů. Indikačními kritérii neprošlo v prvním roce hodnocení 76 % pacientů, kteří se primárně zdáli být vhodnými. Z řečeného vyplývá, že Schariothova makulární čočka je vhodná pro relativně úzkou skupinu pacientů.

Problémem je také samotná progresse onemocnění makuly. Věkem podmíněná makulární nemoc je onemocnění, které se časem zhoršuje. Žádný z pacientů nesmí mít v době implantace SML známky, které by ukazovaly na možnost zhoršení operací či v časném pooperačním období, tedy musí mít zcela takzvaně "suchou" makulu. Bohužel dostupná vyšetření zatím nejsou schopna ukázat na rychlost negativního vývoje onemocnění v čase. Proto efekt Schariothovy makulární čočky i přes dokonalé vizuální stimulační metody nemusí být trvalý. Na tuto skutečnost jsou všichni pacienti upozorňováni.

Při testování čtení na blízko byla použita sférická korekce +3,0 a +6,0 dioptrií, ne jako addice, z důvodu toho, že pacienti byli artefakitní a díky tomu nikdo z pacientů nenosil na dálku brýle. Byla opět pozorována poměrně

dobrá shoda zrakové ostrosti na blízko s předsazením +6,0 sférických dioptrií a následnou zrakovou ostrostí po implantaci SML. Pacienti získali operací a cvičením zraku schopnost znovu číst běžný text, v průměru J.č.7, bez použití jakýchkoliv dalších pomůcek, a to naturálně. Čtení je však pro tyto nemocné unavující, je potřeba zajistit dostatek kvalitního osvětlení a zkrátit čtecí vzdálenost na průměrných 15 centimetrů oka od čteného textu. I přesto se rychlost čtení po implantaci a tréninku zlepšila. Ani jeden z pacientů nelituje účasti ve studii a času stráveného cvičením zrakových schopností. Jedna z pacientek dokonce napsala děkovný dopis a druhá svoji spokojenost vyjádřila na videu v rozhovoru s pracovnící Tyfloservisu (<https://youtu.be/sGz9Jlfdq2M>). Díky pozitivním ohlasům budeme ve studii i nadále pokračovat a detailnější výsledky budou zveřejněny.

Studie je zcela unikátní a ve světové literatuře jsme kombinaci tES a implantace SML nenalezli, proto naše pilotní výsledky nemůžeme zatím srovnávat.

ZÁVĚR

Vzhledem k malému počtu pacientů v souboru nelze s jistotou zhodnotit efekt implantace SML současně s profesionálně vedenou zrakovou rehabilitací na samotný zrak i na spokojenost pacientů. Tito nemocní by jinak v důsledku onemocnění centra sítnic byli velmi limitováni ve svých každodenních činnostech a SML je jednou z možností řešení. Význam transkraniální elektrické stimulace u těchto nemocných je předmětem dalšího výzkumu, jehož výsledky budou dále prezentovány. Prokázali jsme bezpečnost použitých metod.

LITERATURA

1. **Alber, R., Moser, H., Gall, C. et al.:** Combined Transcranial Direct Current Stimulation and Vision Restoration Training in Subacute Stroke Rehabilitation: A Pilot Study. *PM R*, 9; 2017: 787-794.
2. **Antal, A., Alekseichuk, I., Bikson, M. et al.:** Low Intensity Transcranial Electric Stimulation: Safety, Ethical, Legal Regulatory and Application Guidelines. *Clin Neurophysiol*, 128; 2017: 1774-1809.
3. **Grzybowski, A., Wasinska-Borowiec, W., Alio, J.L. et al.:** Intraocular lenses in age-related macular degeneration. *Graefes Arch Clin Exp Ophthalmol*, 255; 2017: 1687-1696.
4. **Ko, M.H., Han, S.H., Park, S.H., et al.:** Improvement of Visual Scanning after DC Brain Polarization of Parietal Cortex in Stroke Patients with Spatial Neglect. *Neurosci Lett*, 448; 2008: 171-4.
5. **Kremláček, J., Jirásková, N., Nekolová, J. et al.:** Electrophysiological Testing of Visual Function after Mirror Telescope Implantation: A Case Report. *Doc Ophthalmol*, 133; 2016: 171-81.
6. **Kremláček, J., Kuba, M., Kubová, Z. et al.:** Motion-Onset VEPs to Translating, Radial, Rotating and Spiral Stimuli. *Doc Ophthalmol*, 109; 2004: 169-75.
7. **Nekolová, J., Rozsival, P., Šín, M., et al.:** Scharioth Macula Lens: A new intraocular implant for low-vision patients with stabilized maculopathy-first experience. *Biomed Pap Med Fac Univ Palacky Olomouc Czech Repub*, 161; 2017: 206-209.
8. **Rushmore, R.J., DeSimone, C., Valero-Cabré, A.:** Multiple Sessions of Transcranial Direct Current Stimulation to the Intact Hemisphere Improves Visual Function after Unilateral Ablation of Visual Cortex. *Eur J Neurosci*, 38; 2013: 3799-3807.
9. **Scharioth, G.B.:** New Add-on Intraocular Lens for Patients with Age-Related Macular Degeneration. *J Cataract Refract Surg*, 41; 2015: 1559-63.
10. **Seiple, W., Grant, P., Szlyk, J.P.:** Reading Rehabilitation of Individuals with AMD: Relative Effectiveness of Training Approaches. *Invest Ophthalmol Vis Sci*, 52; 2011: 2938-44

Práce je podpořena grantem AZVMZ ČR NV18-06-00488.