

POZDNÍ POOPERAČNÍ SYNDROM DISTENZE POUZDRA

SOUHRN

Cíl: Cílem práce je prezentovat případ pacientky, u které se rozvinul pozdní pooperační syndrom distenze pouzdra čočky a jeho chirurgické řešení s literárním rozbořem problematiky.

Metodika a soubor: Přehledem dostupné literatury byla shrnuta diagnostika, klasifikace, aktuální vyšetřovací metody a možnosti léčby syndromu distenze pouzdra (SDP).

Popisujeme naši zkušenost s pozdním pooperačním syndromem distenze pouzdra u pacientky, u které se rozvinul 4 roky po operaci šedého zákalu. Zrakovou ostrost jsme stanovili pomocí ETDRS (Early Treatment Diabetic Retinopathy Study) optotypu.

Diskuse: Podle literárních údajů k SDP může docházet pooperačně v časném nebo pozdním pooperačním období. Dělíme jej na fibrózní, nebuněčný a buněčný typ.

Kazuistika: 72letá žena vyšetřena 2016 na naší ambulanci pro snížení zrakové ostrosti. Dominantní bylo měsíc trvající rozmazané vidění. 2012 podstoupila na privátním pracovišti operaci šedého zákalu s implantací umělé nitrooční čočky do pouzdra a za 8 měsíců byla u nás operována pro glaukom.

Na zmíněný syndrom vysloveno podezření již po vyšetření na šterbinové lampě. Diagnóza potvrzena a dokumentována pomocí Scheimpflugovy kamery (OCULUS Pentacam HR) a předně segmentového OCT (Optovue, Avanti RTVue XR).

Pacientka byla indikovaná k aspiraci obsahu pouzdra s následnou laváží antibiotiky. Po výkonu došlo k vymizení potíží. Aspirovaná tekutina byla odeslána k mikroskopickému a kulturačnímu vyšetření, při němž byla identifikována patogenní mikroflóra.

Závěr: Syndrom distenze zadního pouzdra je komplikací standardní operace šedého zákalu, jehož pozdní forma je častější, než bývá uváděno. Pomnožení anaerobní mikroflóry v prostoru za čočkou vytváří riziko komplikací po laserové kapsulotomii.

Klíčová slova: syndrom distenze zadního pouzdra, předně segmentové OCT, Pentacam, Scheimpflugova kamera

SUMMARY

LATE POSTOPERATIVE CAPSULAR BAG DISTENSION SYNDROME

Purpose: Capsular bag distension syndrome is to be seen as a relatively rare complication after cataract surgery.

Materials and Methods: We describe our experience of late-onset capsular bag distension syndrome with one case onset 4 years after cataract surgery. Nowadays diagnostic imaging methods were used. The literature was reviewed to summarize the diagnosis, classification, use of diagnostic aids, and the current treatments for the capsular bag distension syndrome. Visual acuity was assessed using the ETDRS (Early Treatment Diabetic Retinopathy Study) chart.

Discussion: A 72-year-old woman presented with decreased visual acuity and blurred vision 4 years after phacoemulsification with continuous curvilinear capsulorhexis (CCC) and in-the-bag IOL implantation. After the slit lamp examination, patient was investigated with Scheimpflug camera (OCULUS Pentacam HR) and anterior segment spectral domain OCT (Optovue, Avanti RTVue XR), which confirmed the diagnosis of capsular block syndrome. Aspiration of the turbid fluid behind the lens and capsular bag

Otrošínová M., Novák J.

Nemocnice Pardubického kraje a.s.,
Pardubická nemocnice,
Oční oddělení
primář doc. MUDr. Jan Novák, CSc.,
FEBO

Autoři práce prohlašují, že vznik i téma odborného sdělení a jeho zveřejnění není ve střetu zájmů a není podpořeno žádnou farmaceutickou firmou.



MUDr. Marianna Otrošínová
Štrossova 1338
530 03 Pardubice
ivancova.marianna@gmail.com

Přijato do redakce: 12. 11. 2018
Přijato do tisku: 28. 1. 2019

lavage resulted in resolution of her symptoms. Aspirated fluid was examined. We have observed no CBS recurrence.

Conclusion: CBS is the relatively rare complication of the standard cataract surgery, which can occur during surgery and in a postoperative period. CBS can be solved successfully after regular diagnosis using modern imaging methods.

Key words: capsular bag distension syndrome, capsular block syndrome, CBS, OCT, Pentacam

Čes. a slov. Oftal., 75, 2019, No.1, p. 46–51

ÚVOD

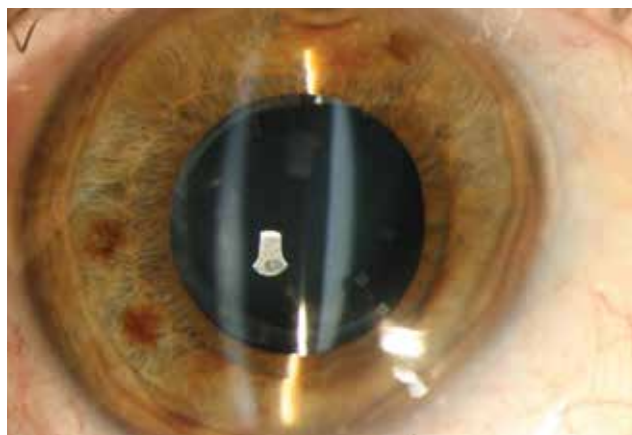
Syndrom distenze zadního pouzdra (SDP), též známý i jako syndrom kapsulárního bloku, je v literatuře popisován jako vzácná komplikace chirurgie katarakty. Vzniká při použití techniky kontinuální cirkulární kapsulorexe s implantací zadně komorové umělé nitrooční čočky.

Dojde k cirkulární adhezi mezi okrajem cirkulární kapsulorexe a přední plochou umělé nitrooční čočky nebo jádra.

KAZUISTIKA

V březnu 2016 byla na naší ambulanci vyšetřena 72letá žena, která si stěžovala na snížení zrakové ostrosti a rozmazané vidění na pravém oku. Při příchodu byla nejlépe korigovaná zraková ostrost (BCVA) = 0,32. K výraznému zhoršení došlo především v průběhu posledního měsíce. Pacientka přitom nepozorovala žádné potíže s viděním rovněž operovaného levého oka.

V anamnéze podstoupila v únoru 2012 operaci šedého zákalu s implantací zadně komorové umělé nitrooční čočky do pouzdra na privátním pracovišti a v prosinci 2012 byla na našem oddělení provedena trabekulektomie s funkčním filtračním puchýřem, oba výkony na pravém oku. Po operaci pacientka neměla žádné potíže, v dostup-



Obrázek 1. Přední segment bez známek zánětu, rozšířený prostor mezi zadní plochou IOL a zadním pouzdrém vyplněn mléčně bílou zkalenou tekutinou. Fibroticky změněné přední pouzdro těsně adhezuje k přední ploše IOL

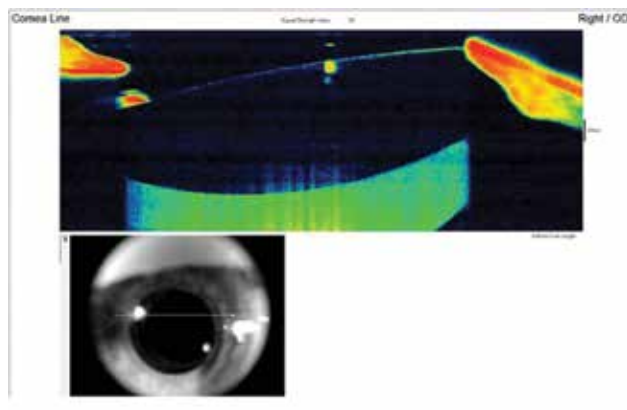
ných záznamech byla pooperační nekorigovaná zraková ostrost (UCVA) = 1,00. Pacientka byla interně léčená pouze pro arteriální hypertenzi.

Na šterbinové lampě byl nález klidného předního segmentu, fibroticky změněný okraj přední cirkulární kapsulorexe a cirkulární adheze mezi okrajem kapsulorexe a přední plochou IOL. Okraj přední cirkulární kapsulorexe byl menší než optická část implantované čočky a kryl cirkulárně její okraje. Čočka byla v pouzdře centrovaná bez posunu v předozadní ose. Za IOL bylo možné dokumentovat roztažené zadní pouzdro a prostor mezi zadní plochou IOL a zadním pouzdrém byl homogenně vyplněn mléčně bílou zkalenou tekutinou (Obrázek 1). Žádné abnormality rohovky, duhovkorožkového úhlu, hloubky přední komory ani jejího obsahu jsme nepozorovali. Nitrooční tlak byl 15 mmHg.

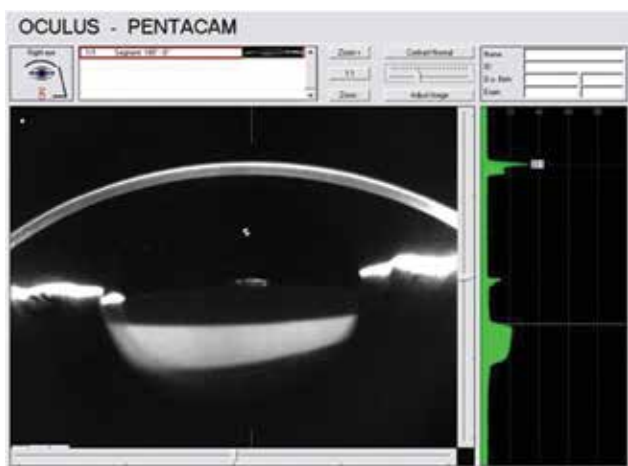
Kvalita vyšetření sklivce a sítnice nebyla pro zamlžený obraz optimální. Nicméně nebyly nalezeny žádné známky zánětu a vitreoretinální patologie.

Na základě vyšetření byla stanovena suspektní diagnóza pozdního pooperačního syndromu distenze zadního pouzdra. K potvrzení stanovené diagnózy jsme zvolili další vyšetřovací metody – předně segmentové OCT (Optovue, Avanti RTVue XR) bez mydriázy (Obrázek 2) a Scheimpflugovu kameru (OCULUS Pentacam HR) v maximální mydriáze (Obrázek 3).

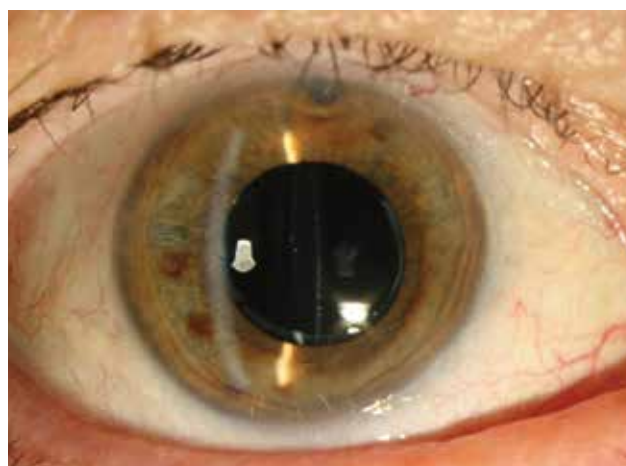
Se zřetelem na možnou infekci a ve snaze zabránit možnému průniku mikroflóry do sklivcového prostoru



Obrázek 2. Předně segmentové OCT demonstruje distenzi pouzdra, před laváží je zadní pouzdro dozadu roztažené a vyplněné mléčně bílou tekutinou (hyperreflektivní masa za IOL). Dobře centrovaná čočka bez předozadního posunu

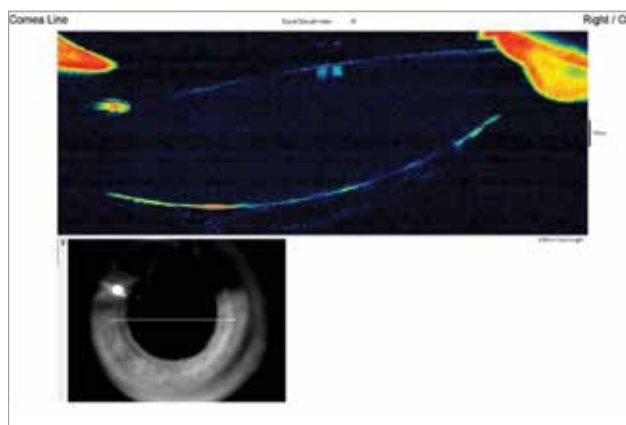


Obrázek 3. Scheimpflugova fotografie dokládá dozadu roztažené zadní pouzdro vyplněné opaleskující tekutinou. Taktéž dokumentuje relativně vysokou densitu tekutiny v pouzdře (20%)



Obrázek 4. Přední segment po laváži bez distenze pouzdra, zřasené zadní pouzdro

jsme místo laserové kapsulotomie zvolili chirurgický postup. Pod mikroskopem byly ze tří paracentéz vytvořeny nástřihy předního fibrotického pouzdra. Následovala diagnostická aspirace mléčně bíle zkalené tekutiny pomocí 26G jehly zavedené paracentézou do pouzdra za IOL. Poté jsme provedli laváž irigací a aspirací a aplikaci roztoku cefuroximu (Axetine) do pouzdra. Žádné perioperační komplikace jsme nepozorovali. Postoperačně byly po dobu jednoho týdne nasazeny lokálně kortikosteroidy a antibiotika. Tekutina byla odeslaná ke kultivačnímu i mikroskopickému vyšetření. Mikroskopie potvrdila přítomnost G+ tyčinek koryneformního tvaru svědčícího pro rod *Propionibacterium*. Kultivace byla ale negativní. Po výkonu byla pacientka sledovaná po dobu 6 měsíců. V tomto období byla bez potíží a beze známek recidivy distenze zadního pouzdra a její zraková ostrost dosáhla BCVA = 0,80 (Obrázek 4,5,6).



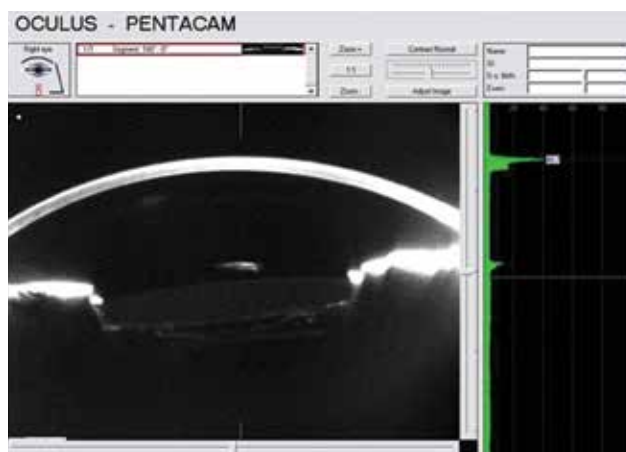Obrázek 5. Předně segmentové OCT po laváži zobrazuje prostor za IOL zkolabován a ohraničen zvrásněným zadním pouzdem

DISKUSE

Syndrom distenze zadního pouzdra je poměrně vzácně popisovaná a v minulosti zřídka poznána komplikace chirurgie katarakty s použitím techniky přední kontinuální cirkulární kapsulorexie s fakoemulzifikací a implantací umělé nitrooční zadněkomorové čočky, která může vzniknout během operace nebo v pooperačním období. Je charakterizován akumulací tekutiny uvnitř čočkového vaku, speciálně mezi zadním pouzdem a zadní plochou IOL (nebo jádrem čočky během operace).

Poprvé popsal syndrom distenze pouzdra Davison v roce 1990 [3] a Holtz v roce 1992 [7], ale byl to teprve Masket [15], který jako první v roce 1993 použil termín „syndrom kapsulárního bloku“ k pojmenování této komplikace.

Miyake a kol. sestavili v roce 1998 první klasifikaci, která rozděluje syndrom distenze zadního pouzdra do tří sku-



Obrázek 6. Scheimpflugova fotografie po laváži dokládá zřasené zadní pouzdro, prostor za IOL již bez opaleskující tekutiny a zadní pouzdro naléhá na zadní plochu IOL. Za pouzdem se zobrazuje přední hyaloidní membrána

pin na podkladu časového vzniku v souvislosti s operací: perioperační, včasný pooperační a pozdní pooperační [16]. Druhou klasifikaci sestavil Kim a Shin v roce 2008 [9] s ohledem na patogenezi vzniku, která rozděluje pooperační syndrom distenze pouzdra do tří skupin: nebuňkový, zánětlivý a fibrotický typ.

1. perioperační typ vzniká při rapidní hydrodisekci, při použití vysokého irigačního tlaku nebo při použití velkého množství irigační tekutiny. To vede k dislokaci jádra čočky dopředu a blokáde otvoru přední cirkulární kapsulorexe. Může způsobit rupturu zadního pouzdra s luxací jádra do sklivcového prostoru [16].

Častěji vzniká u zadní polární a přezrálé katarakty a u jedinců s axiální délkou bulbu vyšší než 25 mm [6,22].

2. Časný pooperační typ vzniká nejčastěji první pooperační den, ale může se rozvinout v průběhu prvních dvou pooperačních týdnů. [1,4,15,18,22,25,26]. Při tomto typu brání úniku tekutiny ze zadního pouzdra dopředu dislokovaná umělá nitrooční čočka, adheovaná k přední kapsule [12].

Miyake a kol. [16] se domnívali, že akumulovaná tekutina za IOL je viskoelastický materiál, což potvrdil Sugiura a kol. [25]. Ti analyzovali aspirovanou tekutinu pomocí vysokoúčinné kapalinové chromatografie. Výsledek dokázal, že transparentní tekutina v čočkovém vaku byl zředěný hyaluronát sodný. Hyaluronát je viskoelastický materiál s vysokou molekulární hmotností, takže ponechaný v pouzdře zvyšuje osmotický gradient a nasává tekutinu dovnitř přes pouzdro, které se v této situaci chová jako semipermeabilní membrána [7]. Tento typ distenze zadního pouzdra byl klasifikován jako nebuněčný typ klasifikací dle Kima a Shina [9].

Je zvažován i další možný mechanismus, a tím je vznik osmotického gradientu, projevující se nasáváním komorové vody do pouzdra k retinovaným zbytkům korových hmot nebo fragmentům jádra [9,16,25,26]. Vzhledem k tomuto mechanismu byl tento typ SDP klasifikován jako zánětlivý pooperační syndrom distenze pouzdra dle Kima a Shina [9]. Ti předpokládali, že vzniká i v důsledku exsudativního procesu epiteliálních buněk čočky [9].

Kumulace tekutiny posouvá IOL dopředu k okraji přední cirkulární kapsulorexe, čímž způsobuje její blokádu a dochází ke změlnění přední komory a změně duhovkrohovkového úhlu. Pokud tento proces pokračuje, může vést k elevaci nitrooční tenze a vést k akutnímu glaukomu uzavřeného úhlu [26]. Dopředu posunutá čočka způsobuje změnu polohy ohniska, a tím je indukovaná myopie [9,26]. Proto by k vyloučení SDP měl být každý případ podezřelý myopický chyby v časném pooperačním období vyšetřen v arteficiální mydriáze [13].

U některých případů časného pooperačního syndromu může dojít k spontánnímu vstřebání [23]. Většina případů vyžaduje ale řešení ve smyslu přední nebo zadní Nd:YAG laserové kapsulotomie [15].

SDP byl popsán po implantaci různých typů nitroočních čoček [3,4,9,13,14,16], různých materiálů a tvarů [3,4,7,12,15,16,19,20,24,25,28].

3. Pozdní pooperační syndrom distenze pouzdra je též známý jako pooperační likvifikace. Jedná se o chro-

nický proces vznikající sekundárně při fibrózních změnách a vzniku adhezí mezi přední kapsulou a přední plochou optiky umělé nitrooční čočky. Vzniká průměrně 3.8 roku po operaci a je charakterizován akumulací bílého materiálu za čočkou uvnitř pouzdra [17].

Eifrig studoval akumulovanou tekutinu v pouzdře a potvrdil vysokou koncentraci alfa-krystalinu a relativně nízkou koncentraci albuminů, což naznačuje, že akumulovaná tekutina může pocházet z reziduálních epiteliálních buněk čočky (LECs – lens epithelial cells) [5]. Buňky pod vlivem různých mediátorů proliferují, podléhají metaplastii a produkují rozličné typy extracelulární matrix a kolagenů, který se akumuluje v pouzdře [27]. To vytváří osmotický gradient přes semipermeabilní membránu pouzdra. Dochází k přestupu komorové tekutiny do pouzdra [9,16,17]. Druhým možným mechanismem je, že reziduální buňky podléhají apoptóze a nekróze za vzniku směsi bílkovin a dalších osmoticky aktivních látek [19].

Dle klasifikace sestavené Kimem a Shinem [9] je tento typ známý jako fibrotický pooperační typ SDP.

Význam úplného čištění a odstranění buněk LECs při operaci šedého zákalu, tj. polishing pouzdra, je zde zdůrazněn.

Nicméně k vážným komplikacím, jako je protruze IOL, změlnění přední komory a elevace nitrooční tenze, u tohoto typu CBS nedochází [5]. Je to díky fibrotickému prstenci, který vzniká v okraji původní kapsulorexe a brání protruzi umělé nitrooční čočky, též vlivem kontrakce kapsuly jako celku s následným napnutím zonul [19].

Snížení zrakové ostrosti je způsobené rozptylem světla v opalizující tekutině za IOL napodobující piggy-bag efekt [2].

U některých případů pozdního pooperačního typu odhalila mikrobiální analýza zkalené tekutiny akumulované za IOL přítomnost bakterie *Propionibacterium acnes* [2,8,10]. Infikování obsahu pouzdra je možné již při primární operaci nebo při reoperaci. Určit přesnou dobu průniku infekce do pouzdra je v naší kazuistice prakticky nemožné. Anaerobní bakterie mohou dlouhou dobu přežít a pomnožit se až za vhodných podmínek hypoxie, tj. při měštnání tekutiny v pouzdře. Proto je v etiologii vzniku tohoto typu zvažovaná i možnost infekční komponenty. A vzhledem k tomu nese volba Nd:YAG laserové zadní kapsulotomie v řešení pozdní pooperační distenze zadního pouzdra riziko rozšíření potenciální infekce do sklivcového prostoru a může vést ke vzniku endoftalmitidy. Aspirace tekutiny z pouzdra doplněná laváží je technicky jednoduchá, bezpečná a efektivní metoda, kdy zadní kapsula zůstává neporušená a všechna zkalená tekutina může být odsáta. Navíc nám tento postup dává možnost bakteriologického vyšetření i možnost vyšetřit složení tekutiny. Samozřejmě i zjištění přesné příčiny vzniku SDP bude velmi důležitým faktorem v rozhodování o načasování a typu léčby a v prevenci jeho vzniku.

I když je průměrná doba manifestace pozdního pooperačního typu 3,8 let [16,17], byly publikovány i případy, kdy pacienti začali mít symptomy 10 let po operaci šedého zákalu.

Uvažuje se, že pozdní SDP je ve včasných stádiích subklinický a je detekován až později, když dojde k opacificaci zadního pouzdra a následnému zhoršení zrakové ostrosti [26], přestože podle některých autorů souvisí zhoršení zrakové ostrosti výhradně s hromaděním tekutiny. K tomu dochází pouze v případech akumulace dostatečně velkého množství tekutiny, která musí být zkalená [17]. Přítomnost mléčně bílé tekutiny v pouzdře je typická pro pozdní typ pooperačního SDP.

Existuje řada symptomů, které mohou přispět ke správné diagnostice SDP. Samotné fyzikální vyšetření na štěrbinové lampě je často dostačující pro stanovení diagnózy. Moderní metody, jako jsou Scheimpflugova kamera, UBM nebo AS-SD OCT, určí diagnózu zcela jednoznačně. Potenciální přítomnost SDP s použitím zmíněných metod by měla být zvažována i ve všech případech nečekané pooperační myopie, zejména když je doprovázena nálezem mělké přední komory a roztaženého zadního pouzdra s protruzí IOL.

ZÁVĚR

SDP by měl být zahrnut v diferenciální diagnostice u každého pacienta se změnami vidění po operaci šedého zákalu, a to nezávisle na délce doby od operace [8].

Definitivní diagnózy a lepšího zobrazení anatomických struktur je možné dosáhnout pomocí diagnostických vyšetřovacích metod, jako jsou Scheimpflugova fotografie, předně segmentové UBM a předně segmentové OCT. V případech, kdy je zadní pouzdro extrémně roztažené, AS-SD OCT nebo ultrazvuková biomikroskopie je lepší zobrazovací metodou než Scheimpflugova fotografie, která vyžaduje extrémní mydriázu [11].

Značně rozšířená Scheimpflugova fotografie (Pentacam a jiné přístroje) má ale důležitou roli právě v dokumentování nálezu a regrese po ošetření. Na druhé straně předně segmentové OCT přináší stejnou informaci i bez mydriázy. Lékař musí nakonec zohlednit své diagnostické možnosti a vybrat optimální zobrazení a následnou léčbu. Po výkonu je nutné pravidelné sledování a hodnocení léčebného efektu.

V literatuře je SDP označován jako vzácná komplikace. Časný typ bývá uváděn jako častější forma. Domníváme se, že pozdní pooperační syndrom kapsulární distenze je mnohem častější, než je popisováno. A lepší povědomí této diagnózy odhalí další případy.

Informace o mechanismech podílejících se na vzniku SDP a povědomí o jeho projevech mohou přispět k časnému rozpoznání tohoto léčitelného stavu a k prevenci nepříznivých následků nesprávné diagnostiky a léčby.

LITERATURA

1. **Basti, S., Nayak, H., Mathur, U.:** Capsular bag distension after optic capture of a sulcus-fixed intraocular lens. *J Cataract Refract Surg*, 25; 1999: 293–295.
2. **Bhattacharjee, H., Bhattacharjee, K., Bhattacharjee, P.:** Liquefied after cataract and its surgical treatment. *Indian J Ophthalmol*, 62; 2014: 580–584.
3. **Davison, JA.:** Capsular bag distension after endophacemulsification and posterior chamber intraocular lens implantation. *J Cataract Refract Surg*, 16; 1990: 99–108.
4. **Durack, I., Ozbeck, Z., Ferliel, ST. et al.:** Early postoperative capsular block syndrome. *J Cataract Refract Surg*, 27; 2001: 555–559.
5. **Eifrig, DE.:** Capsulorhexis-related lacteocromenasia. *J Cataract Refract Surg*, 23; 1997: 450–454.
6. **Hashimoto, T., Izutani, M., Tanaka, Y. et al.:** Two cases of posterior capsular rupture and dislocation of lens nucleus following hydrodissection. *Folia Ophthalmol Jpn*, 45; 1994: 973–976.
7. **Holtz, SJ.:** Postoperative capsular bag distension. *J Cataract Refract Surg*, 18; 1992: 310–317.
8. **Killoran, E., Haugsdal, J., Oetting, TA.:** Capsular block syndrome: An unusual presentation. *EyeRounds.org* [online]. 2016 [cit. 2018-11-03]. Dostupné na WWW: <<https://webeye.ophth.uiowa.edu/eyeforum/cases/238-capsular-block-syndrome.htm>>.
9. **Kim, HK., Shin, JP.:** Capsular block syndrome after cataract surgery: clinical analysis and classification. *J Cataract Refract Surg*, 34; 2008: 357–363.
10. **Kollias, AN., Vogel, MA., de Kaspar, HM. et al.:** Grueterich M Propriobacterium acnes in capsular bag distension syndrome. *J Cataract Refract Surg*, 36; 2010: 167–169.
11. **Kucukevcilioglu, M., Hurmeric, V., Erdurman, FC. et al.:** Imaging late capsular block syndrome: ultrasound biomicroscopy versus Scheimpflug camera. *J Cataract Refract Surg*, 37; 2011: 2071–2074.
12. **Liu, TY., Chou, PI.:** Capsular block syndrome associated with secondary angle-closure glaucoma. *J Cataract Refract Surg*, 27; 2001: 1503–1505.
13. **Marback, EF., Araújo, RCA., Freitas, MS.:** Síndrome do bloqueio capsular precoce relato de caso e especulação sobre o tamanho da parte óptica da lente como fator de risco. *Rev Bras Oftalmol*, 68; 2009: 344–347.
14. **Mardelli, PG., Mehanna, CJ.:** Phacoanaphylactic endophthalmitis secondary to capsular block syndrome. *J Cataract Refract Surg*, 33; 2007: 921–922.
15. **Masket, S.:** Postoperative complications of capsulorhexis. *J Cataract Refract Surg*, 19; 1993: 721–724.
16. **Miyake, K., Ota, I., Ichihashi, S. et al.:** New classification of capsular block syndrome. *J Cataract Refract Surg*, 24; 1998: 1230–1234.
17. **Miyake, K., Ota, I., Miyake, S. et al.:** Liquefied after cataract: a complication of continuous curvilinear capsulorhexis and intraocular lens implantation in the lens Capsule. *Am J Ophthalmol*, 125; 1998: 429–435.
18. **Miyake, K., Ota, I., Miyake, S. et al.:** Capsular block syndrome with external blockage of the capsular opening by a ciliary sulcus fixated posterior chamber lens. *Am J Ophthalmol*, 127; 1999: 605–607.
19. **Nishi, O., Nishi, K., Takahashi, E.:** Capsular bag distension syndrome noted 5 years after intraocular lens implantation. *Am J Ophthalmol*, 125; 1998: 545–547.
20. **Omar, O., Eng, CT., Chang, A. et al.:** Capsular bag distensi-

- on with an acrylic intraocular lens. J Cataract Refract Surg, 22; 1996: 1365–1367.
21. **Osher, RH., Yu, BCY., Koch, DO.:** Posterior polar cataracts: a predisposition to intraoperative posterior capsular rupture. J cataract Refract Surg, 16; 1990: 157–162.
 22. **Ota, I., Miyake, S., Miyake, K.:** Dislocation of the lens nucleus into the vitreous cavity after standard hydrodissection. Am J Ophthalmol, 121; 1996: 706–708.
 23. **Qu, J., Bao, Y., Li, M. et al.:** Surgical management of late capsular block syndrome. J Cataract Refract Surg, 36; 2010: 1687–1691.
 24. **Starr, MB.:** Capsular bag distension syndrome noted 5 years after intraocular lens implantation. Am J Ophthalmol, 127; 1999: 244–245.
 25. **Sugiura, T., Miyauchi, S., Eguchi, S. et al.:** Analysis of liquid accumulated in the distended capsular bag in early postoperative capsular block syndrome. J Cataract Refract Surg, 26; 2000: 420–425.
 26. **Theng, JT., Jap, A., Chee, SP.:** Capsular block syndrome: a case series. J Cataract Refract Surg, 26; 2000: 462–467.
 27. **Wendrix, G., Zeyen, T.:** Late-onset capsular bag distension syndrome after cataract surgery: 2 case-reports. Bull Soc Belge Ophthol, 301; 2006: 67–69.
 28. **Yeoh, R., Theng, J.:** Capsular block syndrome and pseudo-expulsive hemorrhage. J Cataract Refract Surg, 26; 2000: 1082–1084.
- Práce byla prezentována ve formě ústního sdělení na výročním kongresu Slovenské oftalmologické společnosti v Bratislavě 29. 9. 2016.



Pavel Rozsival, pořadatel

TRENDY SOUDOBÉ OFTALMOLOGIE

Svazek 11

Galén, 2018, 156 str.

ISBN 978-80-7492-377-7

První vydání, 155x225 mm, vázané, barevně

Anotace:

Cena: 490 Kč

Již jedenáctý svazek publikační řady postgraduálních textů Trendy soudobé oftalmologie přináší informace o nových poznatcích z mnoha oblastí očního lékařství, které jsou jen málo dostupné v běžné literatuře a jsou předmětem zájmu jak lékařů, tak i jejich pacientů. Oftalmologové zde najdou odpovědi na problémy, s nimiž se setkávají ve své praxi, a jistě ocení jejich zpracování našimi předními odborníky, kteří se danou problematikou dlouhodobě zabývají.

Obsah:

Význam konfokální mikroskopie rohovky v klinické praxi (L. Michalčová, M. Michalec, E. Vlčková) * Corneal cross-linking v léčbě keratokonu u dětí (V. Velická, F. Raiskup) * Použití OCT angiografie v klinické praxi (J. Studnička) * Superselektivní intraarteriální chemoterapie a intravitreální aplikace chemoterapeutik u dětí s retinoblastomem (P. Pochop, K. Švojr) * Změny fyziologických parametrů slzného filmu ovlivňující vznik syndromu suchého oka (Z. Hlinomazová) * Komplikace syndromu suchého oka a jejich řešení (P. Skalická, L. Huňa, N. Járová) * Použití optické koherentní tomografie v neurooftalmologické diagnostice (Z. Kasl, J. Lízrová Preiningerová, Š. Rusňák) * Rheoferéza v léčbě věkem podmíněné makulární degenerace (H. Langrová, E. Rencová, M. Bláha, J. Studnička, A. Stepanov, J. Breznayová, M. Burová, Š. Veselá, H. Dvořáková, V. Bláha, M. Lánská) * Trojrozměrná heads-up operativa (P. Němec) * Seznam zkratk

Objednávky zasílejte e-mailem nebo poštou: LD, s.r.o., Tiskárna Prager, Elišky Přemyslovny 1335, 150 00 Praha 5, e-mail: tiskarnaprager@prager-print.cz, mobil: 602 377 675.