

# DIAGNÓZA FAMILIÁRNÍ HYPERCHOLESTEROLEMIE NA PRVNÍ POHLED? ROLE OČNÍHO LÉKAŘE VE VYHLEDÁVÁNÍ PACIENTŮ S FAMILIÁRNÍ HYPERCHOLESTEROLEMIÍ

## SOUHRN

Familiární hypercholesterolemie (FH) je nejčastější vrozené metabolické onemocnění charakterizované hromaděním lipidových částic ve stěnách cév vedoucí k předčasnému rozvoji aterosklerózy. Jde o závažné onemocnění, které, není-li léčeno, může vést k předčasnému úmrtí na kardiovaskulární příhody již ve třetí nebo čtvrté dekádě života. Frekvence heterozygotů v obecné populaci je podle posledních studií 1:250, z čehož vyplývá, že se v České republice těchto pacientů může vyskytovat až 40 000. Z hlediska záchytu FH patří naše republika k neúspěšnějším zemím na světě, nicméně většina pacientů zůstává stále nediodagnostikovaná. Je nezbytné tyto jedince aktivně vyhledávat a manifestaci kardiovaskulárního onemocnění (KVO) předcházet. K dispozici je léčba, která je účinná, bezpečná a dostupná. Efektivní přístup k diagnostice a léčbě pacientů s FH představuje síť projektu MedPed (Make early diagnosis to Prevent early deaths) a velké množství lékařů, kteří jsou do projektu zapojeni. I přesto, že velká část pacientů s FH je až do manifestace KVO asymptomatická, můžeme FH diagnostikovat s pomocí biochemického vyšetření spolu s rodinnou anamnézou. U části pacientů nacházíme také tzv. klinické známky onemocnění. Mezi typické oftalmologické nálezy patří arcus lipoides corneae a xanthelasma palpebrarum. Přestože se jedná o příznaky nespecifické, měly by být, obzvláště objeví-li se u pacientů do 50 let věku, indikací k vyšetření parametrů lipidového spektra. Každý pacient s familiární hypercholesterolemií (nebo s podezřením na ni) by měl být odeslán na některé z pracovišť sítě projektu MedPed.

**Klíčová slova:** familiární hypercholesterolemie, MedPed, ateroskleróza, xanthelasma palpebrarum, arcus lipoides corneae

## SUMMARY

### THE DIAGNOSIS OF FAMILIAL HYPERCHOLESTEROLEMIA AT THE FIRST SIGHT? THE ROLE OF OPHTHALMOLOGIST IN SEARCHING FOR PATIENTS WITH FAMILIAL HYPERCHOLESTEROLEMIA

Familial hypercholesterolaemia (FH) is the most common congenital metabolic disorder characterised by the accumulation of lipid particles in the vascular wall thereby leading to premature development of atherosclerosis. It is a serious condition that, if left untreated, can lead to premature death in a cardiovascular event already in the third or fourth decade of life. According to recent studies, the frequency of heterozygotes in the general population is 1: 250, suggesting that there may be up to 40,000 of these patients in the Czech Republic alone. In terms of capturing FH, the Czech Republic belongs to the most successful countries in the world; however, most patients remain undiagnosed. It is essential that these individuals be actively sought for and manifestation of cardiovascular disease (CVD) prevented. There is a therapeutic option that is effective, safe and affordable. The MedPed (Make early diagnosis to Prevent early deaths) project network and a large number of physicians involved in the project represent an effective approach to the diagnosis and treatment of patients with FH. Even though a large proportion of patients with FH are asymptomatic until the manifestation of CVD, it is possible to diagnose FH using a biochemical examination together with a family history. In some patients, it is also possible to identify clinical signs of the disease. Typical ophthalmologic findings include arcus lipoides corneae and xanthelasma palpebrarum. While these are non-specific symptoms, especially if they occur in patients under 50 years of age, they should prompt examination of lipid spectrum parameters. Every patient with (or suspected) familial hypercholesterolaemia should be referred to one of the workplaces of the MedPed project network.

**Key words:** familial hypercholesterolaemia, MedPed, atherosclerosis, xanthelasma palpebrarum, arcus lipoides corneae

Čes. a slov. Oftal., 74, 2018, No. 4, p. 127-131

Altschmiedová T., Vaclová M., Vrablík M.

Centrum preventivní kardiologie,  
III. Interní klinika 1. LF UK a VFN v Praze  
(vedoucí lékař Centra preventivní  
kardiologie: prof. MUDr. Richard Češka,  
CSc., FACP, FEFIM)

*Autoři práce prohlašují, že vznik i téma odborného sdělení a jeho zveřejnění není ve střetu zájmu a není podpořeno žádnou farmaceutickou firmou.*



Do redakce doručeno dne: 25. 3. 2018  
Do tisku přijato dne: 27. 8. 2018

MUDr. Tereza Altschmiedová  
Centrum preventivní kardiologie,  
III. interní klinika 1. LF UK a VFN  
Fakultní poliklinika, Karlovo nám. 32,  
128 08, Praha 2.  
email: tereza.altschmiedova@vfn.cz;  
tereza@altschmiedova.cz

## ÚVOD

Familiární hypercholesterolemie (FH) je nejčastější vrozené metabolické onemocnění u člověka charakterizované hromaděním lipidových částic ve stěnách cév, které vede k předčasnému rozvoji aterosklerózy. Předpokládaná frekvence heterozygotů je 1:250, z čehož vyplývá, že takto postižených jedinců je v České republice okolo 40 000 [1]. Zdaleka ne většina je však diagnostikovaná a správně léčená. Účinná a bezpečná léčba existuje, je dostupná a měla by být zahájena co nejdříve. V opačném případě není výjimkou, že postižený jedinec dostane první infarkt myokardu mezi 30 a 50 lety věku (homozygoté i mnohem dříve – obvykle do 20 let věku), jehož následkem je výrazně zhoršená kvalita života či dokonce úmrtí. Nevýhodou tohoto onemocnění je fakt, že bývá často klinicky němé. Hypercholesterolemie nebolí, klinické známky nejsou často jednoznačně vyjádřené a diagnóza FH je tak bohužel nezřídka stanovena až ve chvíli propuknutí komplikací aterosklerotického procesu. Pacient se do rukou odborníků dostává až v sekundární prevenci po infarktu myokardu a vrátit jeho zdravotní stav a kvalitu života do původního stavu již často možné není. O to důležitější roli zde hrají lékaři prvního kontaktu (u FH vedle praktických a kožních i očních lékařů), kteří mají možnost, budou-li na toto onemocnění myslet, nepříznivý osud pacientů zvrátit.

## DEFINICE FAMILIÁRNÍ HYPERCHOLESTEROLEMIE

Familiární hypercholesterolemie je autozomálně dominantním (výjimečně i recesivním) onemocněním. Je to genetická porucha jednoho ze tří základních genů (gen pro LDL receptor, pro apolipoprotein B-100 a gen pro PCSK9 (proprotein konvertázu subtilisin/kexin typ 9)) uplatňujících se v metabolismu LDL cholesterolu (LDL-c). Důsledkem této poruchy se výrazně zvyšuje hladina LDL-c v krvi, což vede

k ukládání lipidových částic ve stěnách tepen a tím se urychluje rozvoj aterosklerózy [3,7,16].

## EPIDEMIOLOGIE FAMILIÁRNÍ HYPERCHOLESTEROLEMIE

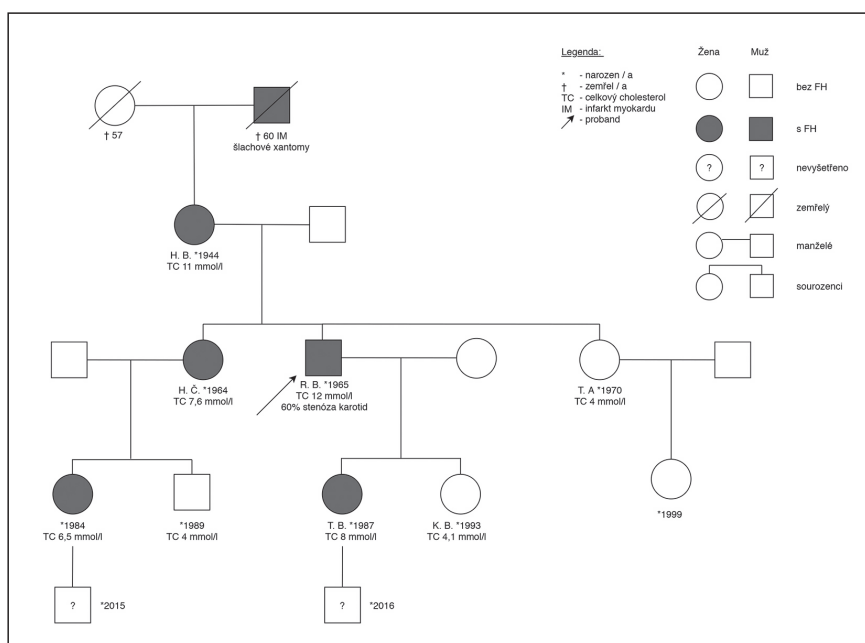
Familiární hypercholesterolemie se vyskytuje v heterozygotní nebo homozygotní formě. Dánská studie z roku 2012 prokázala prevalenci přibližně 1:250 (homozygotů 1:160 000 – 300 000), lze tedy předpokládat, že pacientů v České republice s heterozygotní formou FH je přibližně 40 000 [1]. Tato prevalence dělá z FH nejčastější vrozené metabolické onemocnění.

## DIAGNOSTIKA FAMILIÁRNÍ HYPERCHOLESTEROLEMIE

FH je onemocnění dlouhou dobu asymptomatické. Diagnóza je stanovena často buď náhodně (nálezem vysokých hladin celkového a LDL cholesterolu v krvi v rámci preventivní prohlídky), nebo předčasnou manifestací aterosklerózy a jejích komplikací, anebo též, v ideálním případě, cíleným vyšetřením dosud asymptomatického příbuzného pacienta s FH.

Pro FH je charakteristická izolovaná hypercholesterolemie. K diagnostice se používá několik skórovacích systémů (nejběžnější je nizozemský – Dutch Lipid Clinic Network Criteria), ale pro běžnou praxi lékaře prvního kontaktu je dostačující vědět, že každý pacient s koncentrací LDL cholesterolu nad 5 mmol/l a/nebo celkového cholesterolu nad 8 mmol/l patří do MedPed centra k podrobnějšímu vyšetření.

Pomyslet na FH bychom ale měli již po odebrání rodinné anamnézy. Vzhledem k tomu, že se toto onemocnění



Obrázek 1. Rodokmen rodiny s familiární hypercholesterolemií (probandem je pacient z Centra preventivní kardiologie v Praze)

vyznačuje autozomálně dominantním typem dědičnosti, měli bychom, zjednodušeně řečeno, nalézt předčasnou klinickou manifestaci aterosklerózy a/nebo těžší hypercholesterolemii u jednoho z rodičů, prarodičů, poloviny sourozenců, případně u poloviny dětí.

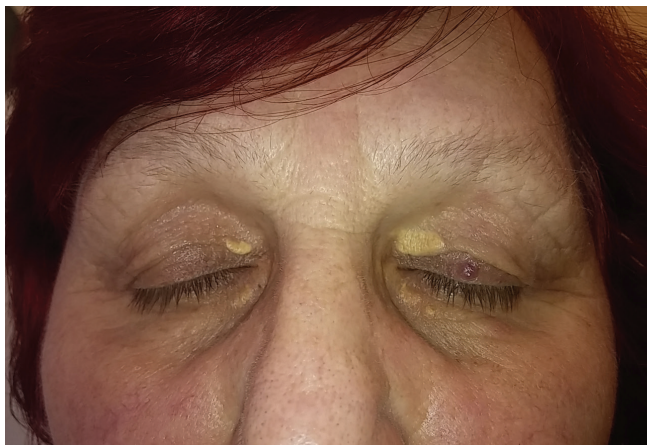### KLINICKÉ ZNÁMKY FAMILIÁRNÍ HYPERCHOLESTEROLEMIE

Ačkoliv nejcharakterističtějším klinickým znakem u FH je přítomnost šlachových xantomů (hlavně Achillovy šlachy a šlach extenzorů především na hřbetech rukou), existují i příznaky méně specifické, avšak nikoli méně důležité, se kterými postižení jedinci mohou zavítat právě do ordinace očního lékaře, anebo jsou zde při vyšetření náhodným vedlejším nálezem.

### XANTHELASMA PALPEBRARUM

Xantelazmata se vyskytují nejčastěji na očních víčkách v blízkosti vnitřních koutků. Jsou to plochá nebo lehce vyvýšená ložiska prosvítající slámově až oranžově žlutou barvou [13]. Představují oblasti obsahující lipidy, přesný mechanismus jejich vzniku však není znám [5].

Xantelazmata mají tendenci postupovat, spojovat se a pacienta tak z kosmetických důvodů přivedou k lékaři. Tato skutečnost dává možnost včasného poznání choroby a neměla by být opomíjena především kožními a očními lékaři nebo plastickými chirurgy, na něž se nemocní v první řadě obrazejí. Xantelazmata by měla být indikací k laboratornímu vyšetření lipidového spektra. Jistě by neměl uniknout pacient, u kterého se objeví do 50 let věku nebo recidivují-li po chirurgickém odstranění. Protože se jedná o příznak nespecifický, který může být přítomen též u jiných forem hyperlipidemií, je nejlepším řešením odeslat pacienta do lipidologické poradny.



Obrázek 2. Xanthelasma palpebrarum horního i dolního víčka obou očí (z archivu Centra preventivní kardiologie III. interní kliniky VFN v Praze)

### ARCUS LIPOIDES CORNEAE

Mezi další oční příznaky familiární hypercholesterolemie patří arcus lipoides corneae (gerontoxon). Je to šedobílý, někdy namodralý prstenec při limbu rohovky s typickým lucidním intervalem, široký přibližně 1–1,5 mm, obvykle oboustranný. U některých pacientů arkus neobkružuje celý obvod rohovky, poté pozorujeme linii na horním a spodním obvodu rohovky, nikdy však nezasahuje do jejího centra [14]. Arkus vzniká kumulací lipidů, přiváděných limbálními cévami do korneálního stromatu. Nikdy nemá vliv na zrakovou ostrost [13].

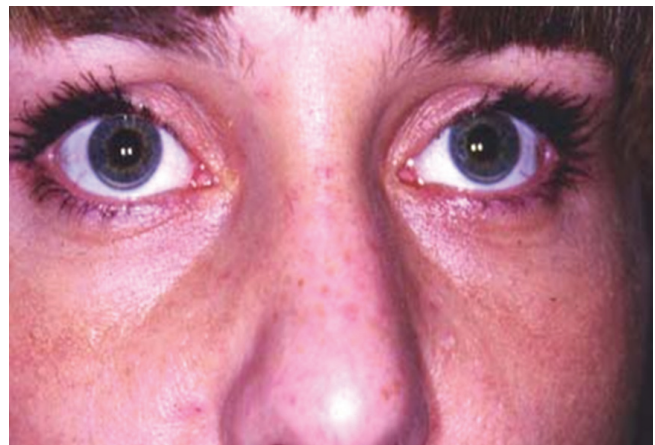
Jedná se o příznak nespecifický. Akumulace lipidů v rohovce je proces, který probíhá progresivně s věkem. Pozorujeme-li ho ale u osob mladších 50 let, mělo by nás to vést k vyšetření lipidogramu či k odeslání pacienta na specializované pracoviště.

Všechny klinické projevy závisí na hladině cholesterolu i na době, po kterou je jí organismus vystaven. Proto u dětí a mladších dospělých klinické známky spíše nenacházíme nebo se vyskytnou pouze u velmi vysokých hodnot lipidogramu, například u homozygotních forem FH. V případě, že se klinické nálezy vyskytují u pacienta mladšího 30 let, nebo dokonce u dítěte, je to známka vysoce alarmující. Na druhé straně u pacientů s dobře nastavenou léčbou se klinické příznaky mohou časem zmírnit. Zejména xantelazmata se při dosažení cílových hodnot LDL cholesterolu zmenšují a u některých pacientů dokonce zcela mizí [2].

V Centru preventivní kardiologie jsme zkoumali soubor 558 dospělých pacientů s familiární hypercholesterolémií. Xanthelasma palpebrarum jsme našli u 6 % pacientů, arcus lipoides corneae u 3 % [3]. Z výše uvedeného vyplývá, že se nejedná o příznaky časté, což však nijak nesnižuje jejich významnost.

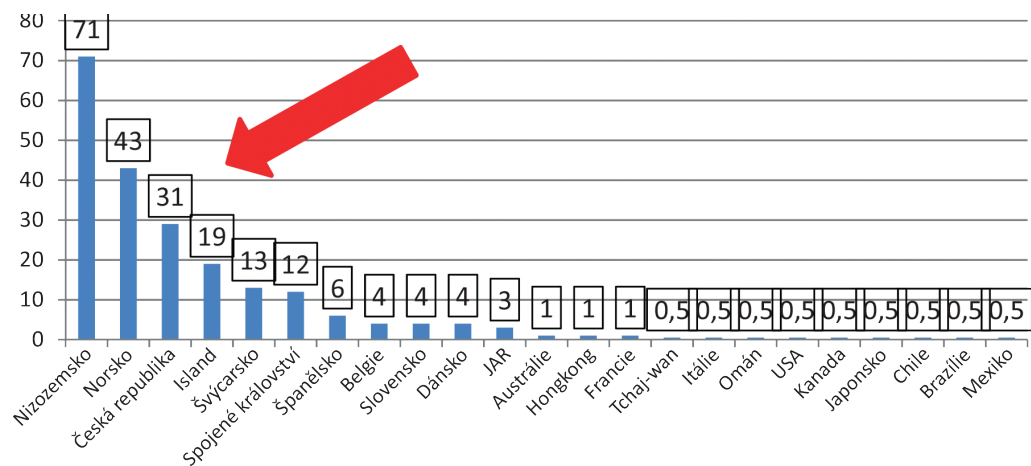
### PROJEKT MEDPED V ČESKÉ REPUBLICE

V roce 1998 se Česká republika připojila k programu Med-Ped (Make early diagnosis to Prevent early deaths), který za-



Obrázek 3. Arcus lipoides corneae obou očí (z archivu Centra preventivní kardiologie III. interní kliniky VFN v Praze)

Graf 1. Odhad počtu diagnostikovaných FH na světě v jednotlivých státech při frekvenci 1:500. (Převzato z práce autorů Nordestgaard, BG., Chapman, MJ., Humphries, SE. et al. a upraveno přidáním dat z České republiky)



štiňuje Česká společnost pro aterosklerózu ([www.athero.cz](http://www.athero.cz)). Hlavním cílem tohoto projektu je aktivně vyhledávat a dlouhodobě léčit pacienty s FH, diagnostikovat jejich příbuzné a tím snižovat počet předčasných úmrtí na kardiovaskulární komplikace aterosklerózy. V současné době je síť projektu MedPed tvořena přibližně 70 centry pro děti i dospělé. V rámci tohoto programu existuje databáze pacientů s FH, ze které mohou ošetřující lékaři získat cenné informace nejen o pacientech svých, ale i o dalších rodinných příslušnících. V současné době je v databázi evidováno přes 7 500 pacientů s familiární hypercholesterolemií, což řadí Českou republiku na 3. místo v Evropě i ve světě (za Nizozemsko a Norsko). (Graf 1). Česká společnost pro aterosklerózu se v rámci projektu MedPed podílí také na organizaci řady odborných a vzdělávacích akcí s cílem zvýšit povědomí o FH a tím i záchyt onemocnění v presymptomatickém stadiu [6,10].

### LÉČBA FAMILIÁRNÍ HYPERCHOLESTEROLEMIE

Situace pacientů s FH se podstatně zlepšila po uvedení statinů na trh v roce 1987. Celá řada studií, včetně meta-analýz, prokázala, že statiny jsou bezpečné léky významně redukcující koncentraci LDL cholesterolu v cirkulaci i riziko kardiovaskulárních ischemických příhod a kardiovaskulární mortalitu [4,9,11]. Léčba dospělého pacienta s FH se zahajuje ihned po zjištění diagnózy. Je celoživotní, komplexní a patří do rukou odborníka, nejlépe v rámci sítě projektu MedPed. Vedle režimových opatření jsou lékem první volby účinné statiny (v našich podmínkách nejčastěji atorvastatin a rosuvastatin), nezřídka je nutná kombinace s léky z ostatních skupin (ezetimib, popř. pryskyřice – iontoměnič). V případě zvýšené hladiny triglyceridů (která však primárně do obrazu FH nepatří) lze do kombinační léčby přidat fibráty [15]. V indikovaných případech je ve specializovaných centrech k dispozici nová, parenterální léčba monoklonálními protilátkami proti enzymu PCSK-9 (proprotein konvertáze subtilisin kexin typu 9), označovanými také jako PCSK-9 inhibitory, které mají schopnost zvýšit expresi receptoru pro LDL-c a v konečném důsledku snížit koncentraci LDL cholesterolu o desítky procent. Tato nová léčba je velkým příslibem v léčbě nemocných s těžkou či homozygotní formou FH

nebo se statinovou intolerancí či u pacientů, u kterých se vyčerpaly jiné možnosti k dosažení cílové hladiny LDL-c [15]. V některých centrech je k dispozici také přístrojová očišťovací metoda – léčba tzv. LDL aferézou.

### HYPOLIPIDEMICKÁ LÉČBA A RIZIKO VZNIKU KATARAKTY

Existují studie, které pozorovaly nárůst incidence katarakty při terapii statinem a jiné, které toto tvrzení nepotvrdily. Ani souborné hodnocení důkazů ze statinových studií v nedávné metaanalýze, čítající přes 313 tisíc pacientů, neprokázalo navýšení rizika při terapii těmito léčivy [17].

Vzhledem k novým možnostem dalšího snižování hladiny LDL cholesterolu, které přináší léčba PCSK-9 inhibitory (alirocumab, evolocumab), bylo zkoumáno, zda právě takto nízké hladiny LDL-c nemohou být ve vztahu se vznikem katarakty. Souhrnná analýza 14 studií s alirocumabem konstatovala, že při dosažení velmi nízkých hladin sérového LDL-c (< 0,65 mmol/l) se incidence katarakty přibližně ztrojnásobila. Příčina této skutečnosti nebyla vysvětlena, ale bylo uzavřeno, že s podáním PCSK9-inhibitorů nespojuje. [12] Stejně tak se nic takového nepotvrdilo při analýze osob s velmi nízkými hladinami LDL-c (<0,5 mmol/l) ve studii Fourier s evolocumabem [8].

Lze uzavřít, že sérová hladina cholesterolu s rizikem katarakty může souviset, ale v každém případě není navýšení rizika katarakty důvodem pro změnu praxe indikace hypolipidemické léčby.

### ZÁVĚR

Familiární hypercholesterolemie je velmi závažné genetické onemocnění, které se v České republice může týkat až 40 000 jedinců. Vzhledem k tomu, že velká část pacientů je asymptomatická, může se projevit až předčasnou manifestací kardiovaskulárního onemocnění či náhlou kardiovaskulární smrtí. Při záchytu nových pacientů mohou pomoci i oční lékaři, kteří si všimnou klinických známek FH a pacienta odešlou na specializované pracoviště. Díky skríningu

v rodině pak jeden takový diagnostikovaný pacient může pomoci odhalit několik svých postižených příbuzných. Léčba FH je dostupná, bezpečná a účinná a je více než žádoucí tyto nemocné vyhledat a léčbu zahájit. Efektivní péči o pacien-

ty s FH představuje svým komplexním přístupem iniciativa České společnosti pro aterosklerózu (projekt MedPed). Bližší informace včetně kontaktů lze nalézt na stránkách České společnosti pro aterosklerózu ([www.athero.cz](http://www.athero.cz)).

## LITERATURA

- Benn, M., Watts, GF., Tybjaerg-Hansen, A. et al.:** Familial hypercholesterolemia in the danish general population: prevalence, coronary artery disease, and cholesterol-lowering medication. *J Clin Endocrinol Metab*, 2012; 97: 3956-3964. doi:10.1210/jc.2012-1563.
- Civeira F., Perez-Calatorra S., Mateo-Gallego, R.:** Rapid resolution of xanthelasma after treatment with alirocumab. *J Clin Lipidol*, 2016; 10(5):1259-61.
- Češka, R.:** Familiární hypercholesterolemie, TRITON, 2015, Praha
- de Vries, FM., Kolthof, J., Postma, MJ. et al.:** Efficacy of standard and intensive statin treatment for the secondary prevention of cardiovascular and cerebrovascular events in diabetes patients: a meta-analysis. *PLoS One*, 2014;9(11):e111247.
- Dey, A., Aggarwal, R., Dwivedi, S. et al.:** Cardiovascular Profile of Xanthelasma Palpebrarum. *Biomed Res Int*, 2013; 2013: 932863.
- Freiberger, T., Vrablík, M.:** Včasná diagnostika familiární hypercholesterolemie v České republice v rámci projektu MedPed. *Vnitř Lék* 2015; 61(11): 942-945.
- Gidding, SS., Champagne, MA., de Ferranti, SD. et al.:** The agenda for familial hypercholesterolemia: a scientific statement from the American Heart Association. *Circulation*, 2015; 132(22): 2167-92.
- Giugliano, RP., Pedersen, TR., Park, JG. et al.:** Clinical efficacy and safety of achieving very low LDL-cholesterol concentrations with the PCSK9 inhibitor evolocumab: a prespecified secondary analysis of the FOURIER trial. *Lancet* 2017;390(10106):1962-1971.
- Mihaylova, B., Emberson, J., Blackwell, L. et al.:** Cholesterol Treatment Trialists' (CTT) Collaborators: The effects of low-density lipoprotein cholesterol with statin therapy in people at low risk of vascular disease: meta-analysis of individual data from 27 randomised trials. *Lancet* 2012;380(9841): 581-90.
- Nordestgaard, BG., Chapman, MJ., Humphries, SE. et al.:** European Atherosclerosis Society Consensus Panel: Familial hypercholesterolaemia is underdiagnosed and undertreated in the general population: guidance for clinicians to prevent coronary heart disease: consensus statement of the European Atherosclerosis Society. *Eur Heart J* 2013; 34(45): 3478-90a.
- Raal, FJ., Pilcher, GJ., Panz, VR. et al.:** Reduction in mortality in subjects with homozygous familial hypercholesterolemia associated with advances in lipid-lowering therapy. *Circulation* 2011; 124(20):2202-7.
- Robinson, JG., Rosensos, RS., Farnier, M. et al.:** Safety of very low low-density lipoprotein cholesterol levels with alirocumab: Pooled data from randomized trials. *J Am Coll Cardiol*, 2017; 69(5):471-482.
- Šobra, J.:** Familiární hypercholesterolemická xanthomatosa. AVICENUM, 1970, Praha
- Tůmová, E., Vrablík M.:** Arcus lipoides corneae. *Med. Praxi*, 2013; 10(11-12): 395.
- Vrablík, M.:** Farmakoterapie dyslipidemie. Maxdorf, Praha, 2016, 123 str.
- Watts, GF., Gidding, S., Wierzbicki, AS. et al.:** Integrated guidance on the care of familial hypercholesterolemia from the International FH Foundation. *Int J Cardiol*, 2014; 171(3): 309-25.
- Yu, S., Chu, Y., Li, G. et al.:** Statin use and the risk of cataracts: a systematic review and metaanalysis. *J Am Heart Assoc*, 2017; 6(3): e004180. doi: 10.1161/JAHA.116.004180.