

štúdií, charakteristické lentikulárne opacity u Loweovho syndrómu sú podmienené genetickým defektom buniek šošovky. Defekt sa manifestuje počas včasnej embryogenézy a vedie k chybné tvorbe a následnej degenerácii primárnych zadných šošovkových lamiel, čo vedie k tvorbe plochej, diskoidnej alebo prstencovej katarakty. Predná polárna katarakta, lentikonus posterior a subkapsulárne plaky nie sú typické pre Loweov syndróm [5]. U pacienta bol nález typických bilaterálnych totálnych katarákt, pre ktoré bola vo veku 5 a 6 mesiacov vykonaná extrakapsulárna extrakcia šošovky. Vnútroočné šošovky sme neimplantovali pre zvýšené riziko ťažko kompenzovateľného glaukómu [1]. Takisto nie je doporučovaná korekcia kontaktnými šošovkami pre riziko tvorby keloidných jaziev rohovky [4]. Ťažký glaukóm, podmienený goniodysgenézou, ktorý vyžaduje chirurgické riešenie, sa vyskytuje až v 50 % prípadov [4]. U nášho pacienta je vnútroočný tlak zatiaľ vo fyziologickom rozmedzí. Najlepšia korigovaná zraková ostrosť býva zriedka lepšia než 0,2 čo sa potvrdilo aj u nášho pacienta. Horší funkčný výsledok bol okrem poškodenia centrálného nervového systému podmienený aj neskorou operáciou katarákt a súčasným výskytom nystagmu. Pacient je v celko-

vo dobrej kondícii, čo je podmienené včasnou diagnostikou a snahou o čo najoptimálnejšiu kompenzáciu metabolického defektu u pacienta.

## ZÁVER

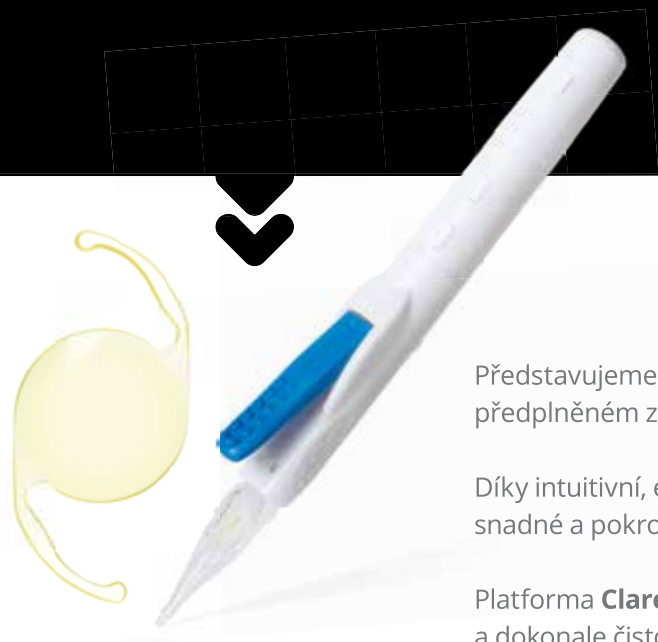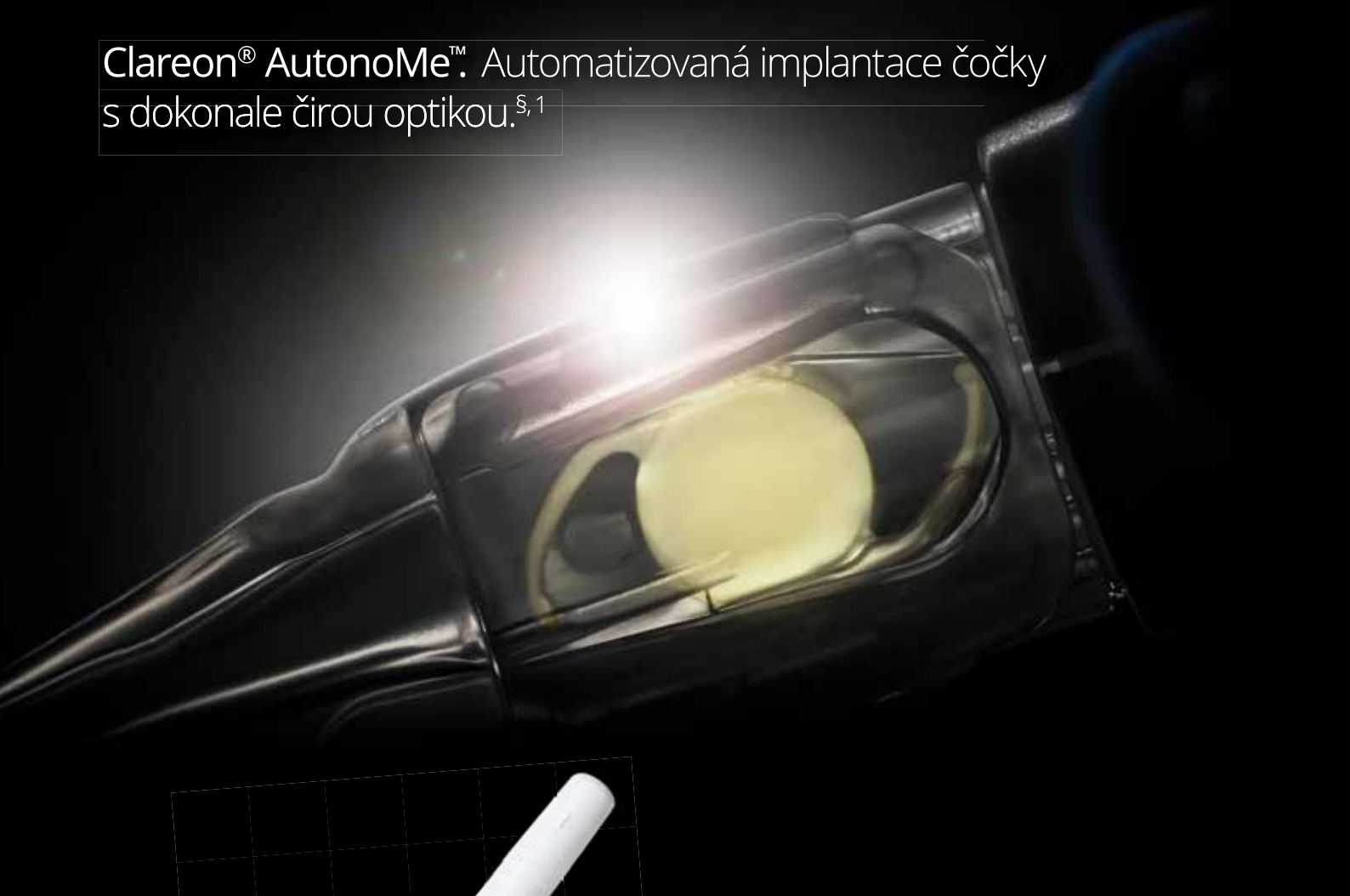U dieťaťa s bilaterálnymi kongenitálnymi kataraktami sme v rámci etiologickej diagnostiky diagnostikovali Loweov syndróm. Očné príznaky sa vyskytujú v rámci mnohých metabolických, dedičných a systémových ochorení. Často bývajú iniciálnymi príznakmi ochorenia. Preto je dôležité venovať sa etiologickej diagnostike ochorenia. Pri bilaterálnej kongenitálnej alebo infantilnej katarakte je potrebné zamerať sa na metabolické vyšetrenie, ktoré môže odhaliť metabolický defekt, etiologicky podmieňujúci vznik katarakty. Jeho kompenzácia môže predísť ireparabilnému postihnutiu organizmu a zabezpečiť lepšiu kvalitu života. U matky pacienta sme napriek geneticky potvrdenej mutácii ORCL 1 génu nezistili zákaly šošovky, charakteristické pre prenášačky ochorenia.

## LITERATURA

1. **Bökenkamp, A., Ludwig, M.:** The oculo-cerebrorenal syndrome of Lowe: an update. *Pediatr Nephrol.*, (12); 2016: 2201-2212.
2. **Cibis, G.W., Waeltermann, J. M., Whitcraft, Ch. T.:** Lenticular opacities in Carriers of Lowe's Syndrome. *Ophthalmology*, (8); 1986: 1041-5.
3. **Curtin, V.C., Joyce, E.E., Ballin, N.:** Ocular Pathology in the Oculo-Cerebro-Renal Syndrome of Lowe. *AJO*, (64): 533/15-543/25.
4. **Lin, T., Lewis, R.A., Nussbaum, R.L.:** Molecular confirmation of carriers for Lowe syndrome. *Ophthalmology*, (106); 1999: 119-122.
5. **Tripathi, R.C., Cibis, G.W., Tripathi, B.J.:** Pathogenesis of Cataracts in Patients with Lowe's Syndrome. *Ophthalmology*, (93); 1986:1046-51.
6. **Wright, K.W., Spiengel, P. H.:** *Pediatric Ophthalmology and Strabismus*, Springer, New York 2003, p.1021-1058.

# DOKONALÝ POCIT DÍKY OVLADATELNOSTI A PRŮZRAČNOSTI

Clareon® AutoNoMe™. Automatizovaná implantace čočky  
s dokonale čistou optikou.<sup>§,1</sup>



Představujeme nitrooční čočku **Clareon®** v automatizovaném, jednorázovém, předplněném zaváděcím systému **AutoNoMe™**

Díky intuitivní, ergonomické konstrukci umožňuje systém **AutoNoMe™** snadné a pokrokové držení v levé i v pravé ruce <sup>1</sup>

Platforma **Clareon®** přináší nové nitrooční čočky s pokročilým designem a dokonale čistou optikou <sup>1</sup>

1. Clareon® AutoNoMe™ Návod k použití.

§Na základě souhrnných výsledků z in vitro hodnocení zákalu, SSNG a lesk v porovnání s TECNIS® OptiBlue® ZCB00V (Abbott), TECNIS® ZCB00 (Abbott), Eternity Natural Uni® W-60 (Santen), Vivinex® XY-1 (HOYA) a enVista® MX60 (B&L; Bausch&Lomb). ® Ochranné známky jsou majetkem příslušných vlastníků.

# RODINA S VÝSKYTM MARSHALLOVHO A STICKELEROVHO SYNDRÓMU

## SÚHRN

Autori uvádzajú očný nález u pacientky, odoslanej na Kliniku detskej oftalmológie NÚDCH – LFUK v Bratislave vo veku 3 mesiacov s pravostranným kongenitálnym glaukómom a vysokou myopiou. V rodinnej anamnéze pacientky sa opakovane vyskytovali nízky vzrast, myopia, tvárová dysmorfia a katarakta. Matka mala vysokú myopiu, matkin brat bol operovaný pre kataraktu, stará matka dieťaťa a jej matka a sestry mali vysokú myopiu, glaukóm, a operáciu katarakty pravdepodobne v mladom veku. Matka a stará matka dieťaťa absolvovali genetické vyšetrenie so záverom Marshallov syndróm. U dieťaťa boli v rámci novorodeneckého skríningu diagnostikované zle výbavné sluchové potenciály a defekt predsieňového septa, uvula bifida. Vzhľadom na celkový nález u pacientky a genetickú záťaž v rodine sme supponovali Marshallov syndróm. Genetické vyšetrenie stanovilo Sticklerov syndróm typu 1 s prítomnou mutáciou v COL2A géne (variant c.2710C >T (p.Arg904Cys,rs121912882)). Pre medikamentózne nekompenzovateľný vnútroočný tlak bola u pacientky vykonaná trabekulektómia obojstranne. V súčasnosti má pacientka vnútroočný tlak kompenzovaný s adjuvantnou medikamentóznou liečbou. Vzhľadom na vysokú myopiu a výrazné degeneratívne zmeny na periférii sietnice v zmysle palisádovitej degenerácie, je plánovaná preventívna kryopexia periférie sietnice. Molekulárna genetická analýza pomohla diagnostikovať ochorenie ako Sticklerov syndróm typu 1, ktorý javil fenotypické znaky Marshallovho syndrómu, resp. Sticklerovho syndrómu typu 2.

**Kľúčové slová:** Marshallov syndróm, Sticklerov syndróm, dysmorfia strednej časti tváre, myopia, glaukóm, katarakta.

## SUMMARY

### MARSHALL AND STICKLER SYNDROME IN ONE FAMILY

Authors present ocular findings in the patient send to Pediatric Ophthalmology department Childrens Univerity Hospital in Bratislava at the age of 3 years with congenital glaucoma on her right eye and high myopia bilateral. In family history short stature, myopia, facial dysmorfism and cataract occured. Mother of our patient suffered of myopia, her brother underwent surgery because of cataract, grand mother of the child, her sisters and grand-grand mother had myopia and surgery for cataract presumably in youth. In child, a poor cortical auditory evoked potential, septal defect and a bifid uvula was detected by neonatal screening. Based on general status of the child and family history, we suspected Marshall syndrome. With genetic test Stickler I syndrome with COL2A1 mutation was established (variant c.2710C >T (p.Arg904Cys,rs121912882)) Because of high intraocular pressure, non compensated by medicaments, the trabeculectomy on both eyes was performed. Patient now has good intraocular pressure with adjuvant medicamentose therapy. The retinal cryopexy in child is planned, because of lattice peripheral retinal degeneration and high myopia. Molecular genetic tests helped with diagnosis of Stickler 1 syndrome in a family with Marshall / Stickler 2 phenotype.

**Key words:** Marshall syndrome, Stickler syndrome, mid-facial dysmorfism, myopia, glaucoma, cataract.

Čes.a slov. Oftal., 74, 2018, No.3, p. 108-111

## ÚVOD

Marshallov syndróm je geneticky podmienené heterogénne ochorenie, pre ktoré sú charakteristické vysoká myopia, katarakta, glaukóm, amócia sietnice, progredujúca porucha sluchu, miera spondyloepifyzeálna dysplázia, nízky vzrast, osteoartrída, faciálny dysmorfizmus v strednej časti tváre a rázštep podnebia. Intenzita jednotlivých symptómov interindividuálne varíruje, fenotypické prejavy charakteristické pre Marshallov sa prekrývajú so Sticklerovým syndrómom. Pôvodne sa rozlišovali 3 typy

Sticklerovho syndrómu, nozologicky oddelené od Marshallovho syndrómu. U Sticklerovho syndrómu sa častejšie vyskytuje hyperflexibilita kĺbov, poruchy rastu nebývajú výrazné. Poruchy sluchu sa často vyskytujú u Sticklerovho syndrómu typu 2 a 3, u typu 1 nebývajú prítomné. Očné príznaky nebývajú pri Sticklerovom syndróme typu 3. Incidencia ochorenia je 1: 7500-9000 novonarodených detí. Ochorenie môže byť dedičné autozomálne dominantné aj recesívne. [1,6,7,8] U pacientov je prítomná abnormálna syntéza kolagénu typu II, XI alebo IX, ktoré sa nachádzajú v chrupavke, sklovci, intervertebrálnych diskoch a vo

<sup>1</sup>Tomčíková D., <sup>1</sup>Bušányová B., <sup>2</sup>Krásnik V.,  
<sup>1</sup>Gerinec A.

<sup>1</sup>Klinika detskej oftalmológie NÚDCH  
- LFUK Bratislava, Limbová 1, 83340  
Bratislava.

Prednosta: MUDr. Dana Tomčíková, PhD,  
MHA.

<sup>2</sup>Klinika oftalmológie UNB a LFUK  
Bratislava, Ružinovská 6, 82606 Bratislava.

Prednosta: Doc. MUDr. Vladimír Krásnik,  
PhD.

Autori práce prehlasujú, že vznik a téma  
odbornej práce a jej zverejnenie nie je  
predmetom stretu záujmov a nie je pod-  
porené žiadnou farmaceutickou firmou.



Do redakcie doručeno dne: 25. 3. 2018

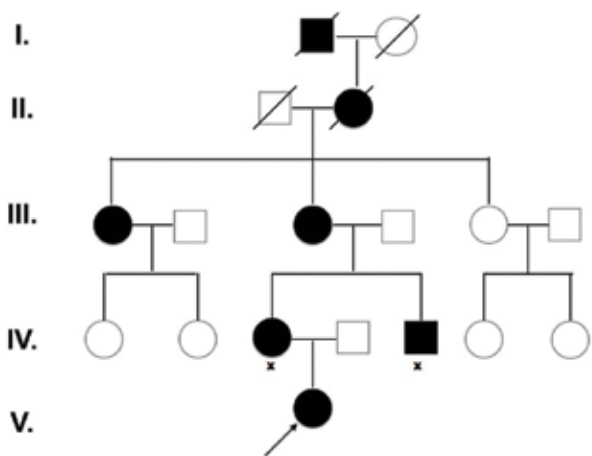
Do tisku prijato dne: 17. 7. 2018

MUDr. Dana Tomčíková, PhD, MHA  
Klinika detskej oftalmológie NÚDCH- LFUK  
Bratislava  
Limbová 1  
83340 Bratislava  
tomcikova@dfnsp.sk; gerinec@azet.sk

vnútornom uchu. Marshallov syndróm je podmienený mutáciou génu COL11A1. Pri Sticklerovom syndróme sa vyskytujú mutácie COL2A1, COL11A2, COL9A1, COL9A2, COL9A3, ale aj COL11A1. Ako fenotypické rozdiely medzi Marshallovým syndrómom a Sticklerovým syndrómom sa u Marshallovho syndrómu uvádzajú nízky vzrast, nízky koreň nosa, včasný nástup poruchy sluchu a výraznejšia hypoplázia maxily. U Sticklerovho syndrómu sú rastové odchýlky vekom menej výrazné [3]. Dedičnosť býva autozomálne dominantná (COL2A1, COL11A2, COL11A1) a recesívna (COL9A1, COL9A2, COL9A3). V minulosti boli Marshallov syndróm a Sticklerov syndróm považované za rôzne chorobné jednotky s fenotypicky podobnými prejavmi. Vzhľadom na objav mutácie na zhodnom lokuse u oboch syndrómov (Marshallovho syndrómu a Stickler II syndrómu - COL11A1), je potrebné prestať tieto 2 syndrómy oddeľovať [6,7,4].

### METODIKA

Pacientka bola na Kliniku detskej oftalmológie NÚDCH – LFUK Bratislava odoslaná v roku 2017 vo veku 3 mesiacov pre bolesť a slzenie prvého oka. V rámci oftalmologického vyšetrenia bola vyšetrovaná: centrálna zraková ostrosť (CZO), echobiometria. Vnútroočný tlak (VOT), gonioskopiu, lokálny nález na prednom segmente, optických médiách, očnom pozadí a refrakciu sme vzhľadom na vek vyšetrovali v celkovej anestézii (CA). CZO probandky bola vyšetrovaná pomocou metodiky preferencial looking. Na vyšetrenie predného segmentu sme použili priame vyšetrenie operačným mikroskopom a ručnú štrbinovú lampu. VOT sme merali prístrojom I care. Gonioskopický nález sme vyšetrovali pomocou trojbokej Goldmannovej šošovky. Nález na očnom pozadí probandky bol vyšetrený nepriamym oftalmoskopom v arteficiálnej mydriáze. Refrakciu sme merali takisto v arteficiálnej mydriáze ručným keratorefraktometrom Retinomax. Na fotodokumentáciu sme použili RetCam II. Okrem oftalmologického vyšetrenia bolo vykonané aj biochemické vyšetrenie a genetické vyšetrenie.



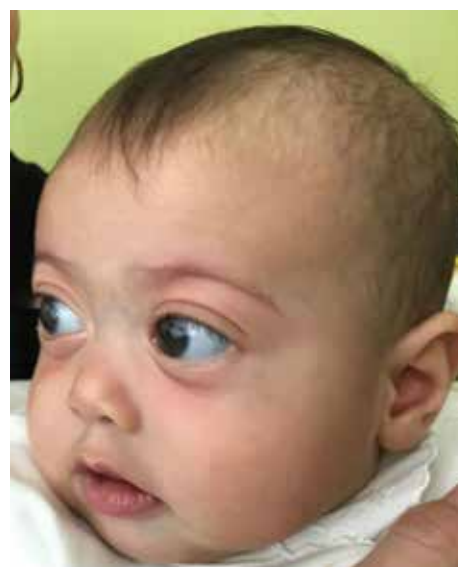Obr. 1: Rodokmeň rodiny s Marshall/Sticklerovým syndrómom.

### VÝSLEDKY

Pri vyšetrení bol diagnostikovaný kongenitálny glaukóm vpravo. Pre súčasný infekcívny horných dýchacích ciest bolo vyšetrenie v celkovej anestézii odložené o 2 týždne, začala lokálna antiglaukomatózna liečba trojkombináciou antiglaukomatik Cosopt a Brimonal 0,2%. Pri vyšetrení v CA nachádzame vpravo pseudoexoftalmus, mierne zväčšený diameter rohovky. Rohovka je edematózna, PK hlbšia, pupila 4mm široká, so spomalenou reakciou na osvit. Optické médiá boli číre. Nález na očnom pozadí horšie hodnotiteľný pre edém rohovky. Vľavo bol nález fyziologický. Ostatné numerické hodnoty uvádza tab. č. 1. Bola prítomná pozitívna rodinná anamnéza (RA), (obr. č. 1). U matky probandky bola diagnostikovaná vysoká myopia, porucha sluchu, neskôr geneticky potvrdený Marshallov syndróm. Matkin brat bol operovaný pre kataraktu, stará matka dieťaťa, jej sestry a prababka mali vysokú myopiu, kataraktu a poruchu sluchu. Všetci príbuzní boli nízkeho vzrastu. U dieťaťa boli v rámci novorodeneckého skríningu diagnostikované zle výbavné sluchové potenciály, uvula bifida a defekt predsieňového septa. Vzhľadom na pozitívnu RA, prítomnosť glaukómu a vysokej osovej myo-

Tab. č. 1: Numerické hodnoty pacientky pri prvom vyšetrení.

Parameter	Pravé oko	Ľavé oko
Diameter rohovky	12mm	11,5mm
VOT (v torroch)	26	12
EBM (echobiometria)	24,5mm	24,1mm
Refrakcia	Nedá sa zmerať pre edém rohovky	-15Dsph-3Dcyl ax25st
C/D	C/D 0,2	C/D 0
Gonioskopia	-	Hypoplázia koreňa dúhovky, vyšší úpon, ojedinelé ligamenta pectinata



Obr. 2: Dysmorfia strednej časti tváre, plytké orbity, pseudoexoftalmus, hypertelorizmus a nízky koreň nosa u pacientky s Marshall/Sticklerovým syndrómom vo veku 4 mesiacov.