

# POUŽITÍ EX-PRESS® IMPLANTÁTU V CHIRURGII GLAUKOMU – RETROSPEKTIVNÍ STUDIE

## SOUHRN

**Cíl:** Cílem studie bylo zhodnotit výsledky chirurgie primárního glaukomu s otevřeným úhlem (PGOÚ) za použití EX-PRESS drenážního implantátu. Hodnotili jsme pokles nitroočního tlaku, stabilizace visus, nález na perimetru Humphrey (T 30-2), Heidelberg Retina Tomograph (HRT) a možnost snížení lokální farmakoterapie.

**Soubor a metodika:** Retrospektivní analýza dat 40 očí s primárním glaukomem otevřeného úhlu (PGOÚ) u 28 pacientů, z toho 14 žen a 14 mužů, s průměrným věkem 69,5 let. U všech 40 očí byla operace provedena jedním chirurgem v letech 2011-2017. Indikací k implantaci EX-PRESS byl v naší studii PGOÚ s dekompenzovaným nitroočním tlakem (NOT), dekompenzovaný chronický sekundární glaukom nebo selhání předchozí antiglaukomové operace. Ve všech případech v předoperačním období byla zaznamenána progresse na perimetru T 30-2 nebo na HRT. U všech 40 očí před a po operaci byly hodnoceny tyto faktory: NOT, visus, pachymetrie, terapie antiglaukomatiky a pravidelné kontroly perimetru a HRT. Průměrná sledovací doba po operaci v našem souboru pacientů byla 3 roky a 8 měsíců. Zjištěná data v souboru byla statisticky zpracována pomocí pořadového Wilcoxonova testu.

**Výsledky:** Průměrný NOT před operací byl 21,4 mm Hg, 6 měsíců po operaci 11,2 mm Hg, při poslední kontrole 13,2 mm Hg. Antiglaukomová terapie před operací: monoterapie u 2 očí, dvojkombinace u 25 očí, trojkombinace u 13 očí. Pooperačně bez nutnosti terapie bylo 19 očí, nutnost monoterapie u 7 očí, dvojkombinace u 13 očí a trojkombinace u 1 oka. Při poslední kontrole perimetru či HRT v pooperačním období jsme zaznamenali u 39 očí stacionární nález a pouze u 1 oka mírnou progresi. Peroperačně jsme nezaznamenali vážnější komplikace. V pooperačním období jsme zjistili u 10 očí ablaci choroidey s úpravou do 6-7 dnů. Jako vážnější komplikaci jsme identifikovali u 1 oka endoftalmitidu při celkovém komplikujícím kožním onemocnění lichen planus. V pozdním pooperačním období jsme registrovali u 5 očí uzávěr bočních otvorů v EX-PRESS implantátu fibrózní tkání, u 4 očí jsme diagnostikovali kataraktu, na 1 oku přetrvává hypotonie bulbu na úrovni 5 torr bez vlivu na visus operovaného oka.

**Závěr:** Z výše uvedených výsledků vyplývá, že použití EX-PRESS implantátu v chirurgii glaukomu je efektivní a bezpečnou metodou s minimálním počtem komplikací.

**Klíčová slova:** primární glaukom s otevřeným úhlem, filtrující operace, EX-PRESS implantát.

## SUMMARY

### USE OF EX-PRESS® IMPLANT IN GLAUCOMA SURGERY – RETROSPECTIVE STUDY

**Purpose:** The objective of the study is to evaluate of primary open-angle glaucoma (POAG) with the use of EX-PRESS drainage implant. Evaluated was the decrease of intraocular pressure (IOP), visus stabilization, perimeter Humphrey - related finding (T 30-2), Heidelberg Retina Tomograph (HRT) and possibility of reducing the local drug therapy.

**Patients and methods:** Retrospective data analysis was performed in 40 eyes with POAG in 28 subjects (14 female- and 14 male patients) average-aged 69.5 years. In all 40 eyes, surgery was performed by one surgeon within the years 2011-2017. Indications for EX-PRESS implantation in our study were the POAG with decompensated IOP, decompensated chronic secondary glaucoma or failure previously anti-glaucoma surgical operations. Within the pre-operative period, in all cases the progression was observed on the perimeter T 30-2 or on the HRT. Before and after surgery, all 40 eyes were evaluated for the following factors: the IOP, visus, pachymetry, therapy by anti-glaucomatic drugs and regular inspections of the perimeter and HRT. The average post-surgery following-up time in our total of patients was 3 years and 8 months. The identified data of our total of patients were statistically processed using the Wilcoxon Signed-Rank Test.

**Results:** The average pre-surgery IOP was 21.4 mm Hg, 6 months post-surgery 11.2 mm Hg, and 13.2 mm Hg at the last inspection. Pre-surgery anti-glaucoma therapy: monotherapy in 2 eyes, dual therapy in 25 eyes, triple therapy in 13 eyes. Post-operatively without the need of therapy were 19 eyes, the need for monotherapy in 7 eyes, dual therapy in 13-eyes and triple therapy in 1 eye. During the last inspection of the perimeter or HRT within the postoperative period, we identified stationary finding in 39 eyes and only a mild progression in 1 eye. Peroperatively, we have not identified any serious complications. Within the postoperative

Fialová V.<sup>1</sup>, Váša M.<sup>2</sup>

<sup>1</sup>Oční klinika Fakultní nemocnice Hradec Králové, Sokolská tř. 581; 500 05 Hradec Králové

přednosta kliniky: Prof. MUDr. Naďa Jirásková, Ph.D., FEBO

<sup>2</sup>VISUS spol. s.r.o., Němcové 738, 547 01 Náchod

primář: MUDr. Karel Havlíček, MBA

*Práce byla ve zkrácené formě prezentována na mezinárodním kongresu 12<sup>th</sup> European Glaucoma Society Congress, 2016, Praha, ČR a na Futurum Ophthalmologicum 2016, Lázně Bělohrad.*

*Autoři práce prohlašují, že vznik i téma odborného sdělení a jeho zveřejnění není ve střetu zájmů a není podpořeno žádnou farmaceutickou firmou.*



Do redakce doručeno dne 8. 11. 2017

Do tisku přijato dne 26. 2. 2018

MUDr. Veronika Fialová  
Oční klinika Fakultní nemocnice Hradec Králové  
Sokolská tř. 581  
500 05 Hradec Králové  
veronikahavlickovafialova@gmail.com

period, we observed choroid ablation in 10 eyes as recovered within 6-7 days. As a more serious complication, we noted endophthalmitis in 1 eye on the background of generalized lichen planus complicating skin disease. In 5 eyes within the late postoperative period we found occlusion of lateral orifices in the EX-PRESS implant by the fibrotic tissue, the 4 eyes developed cataracts, and the eyeball hypotonia persists in 1 eye at the level of 5 torr without affecting the visus of the operated eye.

**Conclusion:** It outflows from the above results that the use of EX-PRESS implant in the surgery of glaucoma is an effective and safe method with a minimal number of complications.

Keywords: primary open-angle glaucoma, filtering surgery, EX-PRESS implant.

Čes. a slov. Oftal., 74, 2018, No.1, p. 9-14

## ÚVOD


Glaukom je multifaktoriální onemocnění, definované jako progresivní ztráta retinálních gangliových buněk vedoucí ke vzniku defektů v zorném poli [9]. Zvýšený nitrooční tlak, jako nejvýznamnější rizikový faktor, jsme v současné době schopni ovlivnit postupy konzervativními, laserovými nebo chirurgickými [7].

Za tradiční chirurgické řešení je stále pokládána trabekulektomie [1, 9, 12]. V posledních letech je alternativou k trabekulektomii nejen EX-PRESS implantát, ale i jiné typy implantátů (Aquaflow, Healaflow, T flux, Xen Gel stent, Starflow, Ahmedova chlopeč, iStent, CyPass, ...) [5].

Indikací k chirurgické intervenci je nedostatečná kompenzace glaukomového onemocnění antiglaukomovou medicací, laserové ošetření s nedostatečným snížením nitroočního tlaku (NOT) či neúspěšné předchozí antiglaukomové operace.

Cílem chirurgické léčby glaukomu je snížení či stabilizace nitroočního tlaku vytvořením alternativní cesty odtoku nitrooční tekutiny a tím docílení zpomalení či úplné zastavení progresu glaukomového onemocnění [13].

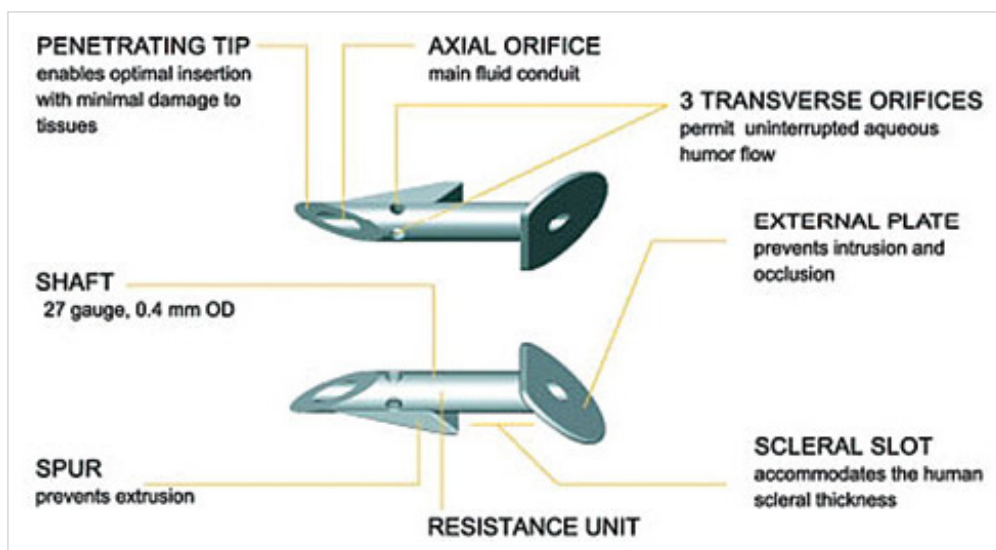
EX-PRESS implantát je 2-3 mm dlouhá trubička o průměru 0,4 mm spojující přední komoru se subsklerálním prostorem (viz. obr. č. 1). Vyrobená z 316 L nerezové oceli. Nepodléhá teplotním změnám, do síly magnetické resonance (MR) 3 Tesla nezmění svoji pozici ani polohu. Existují 2 varianty ve-



Obr. č. 2: Jednorázový zaváděcí nástroj pro implantát - EX-PRESS™ Delivery System (Zdroj: obrázek poskytnut výrobcem)

likosti lumen: P50 a P200. Použití závisí na stavu očního nálezu, dekompenzaci nitroočního tlaku a potřeby dosažení cílového nitroočního tlaku [4]. Přibližně 2 týdny po implantaci pacient může podstoupit vyšetření magnetickou resonancí.

Dodává se vložený ve speciálně navrženém jednorázovém zaváděcím systému EX-PRESS™ Delivery System (viz. obr. č. 2), který celou dobu implantace udržuje správnou orientaci implantátu, a ovládá se jedním prstem. Je určen pouze na jedno použití [4].

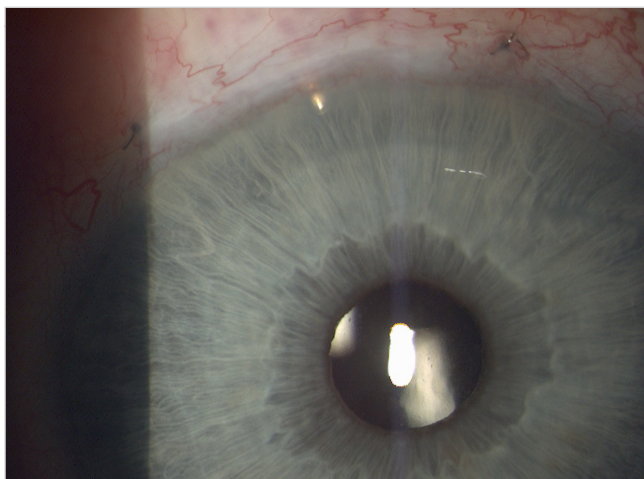


Obr. č. 1: Popis implantátu EX-PRESS (Zdroj: obrázek poskytnut výrobcem)

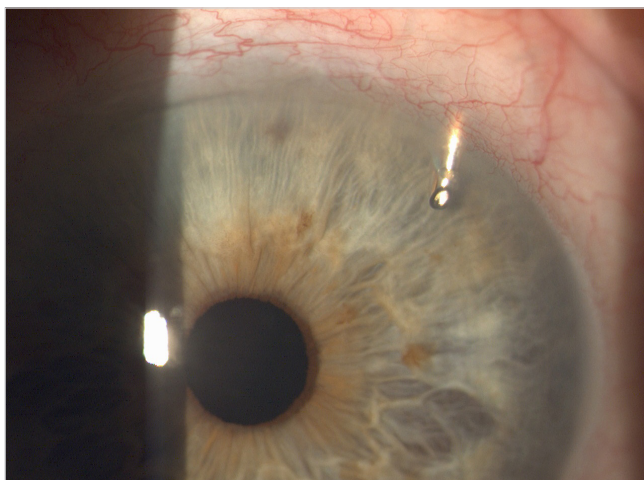
## METODIKA A VÝZKUMNÝ SOUBOR

Do retrospektivní studie bylo zařazeno 40 očí u 28 pacientů, z toho 14 žen a 14 mužů, s průměrným věkem 69,5 let. Průměrná doba terapie před implantací EX-PRESS byla 10,63 let. U všech 40 očí byla operace provedena jedním chirurgem v letech 2011-2017. Implantován byl model EX-PRESS P50 u 24 očí a P200 u 16 očí. Indikací k implantaci EX-PRESS byl primární glaukom otevřeného úhlu (PGOÚ) s dekompenzovaným NOT, selhání maximální konzervativní terapie s progresí na perimetru či neúspěšné předchozí antiglaukomové operace. V souboru bylo 15 očí po předchozí antiglaukomové operaci (trabekulektomie, hluboká sklerektomie, cyklokryokoagulace). Implantace byla provedena na 23 artefakických (1 oko s předněkomorovou nitrooční čočkou, 22 očí se zadněkomorovou nitrooční čočkou) a 17 fakických očí. Průměrná sledovací doba souboru odoperovaných pacientů byla 3 roky a 8 měsíců.

Úspěšnost byla stanovena jako úplná, pokud nitrooční tlak byl v rozmezí 5 - 21 mm Hg a částečná v případě, že nitrooční tlak byl ve stejném rozmezí, ale s antiglaukomovou terapií.



Obr. č. 3: EX-PRESS implantát umístěný v zevním horním kvadrantu oka pravého (Zdroj: vlastní zpracování, rok:2015)



Obr. č. 4: EX-PRESS implantát v umístěný v zevním horním kvadrantu oka levého (Zdroj: vlastní zpracování, rok:2015)

## Vyšetření pacienta

U všech pacientů byla průměrná četnost kontrol před implantací EX-PRESS minimálně jednou za 3 měsíce. Po operaci kontroly probíhaly dle klinického nálezu a stavu NOT a postupně se prodlužovaly až na kontroly minimálně jednou za 3 měsíce. U každého pacienta byly před a po operaci zaznamenány a hodnoceny tyto faktory: NOT (měřený aplanačně na šterbinové lampě CSO SL-980, výrobce: CSO Itálie), visus (vyšetřovaný na Snellenových optotypech), vyšetření pachymetrie (na přístroji Auto-kerato-refrakto-tonometr TRK-1P, výrobce: TOPCON, Japonsko), fundus včetně stavu zrakového nervu (vyšetřováno na šterbinové lampě CSO SL-980, výrobce: CSO Itálie), terapie antiglaukomatiky a pravidelné kontroly na počítačovém perimetru (T 30-2) HFA 740i (výrobce: Carl Zeiss Meditec AG, Německo) a Heidelberg Retina Tomograph III (HRT) (výrobce: Heidelberg Engineering).

Ve všech případech v předoperačním období byla při vyšetření zaznamenána progresse na perimetru T 30-2 nebo na HRT.

## Operační technika

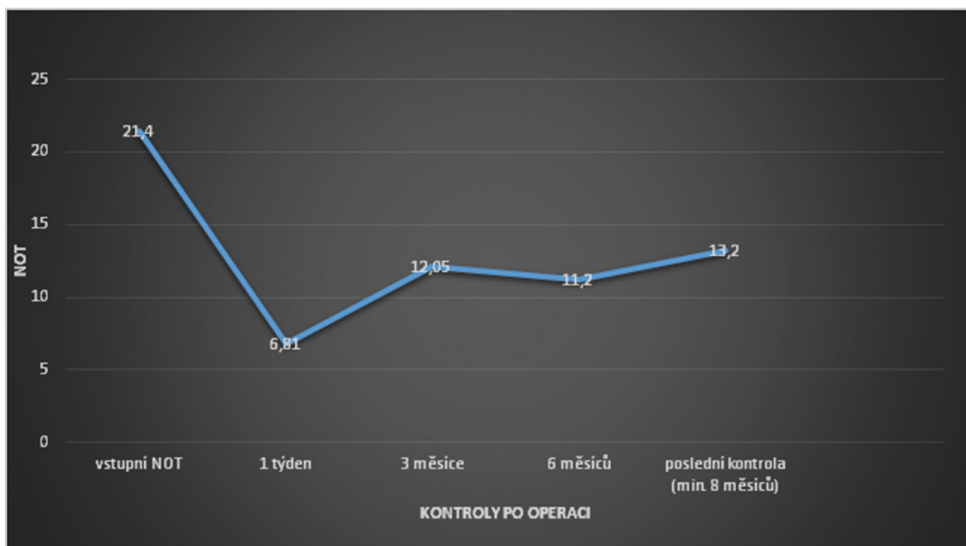
Operační postup zahrnuje vytvoření spojivkového laloku, očištění sklery a vytvoření sklerálního laloku, který by měl mít 50 % tloušťky sklery a velikost 4x3 mm až 5x5 mm (závisí na přidružené zrakové vadě, anatomických poměrech oka a v neposlední řadě na zkušenosti chirurga, jak vyhodnotí rizikovitost), poté aplikujeme mitomycin 0,2 mg/l na 1-2 minuty subkonjunktiválně a pod sklerální lalok pro snížení rizika selhání filtrace. Následuje důkladné opláchnutí fyziologickým roztokem. Poté vytvoříme punkci přes zbývající sklerální tkáň 25 G jehlou v dolní části šedé zóny paralelně s duhovkou. Následuje vlastní implantace EX-PRESS implantátu a důsledná kontrola pozice a poté i funkce následně přes paracentézu v rohovce. Provedeme suturu sklerálního laloku jednotlivými stehy a suturu spojivky na limbu či fornixu dle místa vytvoření spojivkového laloku. V závěru operace aplikujeme Diprophos subkonjunktiválně, Tobradex unguentum a monokulus.

Ve výjimečných případech lze použít 1 i více EX-PRESS implantátů do dalších kvadrantů. Umístění určuje chirurg na základě anatomických poměrů a stavu komorového úhlu. Většinou je doporučováno do horních kvadrantů. My jsme ve všech případech implantovali jeden EX-PRESS implantát do horních kvadrantů (viz. Obr. 3 a 4).

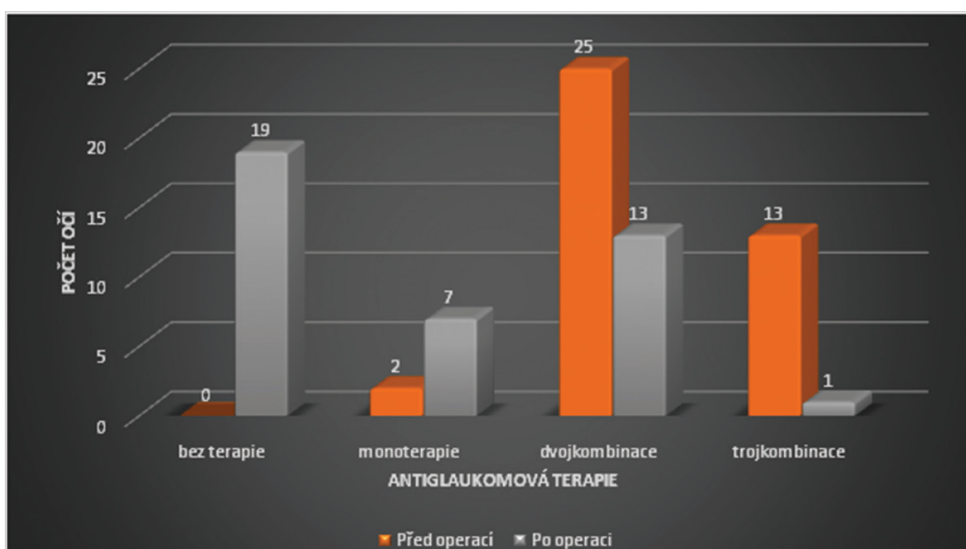
## VÝSLEDKY

Průměrný NOT před operací byl 21,14 mm Hg, 6 měsíců po operaci 11,2 mm Hg a při poslední kontrole minimálně 8 měsíců od operace 13,2 mm Hg (viz. Graf č. 1). Průměrný pokles NOT při poslední kontrole je 8,2 mm Hg, nastal tedy pokles o 38,3 %. Kompenzaci nitroočního tlaku v rozmezí 5 - 21 mm Hg bez antiglaukomové medikace jsme zaznamenali v 47,5 %, s nasazením antiglaukomové medikace v rozmezí 5 - 21 mm Hg jsme zaznamenali v 52,5 %.

Naměřené hodnoty nitroočních tlaků před a po operaci jsme statisticky vyhodnotili pomocí nepárového pořadového



Graf č. 1: Průměr nitroočního tlaku (NOT) v mm Hg vs. doba sledování



Graf č. 2: Antiglaukomová terapie před operací vs. po operaci

Wilcoxova testu. Použitý Wilcoxonův test zamítl nulovou hypotézu shody obou mediánů a výsledkem se přiklonil k hypotéze alternativní, že medián před operací je statisticky významně vyšší a to na hladině významnosti  $p < 0,0000005$ . V tabulce č.1 vidíme meze spolehlivosti, které zde vyznačují interval, ve kterém skutečný medián leží s vysokou, 95 %, pravděpodobností. Z tabulky je patrné, že skutečné hodnoty mediánů se zde ani náhodou „nepotkávají“ a jsou zřetelně odlišné.

Na základě provedeného testu jsme tedy prokázali statisticky významný pokles NOT po implantaci EX-PRESS implantátu.

Tab. č. 1: Mez spolehlivosti vyznačující interval, ve kterém skutečný interval leží s 95 % spolehlivostí

Data	Dolní 95 % mez spolehlivosti mediánu	Medián	Horní 95 % mez spolehlivosti mediánu
NOT_1	17	20	21
NOT_2	12	13	14

Antiglaukomová terapie před operací: monoterapie 2 oči, dvojkombinace u 25 očí, trojkombinace u 13 očí. Pooperačně bez nutnosti terapie bylo 19 očí, nutnost monoterapie u 7 očí, dvojkombinace u 13 očí a trojkombinace u 1 oka (Graf č. 2). Průměrný počet aplikovaných antiglaukomatik poklesl z 2,27 před operací, na 0,9 při poslední kontrole. Procentuální pokles aplikovaných antiglaukomatik před operací a po operaci při poslední kontrole je o 60,4 %.

Zraková ostrost před operací a po operaci u 27 očí zůstala stejná, u 6 očí došlo ke zlepšení o 1-2 řádky a u 7 očí došlo ke zhoršení o 1-2 řádky, což bylo způsobeno u 4 z nich kataraktou a u zbylých 3 progresí věkem podmíněnou makulární degenerací a progresí glaukomových změn.

Při poslední kontrole perimetru v pooperačním období jsme zaznamenali u 37 očí stacionární nález a pouze u 3 očí mírnou progresi.

#### KOMPLIKACE

Peroperačně jsme nezaznamenali vážnější komplikace. V časném pooperačním období jsme zaznamenali u 10 očí

ablaci choroidey s úpravou do 6-7 dnů pro excesivní hypotonii. Jako vážnější komplikaci jsme zaznamenali u 1 oka endoftalmitidu při celkovém komplikujícím kožním onemocnění lichen planus s následnou explantací EX-PRESS implantátu. V pozdním pooperačním období u 5 očí došlo k uzavěru bočních otvorů v EX-PRESS implantátu fibrózní tkání, u 4 očí vznik katarakty a na 1 oku přetrvává hypotonie bulbu na úrovni 5 torr, ale bez tvorby hypotonické makulopatie a s visem 5/5.

## DISKUSE

Chirurgické léčebné postupy u dekompenzovaných glaukomů jsou hodnoceny hlavně na základě účinnosti, bezpečnosti a proveditelnosti metody.

V posledních letech je stále více využívána metoda implantace EX-PRESS implantátu ve srovnání s trabekulektomií, byť je metodou stále pokládána za zlatý standard [1, 9, 12].

EX-PRESS je miniaturní drenážní implantát určený k regulaci nitroočního tlaku u očí s refrakterním glaukomem, kde konzervativní, laserová či předchozí jiná antiglaukomová terapie selhává. Indikací k implantaci EX-PRESS je PGOÚ s pokročilou formou, dekompenzovaný či špatně kompenzovaný glaukom, selhání farmakoterapie, předchozí antiglaukomové operace, afakický či pseudofakický glaukom indikovaný k filtrační operaci, sekundární glaukomy indikované k filtrační operaci (uveitidy, neovaskulární glaukomy) [1, 9, 13, 14, 15].

Kontraindikace k provedení implantace jsou: akutní uveitida, oční infekce, těžký sicca syndrom, blefaritida, existující oční nebo systémové onemocnění (jizevnaté onemocnění, autoimunitní onemocnění, vaskulární choroby a další), o kterém se chirurg domnívá, že by po implantaci pravděpodobně způsobilo níže popsané komplikace, pacient s diagnostikovaným glaukomem s úzkým nebo uzavřeným úhlem. Potencionální komplikace a vedlejší účinky: mělká přední komora, krátkodobá nebo dlouhodobá ablace choroidey, významné snížení zrakové ostrosti, vznik jizevnaté tkáně v místě operace, eroze spojivky, hyféma [4].

Positivní aspekty vůči trabekulektomii jsou: vyšší procento úspěšnosti, bezpečnější provedení, méně invazivní metoda, rychlejší a snadnější provedení, opakovatelnost metody, lepší hojení, přesně kalibrovaný odtok (dáno tvarem a velikostí lumen implantátu a suturou sklerálního laloku), redukce komplikací (hypotonie, krvácení z operační rány nebo iridektomie, mělká přední komora, ablace choroidey, pooperační záněty (uveitidy, endoftalmitidy) [1, 9, 12, 15].

V naší studii jsme zaznamenali u 10 očí ablaci choroidey s úpravou do 6-7 dnů pro excesivní pooperační hypotonii. Jako vážnější komplikaci jsme identifikovali u 1 oka endoftalmitidu při celkovém komplikujícím kožním onemocnění lichen planus. V pozdním pooperačním období u 5 očí došlo k uzavěru bočních otvorů v EX-PRESS implantátu fibrózní tkání, u 4 očí vznik katarakty a u 1 oka přetrvává hypotonie bulbu na úrovni 4 torr, ale bez tvorby hypotonické makulopatie a s visem 5/5.

V naší retrospektivní studii jsme docílili úplné úspěšnosti v 42,5 % a částečné úspěšnosti v 52,5 %. Průměrný NOT před operací byl 21,14 mm Hg, 6 měsíců po operaci 11,2

mm Hg, při poslední kontrole minimálně 8 měsíců od operace 13,2 mm Hg. V práci Dahan et al. [2] se souborem 24 očí s PGOÚ, u které selhala konzervativní terapie, byl NOT snížen z průměru 27,2 ± 7,1 mm Hg před operací, na 14,5 ± 5,0 mm Hg po 12 měsících od operace a 14,21 ± 4,2 po 24 měsících od operace. Podle Lankaranian et al. [8] u souboru 100 očí, byla úplná a částečná úspěšnost definována stejně jako v naší studii, úplná úspěšnost byla docílena u 60 % pacientů a částečná u 24 %, s poklesem nitroočního tlaku z průměrné předoperační hodnoty 27,7 mm Hg ± 9,2 na 14,02 ± 5,1 mm Hg.

Dle Mariotti et al. [11] kde na 136 očí (55 %) byl implantován EX-PRESS implantát samostatně, zatímco na 112 očí (45 %) byla provedena implantace EX-PRESS implantátu spolu s operací katarakty v jedné době, kdy výsledky obou skupin byly seskupeny. Průměrný předoperační nitrooční tlak se snížil z 27,63 ± 8,26 mm Hg (n = 248) na 13,95 ± 2,70 mm Hg (n = 95) po 5 letech od implantace. Se stanovenými kritérii úplného úspěchu, tj. bez glaukomové medikace, je pooperační nitrooční tlak 5-18 mm Hg a částečného úspěchu, tj. stejný nitrooční tlak, ale s farmakologickou medikací, změna byla úplná a částečná úspěšnost 83 % a 85 %, v daném pořadí za 1 rok a 57 % a 63 % po 5 letech sledování. V práci Samková et al. (15) byl hodnocen soubor 22 očí s dekompenzovaným sekundárním glaukomem, kde byl implantován EX-PRESS implantát. Po operaci autoři opět prokázali signifikantní snížení nitroočního tlaku (p < 0,005), redukci lokální antiglaukomové terapie a úplné vysazení terapie celkové.

Na základě uvedených prací je zřejmé, že již po 6 měsících, ale i po 5 letech od operace nejen významně poklesne NOT, ale lze podle výsledků doložit, že implantát EX-PRESS je v chirurgickém řešení glaukomu velmi spolehlivou metodou.

Jelikož je EX-PRESS implantát vyroben z chirurgické nerezavějící oceli, nastal potencionální problém při zobrazování MR. Geffen et al. [6] studoval vliv magnetického pole 1,5 a 3 T na EX-PRESS implantátu v různých podmínkách, včetně lidských očí (na mrtvolách) a dospěl k závěru, že podstoupení MR s implantovaným EX-PRESS implantátem až 3 T je bezpečné, v důsledku očních tkání, které brání pohybu zařízení. Seibold et al. [17] zkoumal pohyb EX-PRESS implantátu v různých magnetických polích, a také zjistil, že implantát je bezpečný pro MR až 3 T. Rovněž Mabray et al. [10] dokázali, že přítomnost EX-PRESS implantátu v očích pacientů nezpůsobil žádné významné artefakty ovlivňující diagnostický výklad jejich MR. V naší studii žádný z pacientů prozatím nemusel podstoupit vyšetření MR.

Standardně jsme prováděli kontrolu polohy a funkce EX-PRESS implantátu ve všech případech biomikroskopicky a gonioskopicky. Detorakis et al. [3] prováděl zobrazování EX-PRESS implantátu pomocí ultrazvukového B scanu a na optické koherentní tomografii (OCT). Z jejich výsledků vyplývá, že je zobrazování proveditelné oběma způsoby, oba způsoby umožňují vizualizaci polohy implantátu ve vztahu k duhovce a rohovce a vymezují vnitřní strukturu filtračního puchýřku. Bylo by tedy vhodné tyto metody využít v případech s velkým filtračním puchýřkem přesahujícím přes rohovku nebo při neprůhlednosti předního segmentu.

V naší studii jsme nezkoumali rozdíly mezi velikostí implantátu P50 a P200, nicméně Samsudin et al. [15] tuto veličinu zkoumal, a došel k závěru, že luminární průměry jsou velmi podobné, a oba průměry mají nízké hodnoty odporu, tudíž samy o sobě nezabrání vzniku pooperační hypotonie.

## ZÁVĚR

Před antiglaukomovou operací s implantací Express implantátu 6 % očí podstoupilo jiný antiglaukomový výkon (trabekulektomie, hluboká sklerektomie, cyklokryokoagulace.). Všichni pacienti v našem výběrovém souboru

měli dekompenzovaný PGOÚ či sekundární glaukom a bez léčby by došlo k ireverzibilnímu zhoršení zraku či k úplné slepotě.

V našem výběrovém souboru jsme prokázali statisticky významné snížení NOT po operaci, v průměru o 38,3 % a snížení počtu aplikovaných antiglaukomatik o 60,4 %.

Přestože je trabekulektomie stále pokládána za zlatý standard v chirurgii PGOÚ a většina očních chirurgů se k ní stále přiklání, z našich výsledků vyplývá, že použití EX-PRESS implantátu v chirurgii dekompenzovaného primárního glaukomu s otevřeným úhlem a sekundárního glaukomu je efektivnější a bezpečnější metodou s minimálním počtem komplikací.

## LITERATURA

1. **Bing, L., Da-Dong, G., Xiu-Juan, D., et al.:** Evaluation of EX-PRESS implantation combined with phacoemulsification in primary angle-closure glaucoma. *Medicine (Baltimore)*. [online]. 2016, Sep, 96(36): e4613. [cit. 2001-01-03]. Dostupné na <https://www.ncbi.nlm.nih.gov/pmc/articles/PMC5023874/>.
2. **Dahan, E., Carmichael, TR.:** Implantation of a miniature glaucoma device under a scleral flap. *J Glaucoma*. 2005, April, 14(2) : 98-102.
3. **Detorakis, E., Stojanovic, N., Chalkia, A., et al.:** EX-PRESS® Implant Position and Function: Comparative Evaluation with Ultrasound Biomicroscopy and Optical Coherence Tomography. *J Ophthalmol*. 2016, Jan-Mar, 23(1): 110-4.
4. EX-PRESS. Návod k obsluze zdravotnického prostředku.
5. **Francis, B. A., Sarkisian, S. R. Jr., Tan, J. C.:** Minimally invasive glaucoma surgery. A practical guide. New York/Stuttgart, Thieme Publishers. 2016, 236 p. ISBN 978-1-62,623-156-6.
6. **Geffen, N., Trope, GE., Alasbali, T., et al.:** Is the Ex-PRESS glaucoma shunt magnetic resonance imaging safe? *J Glaucoma*. 2010, Feb, 19(2): 116-8.
7. **Kuchynka, P. a kol.:** Oční lékařství. 2. Doplněné a přepracované vydání. Praha: Grada Publishing a.s. 2016. 650s.
8. **Lankaranian, D., Razeghinejad, MR., Prasad, A., et al.:** Intermediate-term results of the Ex-PRESS miniature glaucoma implant under a scleral flap in previously operated eyes. *Clin Exp Ophthalmol*. 2011, Jul, 39(5): 421-8.
9. **Leo, J., Antoine, L., Anne-Sophie, A., et al.:** Five-year extension of a clinical trial comparing the EX-PRESS glaucoma filtration device and trabeculectomy in primary open-angle glaucoma. *Clin Ophthalmol*. 2011, 5: 527-533.
10. **Mabray, M., Uzelac, A., Talbott, JE., Lin, SC., et al.:** Ex-PRESS glaucoma filter: an MRI compatible metallic orbital foreign body imaged at 1.5 and 3 T. *Clin Radiol*. 2015, May, 70(5): e28-34.
11. **Mariotti, C., Dahan, E., Nicolai, M., et al.:** Response to: RE: Long-term outcomes and risk factors for failure with the EX-press glaucoma drainage device. *Eye (Lond)*. 2014, 28:1-8.
12. **Marzette, L., Herndon, LW.:** A comparison of the Ex-PRESS™ mini glaucoma shunt with standard trabeculectomy in the surgical treatment of glaucoma. *Ophthalmic Surg Lasers Imaging*. 2011, 42(6): 453-9.
13. **MLčák, P., Karhanová, M., Marešová, K.:** Chirurgická léčba glaukomu. *Praktické lékařství*. 2009, 5(3): 118 s.
14. **Salim, S.:** The role of the Ex-PRESS glaucoma filtration device in glaucoma surgery. *Semin Ophthalmol*. 2013, 28:180-184.
15. **Samková K., Rejmont L.:** Řešení dekompenzovaného sekundárního glaukomu pomocí antiglaukomového implantátu EXPRESS. *Čes a slov. Oftal*. 69, 2013, 5, s.198-200.
16. **Samsudin, A., Eames, I., Brocchini, S., et al.:** Evaluation of Dimensional and Flow Properties of ExPress Glaucoma Drainage Devices. *Journal of Glaucoma*. 2016, January, Volume 25, Issue 1, pp 39-45.
17. **Seibold, LK., Rorrer, RA., Kahook, M.:** MRI of the Ex-PRESS stainless steel glaucoma drainage device. *Br J Ophthalmol*. 2011, Feb, 95(2): 251-4.