

PACHYCHOROIDNÍ CHOROBA MAKULY

SOUHRN

Pokroky v optické koherenční tomografii (OCT) v poslední době poskytly nový pohled na některá chorioretinální onemocnění. Použití technologie EDI (Enhanced Depth Imaging) během OCT vyšetření a také OCT angiografie umožňuje přesnější analýzu cévnatky jak kvalitativně, tak kvantitativně.

Pojem „pachychoroid“ (řecký *pachy-* [παχύ]: tlustý) je definován jako abnormální a trvalý nárůst tloušťky cévnatky $\geq 300 \mu\text{m}$, který je hlavně způsoben dilatací choroidálních cév Hallerovy vrstvy a dalšími strukturálními změnami normální architektury cévnatky.

Centrální serózní chorioretinopatie je jedna z několika makulárních onemocnění spojených s „pachychoroidem“. Další onemocnění, která řadíme pod jednotku pachychoroidní choroby makuly, jsou: pachychoroidní pigmentová epitelopatie, pachychoroidní neovaskulopatie a polypoidní choroidální vaskulopatie.

V této práci shrnujeme současný literární pohled na pachychoroidní chorobu makuly a popisujeme charakteristické rysy, které jsou pozorovány při multimodální zobrazovací analýze změn cévnatky.

Klíčová slova: optická koherenční tomografie, OCT, pachychoroid, EDI scan

SUMMARY

PACHYCHOROID DISEASE OF THE MACULA

Progress in optical coherent tomography (OCT) has recently provided new insights into variety of chorioretinal disorders. The use of EDI (Enhanced Depth Imaging) during OCT examinations and as well as OCT angiography provides a more accurate analysis of the choroid both quantitatively and qualitatively.

„Pachychoroid“ (greek *pachy-* [παχύ]: thick) is defined as an abnormal and sustained increase in choroidal thickness $\geq 300 \mu\text{m}$, which is mainly due to dilated choroidal vessels in the Haller's layer and other structural changes in physiological choroidal architecture.

Central serous chorioretinopathy is one of many macular diseases associated with „pachychoroid“. Another diseases that belong to the group of macular pachychoroid disorders are: pachychoroid pigment epithelopathy, pachychoroid neovascularopathy, polypoid choroidal vasculopathy.

In this paper we summarize the current view on pachychoroid macular diseases and describe characteristics that are observed in multimodal imaging analysis of choroidal changes.

Key words: optical coherence tomography, OCT, pachychoroid, EDI scan

Čes. a slov. Oftal., 74, 2018, No.1, p. 3-8

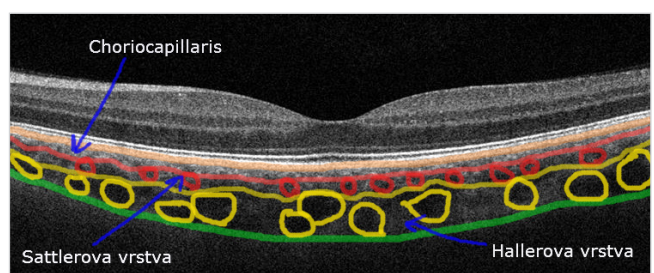
ÚVOD

Rychlý pokrok v zobrazovacích metodách zadního očního segmentu přinesl nový pohled na etiologii a patogenezi chorioretinálních onemocnění. Názorným příkladem tohoto trendu je vývoj optické koherenční tomografie (OCT). Po první zmínce o vyšetření sítnice metodou OCT v roce 1991 [17], vedl další rozvoj k výraznému zlepšení rozlišení snímků a také ke kvalitnějšímu zobrazení struktury sítnice [1, 8, 15].

Spaide a kol. uvedl v roce 2008 OCT **modul EDI (Enhanced Depth Imaging)** s vylepšeným zobrazením hloubky řezu (obr. 1) [35], který umožnil ještě přesnější strukturální a funkční analýzu sítnice a cévnatky [4].

Současnou moderní vyšetřovací metodou je optická koherenční tomografická angiografie (OCTA), která umožňuje znázornit jak retinální, tak i choroidální vaskularizaci bez použití kontrastní látky pomocí neinvazivního 3 D zobrazení krevního průtoku [5].

Podle histopatologických členění tvoří cévnatka zadní část uveálního traktu, má průměrnou tloušťku $150 \mu\text{m}$ v její přední části a $220 \mu\text{m}$ v oblasti zadního pólu. Skládá se z pěti vrstev: **Bruchovy membrány** (lamina basalis), **choriokapilaris** – cévy s drobnými fenestracemi, jimiž jsou vyživované zevní vrstvy sítnice, **Sattlerovy vrstvy** – ta je složena ze středně velkých cév cévnatky, **Hallerovy vrstvy** – sestávající z velkých cév cévnatky a **suprachoroidální laminy** (lamina fusca) (obr. 2).



Obr. č. 2: Anatomie cévnatky, šipkou jsou označené vrstvy choriokapilaris, Sattlerova a Hallerova vrstva.

Stepanov A, Studnička J, Středová M, Jirásková N

Univerzita Karlova, Lékařská fakulta v Hradci Králové, katedra očního lékařství Fakultní nemocnice Hradec Králové, Oční klinika

přednostka prof. MUDr. Naďa Jirásková, Ph.D., FEBO

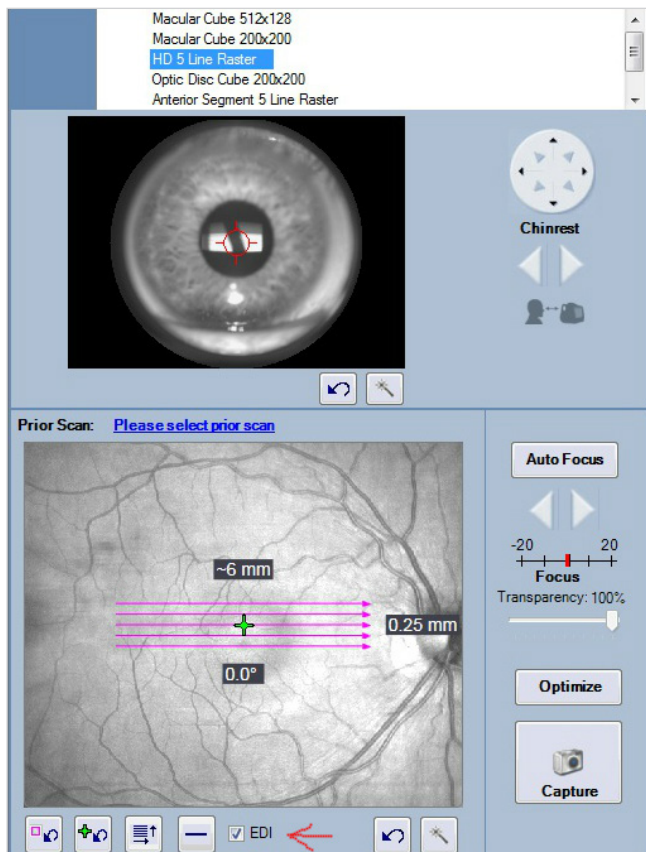
Autoři práce prohlašují, že vznik i téma odborného sdělení a jeho zveřejnění není ve střetu zájmu a není podpořeno žádnou farmaceutickou firmou.

Práce byla prezentována ve formě ústního sdělení na výročním sjezdu České vitreoretinální společnosti v Mikulově 24.11.2017



Do redakce doručeno dne: 2. 2. 2018
Do tisku přijato dne: 14. 3. 2018

as. MUDr. Alexandr Stepanov, Ph.D., FEBO
Oční klinika Fakultní nemocnice Hradec Králové
Hradec Králové, Sokolská 581, 500 05
stepanov.doctor@gmail.com



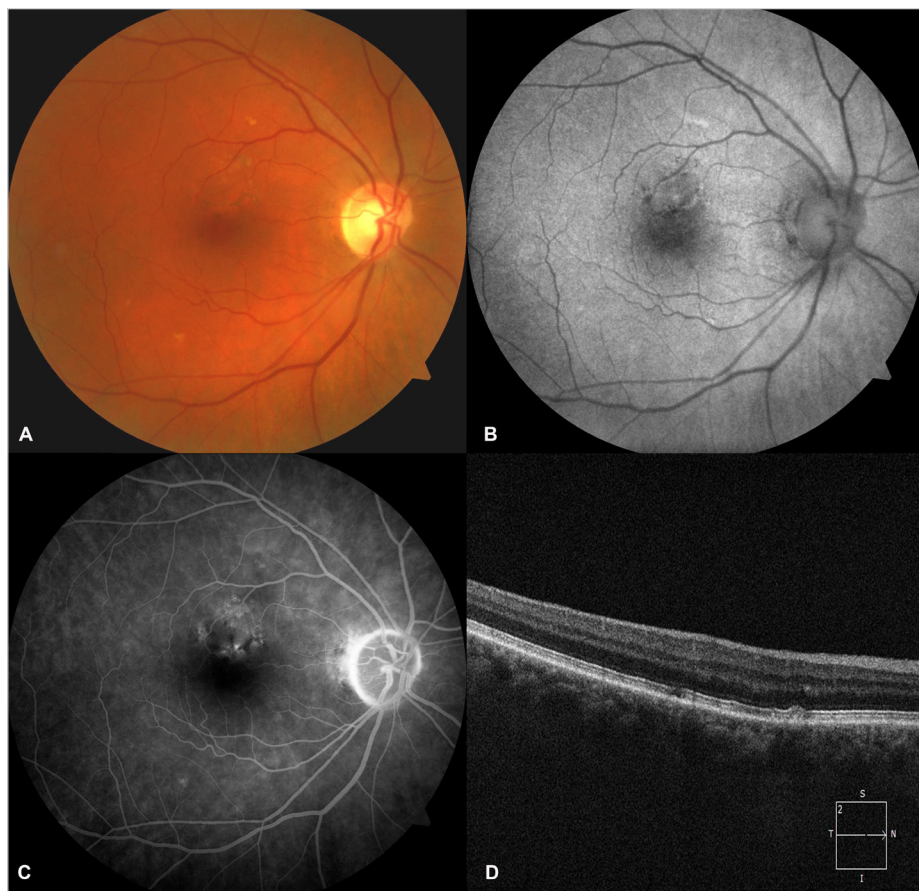
Obr. č. 1: Červenou šipkou označen modul EDI (Cirrus Zeiss HD-OCT).

Pojem „**Pachychoroid**“ (řecký *pachy-* [παχύ]: tlustý) byl poprvé použit Warrowem a kol. v roce 2013 [37]. Je definován jako abnormální a trvalý **nárůst tloušťky cévnatky** $\geq 300 \mu\text{m}$ [32], který je způsoben hlavně dilatací choroidálních cév Hallerovy vrstvy s jejich následnou hyperpermeabilitou. Bylo prokázáno, že tloušťka cévnatky klesá s narůstajícím věkem pacienta a axiální délkou oka [16, 23]. Přechodný nárůst choroidální tloušťky bývá spojen s akutními stádii závažných zadních uveitid, například Vogt-Koyanagi-Haradovy choroby [24], multifokální choroiditidy [34] a syndromu mnohočetných bílých teček [2]. V případě pachychoroidní choroby makuly se jedná o trvalý nárůst tloušťky cévnatky. Předpokládá se, že „pachychoroid“ má autozomálně dominantní typ dědičnosti [7, 21, 39]. V závislosti na dalším působení různých exogenních a/nebo endogenních faktorů může vzniknout pachychoroidní choroba makuly.

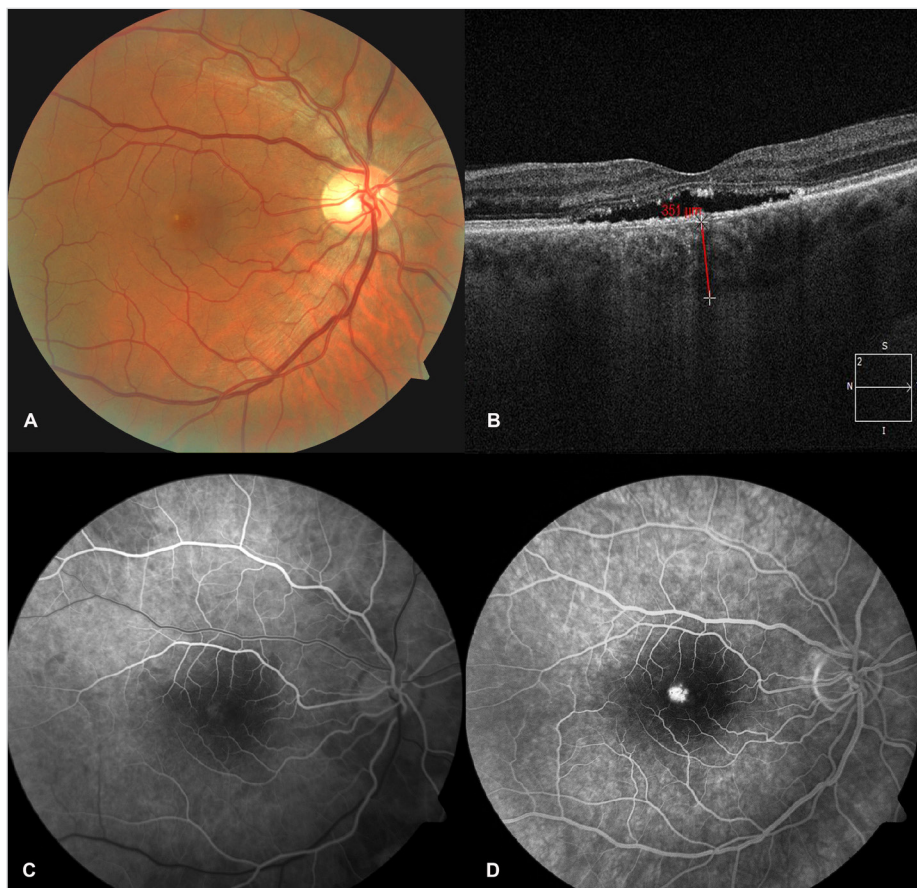
Klinická jednotka pachychoroidní choroba makuly zahrnuje čtyři různá onemocnění, která jsou v podstatě jednotlivými stádii jedné choroby:

- 1) **Pachychoroidní pigmentová epitelioptie (PPE);**
- 2) **Centrální serózní chorioretinopatie (CSC);**
- 3) **Pachychoroidní neovaskulopatie (PNV);**
- 4) **Polypoidní choroidální vaskulopatie (PCV).**

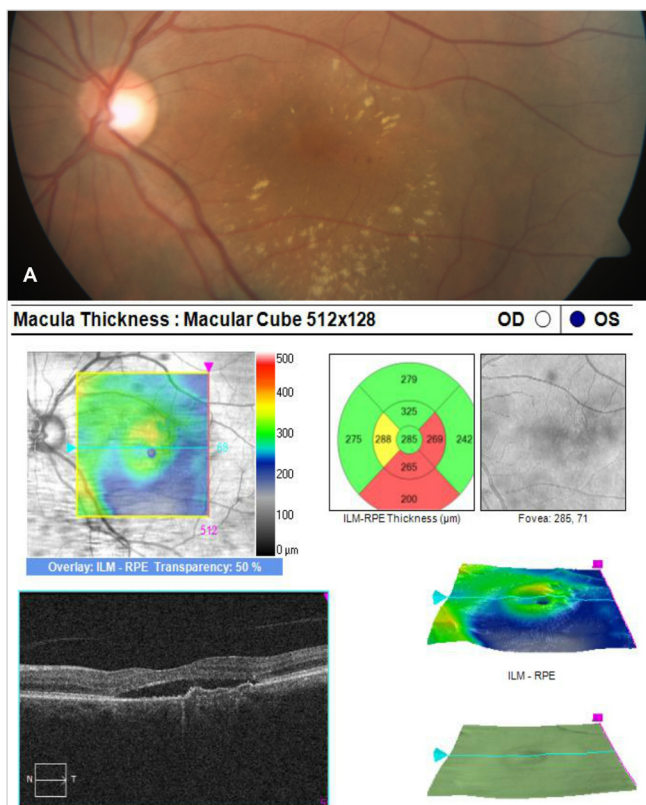
S progresí onemocnění dochází k postupnému přechodu do dalšího stadia onemocnění [6]. Jejich základními společnými rysy jsou: nárůst tloušťky cévnatky, patologicky dilatované žíly Hallerovy vrstvy, ztenčování Sattlerovy vrstvy a vrstvy choriokapillaris [6].



Obr. č. 3: Nález na fundu u pacienta s pachychoroidní pigmentovou epitelioptií. A – změny pigmentové kresby sítnice na barevné fotografii. B – oblasti neostře ohraničené zvýšené i snížené autofluorescence. C – hyperfluorescence korelující s oblastmi porušení RPE na FAG. D – abnormality RPE na OCT.



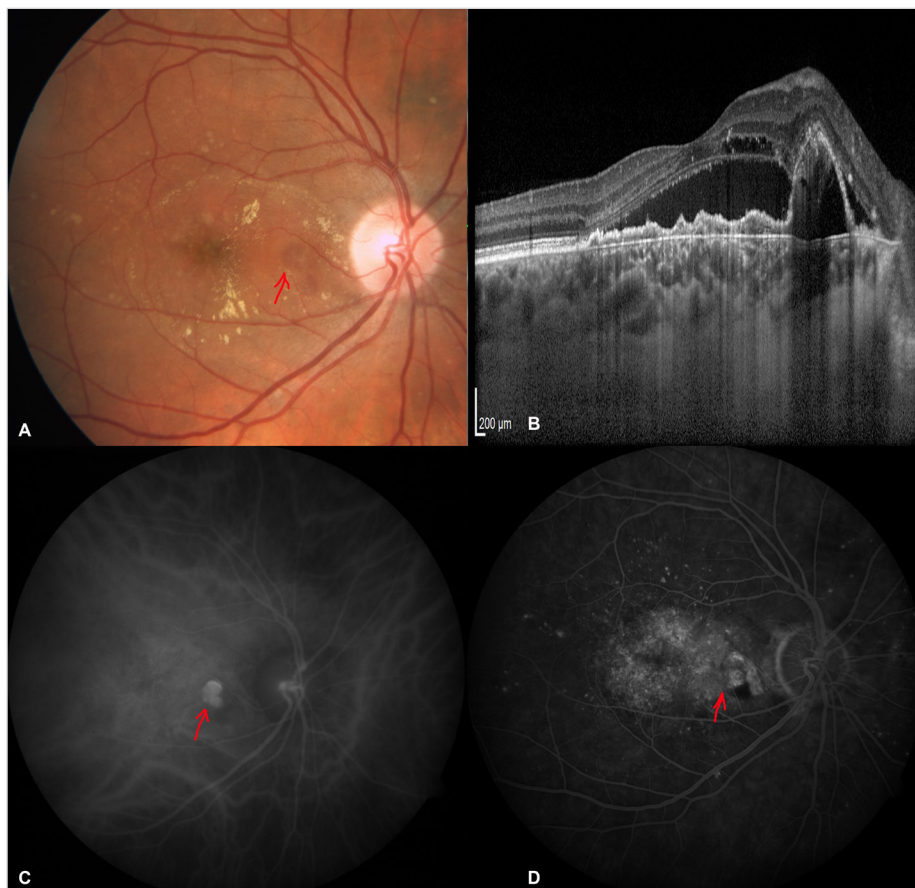
Obr. č. 4: Nález na očním pozadí u pacienta s centrální serózní chorioretinopatií. A – průhledné ložisko v makule a diskoidní žlutavé precipitáty. B – ablace neuroretiny, „pachychoroid“ 351 μm dle HD-OCT, modul EDI. C, D – gradující hyperfluorescence v makule na FAG.



Obr. č. 5: Zobrazení pachychoroidní neovaskulopatie. A – ablace neuroretiny, tvrdé exsudáty a hemoragie z důvodu přítomné okultní CNV při PNV. B – nález na OCT, serózní ablace neuroretiny, hyperreflektivní CNV, podmiňující ablací RPE.

Pachychoroidní pigmentová epitelopatie

Pachychoroidní pigmentová epitelopatie byla popsána Warrowem a kol. v roce 2013 [37]. Tuto jednotku lze považovat za frustní formu nebo předstupeň CSC. Kromě výše zmíněného společného „pachychoroidního“ fenotypu jsou pro PPE typické změny pigmentové kresby sítnice (obr. 3A) a další abnormality retinálního pigmentového epitelu (RPE) (obr. 3D), například jeho četné drobné ablace. Subretinální tekutina a drúzy nejsou patrné. Cévnatka je typicky ztlustělá v místech změn RPE, větší tloušťka je podmíněna dilatovanými choroidálními cévami Hallerovy vrstvy s nadměrným ztenčením vrstvy choriokapilaris a Sattlerovy vrstvy. Tyto dilatované cévy se nacházejí v těsné blízkosti komplexu RPE – Bruchova membrána a mechanicky se tak podílí na vzniku pigmentové epitelopatie. Na angiografii s indocyaninovou zelení (ICGA – indocyanine green angiography) je patrná choroidální hyperpermeabilita, která se projevuje hyperfluorescencí korelující s oblastmi porušení RPE. Autofluorescence fundu se zobrazuje jako oblasti neostře ohraničené zvýšené i snížené autofluorescence (obr. 3B). Pachychoroidní pigmentová epitelopatie se může vyskytnout izolovaně nebo ji můžeme nalézt u druhých očí pacientů postižených chorobami „pachychoroidního“ spektra, hlavně u CSC, kde můžeme nalézt známky PPE dokonce v 61 % případů [9, 10].



Obr. č. 6: Zobrazení polypoidní choroidální vaskulopatie. A – barevné foto, červenou šipkou označena polypoidní léze v nasální části makuly. B – vysoká polypoidní elevace RPE s okolní ablací neuroretiny. C – hyperfluorescence polypu dle angiografie s indocyaninovou zelení. D – nález na fluorescenční angiografii.

Pozn: použito se svolením MUDr. Bohdana Kousala, oční klinika, 1. LF UK a Všeobecná fakultní nemocnice v Praze

Centrální serózní chorioretinopatie

Již v roce 1866 Albrecht von Graefe poprvé popsal onemocnění makuly s recidivujícím odchlípením neuroretiny, které pojmenoval “centrální recidivující retinitida” [36]. V roce 1967 Gass představil klasický popis patogeneze a klinický průběh této nemoci a nazval ji idiopatickou centrální serózní chorioretinopatií [13]. V současné době používáme pojem centrální serózní chorioretinopatie. Jedná se o nejznámější idiopatickou recidivující chorobou makuly, která je charakterizována serózním odchlípením neuroretiny, s/nebo bez ablace RPE [18, 26]. Onemocnění je snadno diagnostikovatelné a tvoří druhé stadium pachychoroidní choroby makuly [6]. K exsudaci pod sítnicí dochází z důvodu zvýšeného hydrostatického tlaku a propustnosti cévnatky, poruchy Bruchovy membrány a abnormalitám RPE. Mezi predisponující faktory patří osobnost typu A, hypochondrie, hysterie, užívání kortikoidů (Cushingův syndrom), těhotenství, systémová hypertenze, japonská nebo jihoasijská rasa, SLE a psychofarmakologická medikace. Muži jsou postiženi v 72–88 % případů onemocnění [33].

Typickým nálezem je okrouhlé průhledné ložisko v makule a diskoidní žlutavé precipitáty, které jsou patrné díky přítomnosti většího množství xantofilního pigmentu (obr. 4A) [19]. Při déletrvajícím průběhu onemocnění můžeme nalézt zóny prořídnutí RPE a pigmentové abnormality. Během doby trvání ablace neuroretiny probíhá řada změn, které souvisí s poruchou metabolismu v sítnici. Buňky RPE, které ztratily kontakt se zevními segmenty fotoreceptorů v oblasti ablaci, nemají schopnost fagocytózy. Postupně dochází k elongaci fotoreceptorů a k ukládání patologického materiálu v neu-

roretině [25]. Na OCT nalezneme ablaci neuroretiny (obr. 4B), která je někdy komplikována ablaci RPE. Také můžeme spatřit hyperreflektivní body na dolním okraji ablace, které mají skvrnitou hyperautofluorescenci na autofluorescenci fundu [27, 31]. Při déletrvajícím ablaci neuroretiny vzniká apoptóza fotoreceptorů s nevratným poklesem zrakové ostrosti [28]. Subretinální tekutina v časném stadiu CSC je většinou arefektivní, ale v některých případech může být jemně hyperreflektivní v důsledku tvorby fibrinu [33]. Fibrinová reakce většinou mizí bez následků, jen výjimečně vzniká subretinální fibróza s následným poklesem zrakové ostrosti.

Fluorescenční angiografie prokáže jeden nebo více bodů gradující hyperfluorescence (obr. 4C-D), v některých případech charakteru „továrního komínu“, kdy barvivo stoupá vzhůru pod neurosenzorickou sítnicí, jindy jako postupně se zvětšující „inkoustová skvrna“. Na ICGA vidíme ložiska choroidální vaskulární hyperpermeability zvláště ve středních fázích angiografie [3, 6, 29].

Pachychoroidní neovaskulopatie

Tato jednotka byla popsána Freundem a kol. v roce 2015 [11]. Pachychoroidní neovaskulopatie je považována za pozdní komplikaci PPE a CSC u pacientů, kteří pravděpodobně nesou genetické riziko choroidální neovaskularizace [30]. Typickou známkou je vývoj okultní choroidální neovaskulární membrány (CNV). Zvýšená tloušťka cévnatky a nepřítomnost drúz odlišují PNV od VPMD a dalších degenerativních onemocnění, které predisponují k vzniku CNV (obr. 5A, 5B) [14]. Podle současného názoru příčinou vzniku CNV je dlouhodobý

tlak na Bruchovu membránu a následná ischemie choriokapilaris a Sattlerovy vrstvy, což vyvolá podnět k proliferaci cév Hallerovy vrstvy. Cévní komplex CNV nazývaný „tangled network (zamotaná síť)“ pod nepravidelnou ablaci RPE je dobře patrný na OCTA [12, 26, 30]. Vedlejším nálezem bývá fokální dilatace cév cévnatky přímo pod CNV. Předpokládá se, že nejen zvětšení celkové tloušťky cévnatky, ale také nález dilatovaných cév hraje roli v patogenezi PNV [30].

Vzhledem k tomu, že PPE a CSC mají podobnou etiologii, jsou dokumentovány případy vzniku PNV u pacientů s PPE i bez předchozích známek CSC [30].

Polypoidní choroidální vaskulopatie

Polypoidní choroidální vaskulopatie byla popsána Yannuzziem a kol. jako proliferace choroidálních kapilár pod RPE a vývoj aneurysmat ve formě polypů na špičce kapilární proliferace s následným serózním prosakováním a krvácením [38]. Jedná se o poslední, nejvíce pokročilé stadium spektra pachychoroidní choroby makuly, které je zobrazitelné pomocí ICGA (obr. 6C) [20, 22].

PCV se predilekčně vyskytuje u asijské nebo africké rasy, ale může postihnout i jedince bílé rasy. Klinicky je PCV charakterizována prominujícími oranžově červenými ložisky, často s polypoidní ablaci RPE, které lze nalézt při vyšetření očního pozadí pomocí oftalmoskopie a biomikroskopie.

V histopatologickém vyšetření těchto lézí byla nalezena choroidální kapilární proliferace pod RPE a vznik aneurysmat ve formě polypů na zakončených kapilárních proliferacích (obr. 6A). Tyto polypoidní struktury způsobují serózní a hemoragické prosakování pod RPE a neuroretinu (obr. 6B, 6D), u některých pacientů mohou vést k hemoragické ablaci RPE.

ZÁVĚR

Použití modulu EDI na klasickém OCT a moderní metody OCTA poskytlo lepší pochopení role patologických změn cévnatky u CSC. Navíc umožnilo definovat pojem „pachychoroid“ a odhalit onemocnění spojená s tímto nálezem. Spektrum pachychoroidních chorob je charakterizováno třemi společnými rysy: nárůst choroidální tloušťky $\geq 300 \mu\text{m}$, dilatace cév Hallerovy vrstvy a ztenčování vrstvy choriokapilaris a Sattlerovy vrstvy.

Mezi tyto choroby patří CSC, při které hraje roli choroidální kongesce a hyperpermeabilita a následný vznik serózního odchlípení neuroretiny a RPE; PPE, která představuje frustrní formu CSC; PNV, která je charakteristická přítomností okultní CNV a konečně PCV, která je považována za nejvíce pokročilou formu pachychoroidní choroby makuly.

LITERATURA

1. **Alam, S., Zawadzki, RJ., Choi, S. et al.:** Clinical application of rapid serial fourier-domain optical coherence tomography for macular imaging. *Ophthalmology*, 113(8); 2006: 1425–31.
2. **Aoyagi, R., Hayashi, T., Masai, A. et al.:** Subfoveal choroidal thickness in multiple evanescent white dot syndrome. *Clin Exp Optom*, 95(2); 2012: 212–7.
3. **Arora, S., Pyare, R., Sridharan, P. et al.:** Choroidal thickness evaluation of healthy eyes, central serous chorioretinopathy, and fellow eyes using spectral domain optical coherence tomography in Indian population. *Indian J Ophthalmol*, 64(10); 2016: 747–751.
4. **Azar, G., Wolff, B., Mauget-Faÿsse, M. et al.:** Pachychoroid neovascularopathy: aspect on optical coherence tomography angiography. *Acta Ophthalmol*, 95(4); 2017: 421–427.
5. **Bonini Filho, MA., de Carlo, TE., Ferrara, D. et al.:** Association of Choroidal Neovascularization and Central Serous Chorioretinopathy with Optical Coherence Tomography Angiography. *JAMA Ophthalmol*, 133; 2015: 899–906.
6. **Dansingani, KK., Balaratnasingam, C., Naysan, J. et al.:** En face imaging of pachychoroid spectrum disorders with swept-source optical coherence tomography. *Retina*, 36(3); 2016: 499–516.
7. **de Jong, EK., Breukink, MB., Schellevis, RL. et al.:** Chronic central serous chorioretinopathy is associated with genetic variants implicated in age-related macular degeneration. *Ophthalmology*, 122(3); 2015: 562–70.
8. **Drexler, W., Morgner, U., Ghanta, RK. et al.:** Ultrahigh-resolution ophthalmic optical coherence tomography. *Nat Med*, 7(5); 2001: 636.
9. **Ersoz, MG., Karacorlu, M., Arf, S. et al.:** Outer nuclear layer in pachychoroid pigment epitheliopathy. *Retina*, 2017: [Epub ahead of print]
10. **Ersoz, MG., Karacorlu, M., Arf, S. et al.:** Pachychoroid pigment epitheliopathy in fellow eyes of patients with unilateral central serous chorioretinopathy. *Br J Ophthalmol*, 2017: [Epub ahead of print]
11. **Freund, KB., Pang, CE.:** Pachychoroid Neovascularopathy. *Retina*, 35; 2015: 1–9.
12. **Fung, AT., Yannuzzi, LA., Freund, KB.:** Type 1 (sub-retinal pigment epithelial) neovascularization in central serous chorioretinopathy masquerading as neovascular age-related macular degeneration. *Retina*, 32(9); 2012: 1829–37.
13. **Gass, JDM.:** Pathogenesis of disciform detachment of the neuroepithelium. *Am J Ophthalmol*, 63; 1967: 587–615.
14. **Gemenetzi, M., De Salvo, G., Lotery, AJ.:** Central serous chorioretinopathy: an update on pathogenesis and treatment. *Eye*, 24; 2010: 1743–1756.
15. **Gloesmann, M., Hermann, B., Schubert, C. et al.:** Histologic correlation of pig retina radial stratification with ultrahigh-resolution optical coherence tomography. *Invest Ophthalmol Vis Sci*, 44(4); 2003: 1696–703.
16. **Goldenberg, D., Moisseiev, E., Goldstein, M. et al.:** Enhanced depth imaging optical coherence tomography: choroidal thickness and correlations with age, refractive error, and axial length. *Ophthalmic Surg Lasers Imaging*, 43(4); 2012: 296–301.
17. **Huang, D., Swanson, EA., Lin, CP. et al.:** Optical coherence tomography. *Science*, 254(5035); 1991: 1178–81.
18. **Chrapek, O., Řehák, J.:** Léčba centrální serózní chorioretinopatie – naše zkušenosti. *Čes. a slov. Oftal*, 1; 2002: 51–56
19. **Ie, D., Yannuzzi, LA., Spaide, RF. et al.:** Subretinal exudative deposits in central serous chorioretinopathy. *Br J Ophthalmol*, 77; 1993: 349–53.
20. **Kawamura, A., Yuzawa, M., Mori, R. et**

- al.: Indocyanine green angiographic and optical coherence tomographic findings support classification of polypoidal choroidal vasculopathy into two types. *Acta Ophthalmol*, 91(6); 2013: e474–e481.
21. **Lehmann, M., Bousquet, E., Beydoun, T.:** Pachychoroid: an inherited condition? *Retina*, 35(1); 2015: 10-6.
 22. **Lin, WY., Yang, SC., Chen, SJ. et al.:** Automatic segmentation of polypoidal choroidal vasculopathy from indocyanine green angiography using spatial and temporal patterns. *Transl Vis Sci Technol*, 4(2); 2015: 7
 23. **Margolis, R., Spaide, RF.:** A pilot study of enhanced depth imaging optical coherence tomography of the choroid in normal eyes. *Am J Ophthalmol*, 147(5); 2009: 811–5.
 24. **Maruko, I., Iida, T., Sugano, Y. et al.:** Subfoveal choroidal thickness after treatment of Vogt-Koyanagi-Harada disease. *Retina*, 31(3); 2011: 510–7.
 25. **Matsumoto, H., Kishi, S., Otani, T. et al.:** Elongation of photoreceptor outer segment in central serous chorioretinopathy. *Am J Ophthalmol*, 145; 2008: 162–8.
 26. **Matušková, V.:** Centrální serózní chorioretinopatie jako maskující syndrom choroidálního hemangiomu. *Čes. a slov. Oftal*, 72(6); 2016: 209-214
 27. **Mrejen, S., Spaide, RF.:** Optical coherence tomography: imaging of the choroid and beyond. *Surv Ophthalmol*, 58(5); 2013: 387–429.
 28. **Ojima, A., Iida, T., Sekiryu, T. et al.:** Photopigments in central serous chorioretinopathy. *Am J Ophthalmol*, 151; 2011: 940–52.
 29. **Ooto, S., Kuroda, Y., Yoshimura, N.:** Increased choroidal vascularity in central serous chorioretinopathy quantified using swept-source optical coherence tomography. *Am J Ophthalmol*, 169; 2016: 199–207.
 30. **Pang, CE., Freund, KB.:** Pachychoroid neovascularopathy. *Retina*, 35(1); 2015: 1–9.
 31. **Pang, CE., Shah, VP., Sarraf, D. et al.:** Ultra-widefield imaging with autofluorescence and indocyanine green angiography in central serous chorioretinopathy. *Am J Ophthalmol*, 158(2); 2014: 362–371.e2.
 32. **Rosa, Dolz-Marco., Kunal, K., Dansingani, K.:** The pachychoroid clinical spectrum. [online] *Retina Today*. May/June 2016. Dostupné na [www: <http://retinatoday.com/2016/06/the-pachychoroid-clinical-spectrum/>](http://retinatoday.com/2016/06/the-pachychoroid-clinical-spectrum/).
 33. **Spaide, RF., Campeas, L., Haas, A. et al.:** Central serous chorioretinopathy in younger and older adults. *Ophthalmology*, 103; 1996: 2070–9.
 34. **Spaide, RF., Goldberg, N., Freund, KB.:** Redefining multifocal choroiditis and panuveitis and punctate inner choroidopathy through multimodal imaging. *Retina*, 33(7); 2013: 1315–24.
 35. **Spaide, RF., Koizumi, H., Pozzoni, MC.:** Enhanced depth imaging spectral-domain optical coherence tomography. *Am J Ophthalmol*, 146(4); 2008: 496–500.
 36. **Von Graefe, A.:** Uebercentralerrecidivierende retinitis. *Graefes Arch Clin Exp Ophthalmol*, 12; 1866: 211–15.
 37. **Warrow, DJ., Hoang, QV., Freund, KB.:** Pachychoroid pigment epitheliopathy. *Retina*, 33(8); 2013: 1659–1672.
 38. **Yannuzzi, LA., Sorenson, J., Spaide, RF. et al.:** Idiopathic polypoidal choroidal vasculopathy (IPCV). *Retina*, 10(1); 1990: 1-8.
 39. **Yoneyama, S., Sakurada, Y., Kikushima, W. et al.:** Genetic factors associated with choroidal vascular hyperpermeability and subfoveal choroidal thickness polypoidal choroidal vasculopathy. *Retina*, 36(8); 2016: 1535-41.