

MOŽNOSTI *IN VIVO* KONFOKÁLNÍ MIKROSKOPIE NERVOVÝCH VLÁKEN ROHOVKY U DIABETIKŮ

Česká Burdová M.¹, Lainová Vrabcová T.¹,
Dotřelová D.¹, Mahelková G.^{1,2}

¹Oční klinika dětí a dospělých 2. LF UK
a FN Motol

²Ústav fyziologie 2. LF UK

*Podpořeno projektem Ministerstva
zdravotnictví koncepčního
rozvoje výzkumné organizace
00064203 FN MOTOL a projektem
CZ.2.16/3.1.00/24022.*

*Autoři práce prohlašují, že vznik i téma
odborného sdělení a jeho zveřejnění
není ve střetu zájmu a není podpořeno
žádnou farmaceutickou firmou.*

SOUHRN

In vivo konfokální mikroskopie rohovky (CCM) představuje novou, neinvazivní, rychle se rozvíjející vyšetřovací metodu rohovky, která umožňuje zobrazit jednotlivé vrstvy rohovky na buněčné úrovni. Rohovka je průhledná a zároveň nejvíce inervovaná tkáň lidského těla. Diabetická neuropatie (DN) představuje závažnou, až život ohrožující komplikaci diabetes mellitus (DM). Byla prokázána úzká souvislost mezi rozvojem diabetické neuropatie a patologickými změnami subbazálního plexu rohovky. V současné době se věnuje velká pozornost možnosti použití CCM k časnému stanovení DN. Je zajímavé, že morfologické změny nervové pleteně v rohovce předcházejí klinickým projevům DN. Naše práce si klade za cíl podat ucelený přehled o současných možnostech a trendech použití *in vivo* CCM v souvislosti s hodnocením DN. *In vivo* CCM se stává důležitá ve vyhledávání pacientů s rizikem rozvoje DN, v diagnostikování již časného stupně DN v presymptomatickém období, v kvantifikování závažné DN, při sledování a hodnocení terapeutické odpovědi na léčbu DM. Kromě diagnosticko-preventivního významu, představuje stále i výzkumný nástroj důležitý k pochopení patofyziologie změn při DM.

Klíčová slova: konfokální mikroskopie, rohovka, neuropatie tenkých vláken, diabetes mellitus, diabetická neuropatie

SUMMARY

POSSIBILITIES OF *IN VIVO* CORNEAL CONFOCAL MICROSCOPY OF CORNEAL NERVES IN DIABETES

In vivo corneal confocal microscopy (CCM) represents a new, non-invasive, rapidly developing corneal examination technique that enables individual layers of the cornea to be displayed at the cellular level. The cornea is the translucent and at the same time the most innervated tissue of the human body. Diabetic neuropathy (DN) is a serious complication of diabetes mellitus (DM). A close correlation has been demonstrated between the development of diabetic neuropathy and the pathological changes of the corneal subbasal plexus. Currently, great attention is directed towards the possibility of using CCM to determine early DN. Interestingly, changes in nerve plexus in the cornea precede the clinical manifestations of DN. Our work aims to give a comprehensive overview of the current possibilities and trends in use of *in vivo* CCM in connection with DN evaluation. *In vivo* CCM becomes important in the search for patients at risk of developing DN, in early diagnosis of DN in pre-symptomatology, in quantifying severe DN, in monitoring and evaluating the therapeutic response to DM treatment. In addition to its diagnostic and preventive significance, it is a research tool important for understanding the pathophysiology of DM changes.

Key words: confocal microscopy, cornea, small fibre neuropathy, diabetes mellitus, diabetic neuropathy

Čes. a slov. Oftal., 73, 2017, No. 4, p. 161–167

ÚVOD

V současné době narůstá zájem o neinvazivní metody umožňující zobrazit a studovat *in vivo* tkáň na buněčné úrovni. V oftalmologii je věnována značná pozornost možností využití *in vivo* konfokální mikroskopie rohovky (CCM). O možnostech této nové vyšetřovací metody publikovala již v roce 2010 Pirnerová a kol. [61].

Počet pacientů s DM 1. typu (DM 1) a 2. typu (DM 2) v posledních letech celosvětově značně narůstá. Od počátku 21. století se hovoří již o epidemii DM [78]. Diabetická neuropatie (DN) a retinopatie jsou spolu s diabetickou nefropatií nejzávažnější mikroangiopatické komplikace DM. Incidence DN stoupá s délkou trvání diabetu, přičemž její prevalence je až 50 % [16].

V oftalmologii se u pacientů s diabetes mellitus (DM) vedle diabetické retinopatie v současné době věnuje značná pozornost změnám v rohovce a v ostatních tkáních povrchu oka [37].

Abnormality rohovky u pacientů s DM jsou označovány termínem diabetická keratopatie, která zahrnuje i rohovkovou neuropatii. Ta je důsledkem narušení celistvosti nervové pleteně rohovky [78, 37]. V současnosti můžeme nervová vlákna rohovky zobrazit pomocí *in vivo* CCM. Otevírá se tím prostor pro širokou mezioborovou spolupráci mezi oftalmologií, diabetologií a neurologií. Dosavadní studie naznačují velmi dobrou korelaci úbytku nervových vláken subbazálního nervového plexu rohovky, hodnoceného pomocí CCM, a diabetickou neuropatií (DN) zjištěnou v současnosti používanými klinickými a paraklinickými vyšetřovacími postupy [34].

Společný patofyziologický podklad uváděný v patofyziologických, epidemiologických a některých genetických studiích naznačuje závislost výskytu změn povrchu oka, diabetické retinopatie (zejména těžších stupňů) a DN [28]. Naše práce přináší souhrnný přehled využití CCM k posouzení morfologie nervů rohovky a jejich patologických změn u pacientů s DM.

Nervové zásobení rohovky

Anatomii inervace lidské rohovky se věnovala celá řada studií pomocí světelné a elektronové mikroskopie a v posledních letech také pomocí konfokální mikroskopie rohovky [3, 2, 41].

Rohovka patří mezi tkáně s nejbohatší inervací v lidském těle, s přibližně 7 000 volnými epiteliálními nervovými zakončeními na mm². Hustota nervového zakončení je 300–400krát větší než v lidské pokožce [48]. Nervové zásobení rohovky je tvořeno volnými terminálními zakončeními senzitivních nervových vláken nn. ciliares longi (n. ophthalmicus via n. nasociliaris) pocházejících z n. trigeminus. Nervová vlákna se radiálně větví a procházejí v oblasti limbu do rohovky a vytvářejí stromální nervová vlákna. Přibližně po 1 mm ztrácejí perineurinum a myelinové pochvy, v hloubce 293 ± 106 μm od povrchu rohovky jsou obalené pouze Schwannovými buňkami. Stromální periferní nervy zahrnují jak myelinizované, tak nemyelinizované nervové svazky. V centru stromatu jsou již jen nemyelinizované nervové svazky obsahující axony obklopené amorfní extracelulární matrix [47]. Před průchodem Bowmanovou membránou, v prostoru mezi Bowmanovou membránou a vrstvou bazálního epitelu, se vlákna větví a vytváří subbazální nervový plexus. Přitom se vlákna otáčejí o 90 stupňů směrem k povrchu rohovky, prochází Bowmanovu membránou a končí jako volná subepiteliální nervová zakončení [22, 70]. Vlákna subbazálního nervového plexu probíhají paralelně s povrchem rohovky, proto jsou velmi dobře hodnotitelná ve svém průběhu pomocí nově se rozvíjející zobrazovací metody – *in vivo* CCM [81]. Nervová vlákna subbazálního plexu jsou směrem od limbu ke středu rohovky stočena ve směru hodinových ručiček a vytvářejí inferonazálně od centra přeslenovitou strukturu. Tato představuje místo s nejhustší sítí nervových vláken [55]. Předpokládá se, že inferonazální posunutí je důsledek smykové síly pohybu víčka během mrkání [15]. Rohovka je zásobována i autonomními sympatickými nervovými vlákny, které pocházejí z nadřazeného cervikálního ganglionu [42]. Není jasné, zda rohovka obsahuje i parasympatická nervová vlákna [47]. Převážnou část vláken tvoří heterogenní sensorická vlákna z 1. větve n. trigeminus. Jednou z hlavních funkcí je přenášení tepelné, mechanické a chemické podněty v podobě bolesti. Smyslové nervy mají svou anatomickou a funkční organizaci. Z pohledu anatomie některé nervy běží paralelně s povrchem oka, zatímco jiné se otáčejí kolmo k povrchu rohovky. Funkčně se liší ve svém chemickém složení, elektrofyziologických vlastnostech a dle odpovědi na excitační stimuly [9]. Podle jejich myelinizace a rychlosti impulzu vodivosti jsou nervy rohovky klasifikovány na:

- tenká myelinizovaná vlákna (typ A-delta s rychlým vedením s průměrnou rychlostí 6 m/s, vedou ostrou, dobře ohraničenou bolest),
- nemyelinizovaná vlákna (typ C s pomalým vedením

s průměrnou rychlostí menší než 2 m/s, vedou difúzní bolest) [9]. Na základě podnětů, která aktivují nervová zakončení, jsou rozděleny na:

- mechano-nociceptory (20 % z celkového počtu sensorických nervů rohovky, typ A-delta, zprostředkovávají akutní ostrou bolest v závislosti na mechanickém kontaktu s rohovkou),
- polymodální nociceptory (70 % všech sensorických nervů rohovky, většinou typ C, přenášejí ostrou a trvalou bolest jako reakci na mechanické, tepelné, exogenní chemické a endogenní zánětlivé látky rohovky),
- chládové receptory (10 % z celkového počtu sensorických nervových vláken rohovky, kombinace typu A-delta a C, aktivují se v reakci na odpařování slzného filmu, při kontaktu povrchu rohovky se studeným roztokem nebo studeným vzduchem, nebo při poklesu povrchové teploty rohovky pod 33 °C) [9].

Velikost recepční oblasti se mění podle funkční klasifikace nervů. Polymodální nociceptory a mechano-nociceptory mají velkou percepční oblast, zatímco studené receptory jsou nejvíce v perilimbální oblasti [9].

In vivo konfokální mikroskopie rohovky

Pomocí této metody lze hodnotit změny struktury všech vrstev rohovky na mikroskopické úrovni, včetně nervových vláken subbazálního nervového plexu rohovky [20, 31, 33].

Současné metody zjišťování periferní neuropatie zahrnují odebrání anamnézy a klinické vyšetření periferní citlivosti, elektrofyziologie, invazivní biopsie nervových vláken, ev. včetně genetického vyšetření [28, 59, 76, 81]. Naproti tomu *in vivo* CCM poskytuje rychlé, neinvazivní, optické řezy rohovkou a tím umožňuje kvantitativní analýzu nervových vláken rohovky [25, 76]. Lidská nervová vlákna rohovky jsou obtížně studovatelná *ex vivo*. Již za 14 hodin po smrti degenerují [9]. Stromální nervy rohovky jsou robustnější a přežívající posmrtně déle oproti subbazálním nervům a jsou proto vhodnější pro *in vitro* studie rohovky [67].

Pomocí *in vivo* CCM byly stromální nervy zkoumány méně intenzivně než nervová vlákna subbazálního plexu. Výsledky studií, které se zaměřily na kvantifikaci stromálních nervů [50], nebyly vzhledem k nepříznivému šikmému průběhu pro skenování a řídkému výskytu jednoznačné [26]. Subbazální nervová pleteň je pomocí *in vivo* CCM velmi dobře zachytitelná a hodnotitelná pro svůj paralelní průběh k povrchu rohovky, který je snímán právě ve frontální rovině [50]. Ke studiu změn nervových vláken subbazálního plexu rohovky je v průběhu posledních dvou dekad používáno několik typů konfokálního mikroskopu rohovky. Používané typy přístrojů mají odlišné technické parametry a používají různé typy skenovacích paprsků. V důsledku technických možností použitých přístrojů se výsledné hodnoty sledovaných parametrů nervových vláken liší. Při porovnání jednotlivých měření je proto nutno brát zřetel na typ mikroskopu. Vzájemně porovnatelné jsou pouze hodnoty z jednoho typu přístroje.

Hodnocení skenů

Hodnocení je celý získaný sken [76] nebo vzhledem k snižující se kvalitě snímků v okrajových částech je možné vy-

hodnocovat pouze centrální, kvalitně zachycenou část snímku [8].

Pro srovnání výsledků studií je zásadní přesná definice pojmů při hodnocení parametrů skenovaného subbazálního plexu rohovky. Za nejpřesnější hodnotitelné, přesně definovatelné a srovnatelné jsou považovány počet a délka vláken subbazálního nervového plexu [25]. Dalšími hodnocenými parametry jsou počet vedlejších větví (větvení) nervových vláken či počet bodů křížení. Nejobtížněji definovatelná je tortuozita vláken. Přesná definice hodnocených parametrů se vyvíjí postupně. V současnosti většina studií definuje hustotu subbazálních nervových vláken jako celkový počet hlavních nervů na jednotku plochy (CNFD, počet/mm²) [1, 18, 30, 44, 39, 77]. Některé starší studie však uváděly pod tímto termínem počet nervů na snímek [45] nebo také celkovou délku nervů na snímek (mm/snímek) [19, 21], což může být při porovnávání výsledků matoucí. Někdy bývá uváděn počet všech zachycených nervových vláken, hlavních nervových kmenů a větví (t-CNFD, počet/mm² ev. počet/snímek). Obdobně hustota nervových větví (větvení) bývá definována jako celkový počet nervových větví na jednotku plochy (CBFD, počet/mm²) [76]. Celková délka nervových vláken je definována jako délka všech zachycených nervových vláken na jednotku plochy (CNFL, mm/mm², ev. mm/snímek) [76] Nejednotnost v metodice je ještě výraznější při stanovení tortuozity. Ve starších studiích byla tortuozita hodnocena subjektivně na stupnici 1–4 [13, 44]. Některé další studie zaváděly automatizované či semiautomatizované hodnocení tortuozity za asistence individuálně zhotoveného softwaru, ale výsledky jsou nejednoznačné [23, 53, 54]. Další možností bylo hodnocení tortuozity dle metodiky, jež byla použita při posuzování tortuozity drobných tepen v kardiologii (CNFT, bezrozměrné číslo, poměr absolutní délky zachyceného nervového vlákna k délce spojnice krajních bodů hodnoceného vlákna) [8, 24]. Při poškození vláken subbazálního nervového plexu klesá hodnota CNFD, t-CNFD, CBFD a CNFL, naopak tortuozita CNFT vláken narůstá. Messmer a kol. upozorňují na fakt, že při současném úbytku nervových vláken (pokles CNFD a CNFL) nemusí být nárůst tortuozity prokázán [44]. Novým parametrem zachytitelným *in vivo* CCM po několika násobném zvětšení obrazu je „korálkovitý“ charakter nervového vlákna [32]

Nejednotnost panuje ohledně minimálního počtu snímků potřebných pro reprezentativní kvantitativní analýzu [8, 69, 80].

Diabetická neuropatie

Diabetes mellitus je onemocnění s rostoucím globálním významem. Onemocnění postihuje několik orgánových systémů. Mikroangiopatické komplikace probíhají pod obrazem diabetické nefropatie, retinopatie a neuropatie. Zmíněné komplikace, končící nezářidka selháním ledvin, slepotou nebo amputací končetiny, vedou ke snížení kvality života a celosvětově narůstající zátěži na zdravotní péči a sociální systém.


Snaha odhalit tyto komplikace včas a zamezit jejich další progresi vede k neustálému hledání nových vhodných screeningových metod, které by byly schopné odhalit tyto kom-

plikace v jejich nejranějším stadiu. Proto je také věnována značná pozornost možnému vztahu mezi úbytkem nervových vláken rohovky a přesnější klasifikací DN. Mezi nejčastější DN patří neuropatie senzomotorická [17].

Již v roce 1977 byla popsána souvislost mezi neurotrofními vředy rohovky a diabetes mellitus [29]. Následně bylo *ex vivo* prokázáno snížení hustoty nervů rohovky u experimentálně navozeného diabetu krys [82].

V roce 2000 popsal Rosenberg a kol. souvislost změn subbazálního nervového plexu rohovky a snížení citlivosti rohovky s použitím bezkontaktní esteziometrie u pacientů s DN [65]. Od té doby další studie ukázaly na možnost přesněji kvantifikovat změny subbazálního nervového plexu rohovky [35, 39, 44, 45, 65, 70, 75, 77]. Běžné metody používané ke zjištění DN mají omezenou citlivost pro její detekci v časném stadiu [4, 46, 64]. Potencionálně objektivní, citlivější a přesnější biooptické metody nejsou zase běžně použitelné pro svou invazivitu.

Studie ukázaly, že pacienti s DM 1 nebo DM 2 vykazují výrazné snížení počtu subbazálních nervů rohovky ve srovnání se zdravými subjekty [56, 76, 81]. Bohatá nervová pletěň rohovky zdravého jedince je zachycena na obr. 1. Výrazný úbytek nervové pletěně u pacienta s DM 1 je patrný na obr. 2. Hodnota CNFD rohovky koreluje s klinicky a elektrofyziologicky zhodnoceným stupněm DN [59, 64, 77]. Pokles počtu subbazálních nervů je spojen s příznaky periferní neuropatie a snížením počtu intraepidermálních nervů [64, 77]. *In vivo* CCM prokázala a kvantifikovala časné poškození malých nervových vláken [27, 39, 77] s dobrou citlivostí a specifícností [77]. Detekována byla již mírná neuropatie [18]. Zejména délka nervových vláken rohovky má vysokou citlivost (91 %) a specifícnost (93 %) pro identifikaci diabetické senzomotorické polyneuropatie [1, 25]. Ve studiích bylo ověřeno, že změny subbazálního nervového plexu rohovky předcházejí jiným klinickým či elektrofyziologickým projevům DN [27, 36, 46, 63]. Je zajímavé, že pokles počtu nervových vláken subbazálního nervového plexu předchází rovněž klinickým příznakům diabetické retinopatie a mikroalbuminurie [8, 59]. Až 50 % pacientů s DM, kteří neměli žádné klinické příznaky DN, již mělo abnormální změny subbazálního nervového plexu. Byly prokázány snížené hodnoty CNFL nejen u jedinců se zvýšenou hodnotou glykovaného hemoglobinu, ale již s poruchou glukózové tolerance. Časný nástup degenerace nervových vláken rohovky při poruše glukózové tolerance a novém záhytu DM 2 [4, 5, 83] podporují hypotézu, že patofyziologie diabetické neuropatie začíná velmi časně po nástupu onemocnění [4, 5, 7, 52, 59, 64]. Ve dvou longitudinálních studiích bylo potvrzeno, že pokles délky nervových vláken rohovky (CNFL) předchází nástupu klinických projevů DN u subjektů s DM 1. Diabetická polyneuropatie (nebo senzomotorická neuropatie) se u těchto subjektů projevila do 3,5–4 let [36, 63]. Longitudinální studie Dehghani a kol. byla zaměřena na rizikové faktory u subjektů se změnami subbazálního nervového plexu bez přítomnosti DN. Po čtyřech letech sledování prokázala úbytek vláken subbazálního nervového plexu v závislosti na klinických a metabolických faktorech jako je věk, hladina glykovaného hemoglobinu a porucha lipidového metabolismu [14]. Změny nervové pletěně byly popsány rovněž u dětí s DM 1 typu [66].



Obr. 1 Nervová vlákna subbazálního nervového plexu u zdravého subjektu

Nově byl hodnocen hyperglykemií indukovaný rozvoj korálkovitého charakteru nervových vláken rohovky. Předpokládá se, že je způsoben nahromaděnými mitochondriemi, glykogenovými částicemi a vezikulami. Nárůst korálkovitého charakteru nervového vlákna rohovky byl prokázán ve skupině bez DN a stoupal s narůstajícím stupněm DN. Pozitivně koreloval s poklesem hodnot CNFD a CNFL [32].

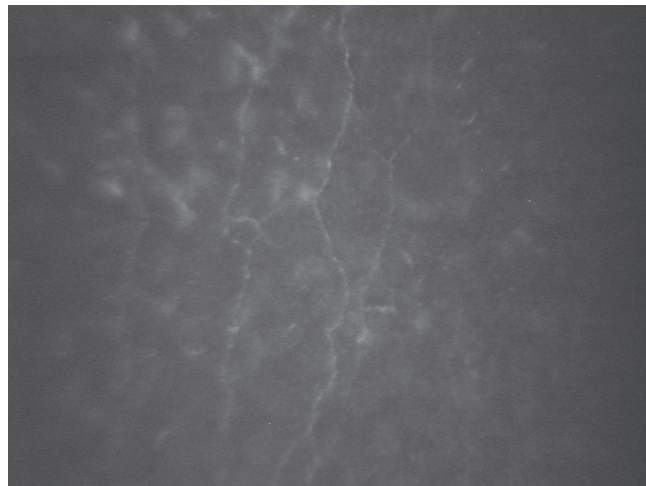
Tavakoli a kol. [71] prokázali pokles počtu, délky i větvení nervových vláken pomocí CCM rovněž u skupiny s prokázanou diabetickou autonomní neuropatií (DAN) ve srovnání s DM bez DAN a s kontrolní skupinou zdravých subjektů. Změny korelovaly se stupněm DAN s vysokou citlivostí a specifíčností. *In vivo* CCM by se tak mohla stát také neinvazivním markerem DAN. Tyto výsledky je však třeba ještě ověřit [38, 46].

Pomocí *in vivo* CCM byla dále prokázána regenerace nervových vláken rohovky u pacientů s DM 1 po transplantaci slinivky břišní, kombinované transplantaci ledvin a slinivky břišní [43, 49, 74], po převedení na kontinuální subkutánní infuzi inzulínu [6] a po zlepšení základních rizikových faktorů vedoucích k DN (především hodnoty glykovaného hemoglobinu, cholesterolu a krevního tlaku) [73].

Jak již zmíněno, degenerace vláken subbazálního nervového plexu rohovky předchází také další cévní mikroangiopatické komplikace DM, diabetickou retinopatií či nefropatií [4, 5, 7, 8, 59, 64, 83]. Studie zaměřená na využití *in vivo* CCM pro předvídání následného rozvoje diabetické retinopatie a nefropatie však zatím publikována nebyla.

Současné úskalí a omezení *in vivo* CCM

Při sledování nervových vláken rohovky jsou běžně využívány snímky z centrální oblasti rohovky. Nejvyšší počet nervových vláken rohovky je ve skutečnosti inferonazálně od centra rohovky. Pokles celkové délky nervových vláken v oblasti inferonazálního přeslenu bylo však u pacientů s periferní DN srovnatelné s poklesem CNFL v centrální oblasti rohovky [60]. Přestože v oblasti přeslenu byl snímek více specifický pro periferní diabetickou neuropatii [62, 79], snímání centrální části rohovky nepřineslo snížení využitelnosti *in vivo* CCM jako diagnostického testu [60].



Obr. 2 Nervová vlákna subbazálního nervového plexu u pacienta s diabetes mellitus 1. typu

Někteří autoři upozorňují na možná omezení hodnocení relativně krátkých nervů avaskulární rohovky pro využití sledování poškození dlouhých somatických nervů [40]. Bylo však prokázáno, že změny subbazální nervové pleteně rohovky velmi dobře korelují s poklesem počtu intraepidermálních nervových vláken hodnocených z bioptických vzorků [64] a měřením funkčních změn nervových vláken při DN [68].

Na zvířecích modelech s DN byl navíc prokázán pokles krevního průtoku v zadní ciliární arterii a současný pokles počtu vláken zjištěných pomocí *in vivo* CCM. Následné zlepšení krevního průtoku po podání inhibitoru vazopeptidázy vedoucí k vazodilataci vedlo k obnově nervové pleteně rohovky [11, 12].

Hodnocení změn nervových vláken rohovky může dále komplikovat prokázaný fyziologický pokles počtu a délky nervových vláken s věkem a nelze vyloučit vliv pohlaví. Proto je snaha vytvořit normativní databázi, která by tyto změny hodnot zohledňovala [35, 72]. Nadále existuje nejistota ohledně rasových rozdílů. Dalším úskalím je samotné hodnocení snímků vyžadující zkušenost a také časová náročnost ručního hodnocení obrazu. V současnosti je proto velká pozornost věnována vývoji automatické analýzy obrazu pro rychlou kvantifikaci rohovkových změn [56, 57], která by vykazovala vysokou korelaci s ručním hodnocením, zejména počtu a délky nervových vláken [10, 51, 58]. Standardizace analýzy obrazu *in vivo* CCM prostřednictvím centralizovaných čtecích center by mohla mít zásadní význam v budoucnosti [56].

In vivo CCM se jeví jako ideální neinvazivní klinická technika, která může hodnotit změny v buněčné patologii rohovky. Z pohledu diabetologie je zájem soustředěn především na subbazální nervovou pletěň v souvislosti s kvantifikací změn malých nervových vláken. S rozvojem automatizované analýzy obrazu a ověřením normativních databází je pravděpodobný rychlý nárůst klinické využitelnosti *in vivo* CCM při hodnocení nejen DN.

Cílem bude vyhledat pacienty s rizikem rozvoje DN, identifikovat minimální DN, kvantifikovat závažné DN a sledovat průběh nebo posoudit terapeutickou odpověď na léčbu. *In vivo* CCM tak může do budoucna představovat nejen významný výzkumný, ale také preventivní a diagnostický nástroj.

LITERATURA

1. **Ahmed, A., Bril, V., Orszag, A., et al:** Detection of diabetic sensorimotor polyneuropathy by corneal confocal microscopy in type 1 diabetes: a concurrent validity study. *Diabetes Care*, 35(4); 2012: 821–828.
2. **Al-Aqaba, M.A., Alomar, T., Miri, A. et al.:** Ex vivo confocal microscopy of human corneal nerves. *Br J Ophthalmol*, 94; 2010: 1251–7.
3. **Al-Aqaba, M.A., Fares, U., Suleman, H. et al.:** Architecture and distribution of human corneal nerves. *Br J Ophthalmol*, 94; 2009: 784–9.
4. **Asghar, O., Petropoulos, I.N., Alam, U. et al.:** Corneal confocal microscopy detects neuropathy in subjects with impaired glucose tolerance. *Diabetes Care*, 37; 2014: 2643–2646.
5. **Azmi, S., Ferdousi, M., Petropoulos, I.N. et al:** Corneal Confocal Microscopy Identifies Small-Fiber Neuropathy in Subjects with Impaired Glucose Tolerance Who Develop Type 2 Diabetes. *Diabetes Care*, 38; 2015: 1502–1508.
6. **Azmi, S., Ferdousi, M., Petropoulos, I.N. et al:** Corneal confocal microscopy shows an improvement in small-fiber neuropathy in subjects with type 1 diabetes on continuous subcutaneous insulin infusion compared with multiple daily injection. *Diabetes Care*, 38; 2015: e3–e4.
7. **Bitirgen, G., Ozkagnici, A., Malik, R.A. et al.:** Corneal nerve fibre damage precedes diabetic retinopathy in patients with Type 2 diabetes mellitus. *Diabetic Medicine*, 31(4); 2014: 431–438.
8. **Burdová M.Č., Vrabcová, T.L., Dotělová, D. et al:** Diabetická retinopatie a změny nervových vláken hodnocené konfokální mikroskopií rohovky. *Česk Slov Neurol N*, 80/113(1); 2017: 59–65.
9. **Cruzat, A., Qazi, Y., Hamrah, P.:** *In vivo* confocal microscopy of corneal nerves in health and disease. *The Ocular Surface*, 15(1); 2017: 15–47.
10. **Dabbah, M.A., Graham, J., Petropoulos, I.N. et al:** Automatic analysis of diabetic peripheral neuropathy using multi-scale quantitative morphology of nerve fibres in corneal confocal microscopy imaging. *Med Image Anal*, 15(5); 2011: 738–747.
11. **Davidson, E.P., Coppey, L.J., Holmes, A. et al:** Changes in corneal innervation and sensitivity and acetylcholine-mediated vascular relaxation of the posterior ciliary artery in a type 2 diabetic rat. *Invest Ophthalmol Vis Sci*, 53(3); 2012: 1182–1187.
12. **Davidson, E.P., Coppey, L.J., Yorek, M.A.:** Early loss of innervation of cornea epithelium in streptozotocin-induced type 1 diabetic rats: improvement with ilepatril treatment. *Invest Ophthalmol Vis Sci*, 53(13); 2012: 8067–8074.
13. **De Cilla, S., Ranno, S., Carini, E. et al.:** Corneal subbasal nerves changes in patients with diabetic retinopathy: an *in vivo* confocal study. *Invest Ophthalmol Vis Sci*, 50; 2009: 5155–5158.
14. **Dehghani, C., Pritchard, N., Edwards, K. et al.:** Risk Factors Associated With Corneal Nerve Alteration in Type 1 Diabetes in the Absence of Neuropathy: A Longitudinal *In vivo* Corneal Confocal Microscopy Study. *Cornea*, 35; 2016: 847–852.
15. **Doane, M.G.:** Interactions of eyelids and tears in corneal wetting and the dynamics of the normal human eyeblink. *Am J Ophthalmol*, 89; 1980: 507–16.
16. **Dyck, P.J., Kratz, K.M., Karnes, J.L. et al.:** The prevalence by staged severity of various types of diabetic neuropathy, retinopathy, and nephropathy in a population-based cohort: the Rochester Diabetic Neuropathy Study. *Neurology*, 43; 1993: 817–824.
17. **Dyck, P.J., Overland, C.J., Low, P.A. et al.:** Signs and symptoms versus nerve conduction studies to diagnose diabetic sensorimotor polyneuropathy: CI vs. NPhys trial. *Muscle and Nerve*, 42(2); 2010: 157–164.
18. **Edwards, K., Pritchard, N., Vagenas, D. et al:** Utility of corneal confocal microscopy for assessing mild diabetic neuropathy: baseline findings of the LANDMark study. *Clin Exp Optom*, 95(3); 2012: 348–354.
19. **Erie, J.C., McLaren, J.W., Hodge, D.O. et al:** The effect of age on the corneal subbasal nerve plexus. *Cornea*, 24(6); 2005: 705–709.
20. **Erie, J.C., McLaren, J.W., Patel, S.V.:** Confocal microscopy in ophthalmology. *Am J Ophthalmol*, 148; 2009: 639–646.
21. **Grupcheva, C.N., Wong, T., Riley, A.F., McGhee, C.N. et al:** Assessing the sub-basal nerve plexus of the living healthy human cornea by *in vivo* confocal microscopy. *Clin Experiment Ophthalmol*, 30(3); 2002: 187–190.
22. **Guthoff, R.F., Wiens, H., Hahnel, C. et al.:** Epithelial innervation of human cornea: a three-dimensional study using confocal laser scanning fluorescence microscopy. *Cornea*, 24; 2005: 608–613.
23. **Guthoff, R.F., Zhivov, A., Stachs, O.:** *In vivo* confocal microscopy, an inner vision of the cornea – a major review. *Clin Experiment Ophthalmol*, 37; 2009: 100–117.
24. **Heneghan, C., Flynn, J., O’Keefe, M. et al.:** Characterization of changes in blood vessel width and tortuosity in retinopathy of prematurity using image analysis. *Med Image Anal*, 6; 2002: 407–429.
25. **Hertz, P., Bril, V., Orszag, A. et al.:** Reproducibility of *in vivo* corneal confocal microscopy as a novel screening test for early diabetic sensorimotor polyneuropathy. *Diabetic Medicine*, 28(10); 2011: 1253–1260.
26. **Hoşal, B.M., Ornek, N., Zilelioğlu, G. et al:** Morphology of corneal nerves and corneal sensation in dry eye: a preliminary study. *Eye (Lond)*, 19(12); 2005: 1276–1279.
27. **Hossain, P., Sachdev, A., Malik, R.A. et al:** Early detection of diabetic peripheral neuropathy with corneal confocal microscopy. *Lancet*, 366(9494); 2005: 1340–1343.
28. **Hosseini, S.M., Boright, A.P., Sun, L. et al.:** The association of previously reported polymorphisms for microvascular complications in a meta-analysis of diabetic retinopathy. *Hum Genet*, 134; 2015: 247–257.
29. **Hyndiuk, R.A., Kazarian, E.L., Schultz, R.O. et al:** Neurotrophic corneal ulcers in diabetes mellitus. *Arch Ophthalmol*, 95(12); 1977: 2193–2196.
30. **Chang, P.Y., Carrel, H., Huang, J.S. et al:** Decreased density of corneal basal epithelium and subbasal corneal nerve bundle changes in patients with diabetic retinopathy. *Am J Ophthalmol*, 142(3); 2006: 488–490.
31. **Chiou, A.G.Y., Kaufman, S.C., Kaufman, H.E., et al.:** Clinical corneal confocal microscopy. *J. Survophthal*, 51; 2006: 482–500.
32. **Ishibashi, F., Kojima, R., Taniguchi, M. et al.:** The Expanded Bead Size of Corneal C-Nerve Fibers Visualized by Corneal Confocal Microscopy Is Associated with Slow Conduction Velocity of the Peripheral Nerves in Patients with Type 2 Diabetes Mellitus. *Journal of Diabetes Research*, 2016; 2016: 3653459.
33. **Jalbert, I., Stapleton, F., Pappas, E. et al.:** *In vivo* confocal microscopy of the human cornea. *Br J Ophthalmol*, 87; 2003: 225–236.
34. **Jiang, M.S., Yuan, Y., Gu, Z.X. et al.:** Corneal confocal microscopy for assessment of diabetic peripheral neuropathy: a meta-analysis. *Br J Ophthalmol*, 100; 2015: 9–14.

35. **Kovalová, I., Horáková, M., Vlčková, E. et al.:** Hodnocení rohovkové inervace pomocí konfokální mikroskopie. *Česk Slov Neurol N*, 80/113(1); 2017: 49–57.
36. **Lovblom, L.E., Halpern, E.M., Wu, T. et al.:** *In vivo* corneal confocal microscopy and prediction of future-incident neuropathy in type 1 diabetes: a preliminary longitudinal analysis. *Can J Diabetes*, 39; 2015: 390–397.
37. **Lutty, G.A.:** Effects of diabetes on the eye. *Invest Ophthalmol Vis Sci*, 54; 2013: 81–87.
36. **Zochodne, D.W.:** Diabetes mellitus and the peripheral nervous system: manifestations and mechanisms. *Muscle Nerve*, 36; 2007: 144–166.
38. **Maddaloni, E., Sabatino, F., Del Toro, R. et al.:** *In vivo* corneal confocal microscopy as a novel non-invasive tool to investigate cardiac autonomic neuropathy in Type 1 diabetes. *Diabet Med*, 32(2); 2015: 262–6.
39. **Malik, R.A., Kallinikos, P., Abbott, C.A. et al.:** Corneal confocal microscopy: a non-invasive surrogate of nerve fibre damage and repair in diabetic patients. *Diabetologia*, 46(5); 2003: 683–688.
40. **Malik, R.A., Newrick, P.G., Sharma, A.K. et al.:** Microangiopathy in human diabetic neuropathy: relationship between capillary abnormalities and the severity of neuropathy. *Diabetologia*, 32(2); 1989: 92–102.
41. **Marfurt, C.F., Cox, J., Deek, S. et al.:** Anatomy of the human corneal innervation. *Exp Eye Res*, 90; 2010: 478–92.
42. **Marfurt, C.F., Kingsley, R.E., Echtenkamp, S.E.:** Sensory and sympathetic innervation of the mammalian cornea. A retrograde tracing study. *Invest Ophthalmol Vis Sci*, 30; 1989: 461–72.
43. **Mehra, S., Tavakoli, M., Kallinikos, P.A. et al.:** Corneal confocal microscopy detects early nerve regeneration after pancreas transplantation in patients with type 1 diabetes. *Diabetes Care*, 30; 2007: 2608–2612.
44. **Messmer, E.M., Schmid-Tannwald, C., Zapp, D. et al.:** *In vivo* confocal microscopy of corneal small fiber damage in diabetes mellitus. *Graefes Arch Clin Exp Ophthalmol*, 248; 2010: 1307–1312.
45. **Midena, E., Brugin, E., Ghirlando, A. et al.:** Corneal diabetic neuropathy: a confocal microscopy study. *J Refract Surg*, 22(9 Suppl); 2006: 1047–1052.
46. **Misra, S.L., Craig, J.P., Patel, D.V. et al.:** *In vivo* Confocal Microscopy of Corneal Nerves: An Ocular Biomarker for Peripheral and Cardiac Autonomic Neuropathy in Type 1 Diabetes Mellitus. *Invest Ophthalmol Vis Sci*, 56; 2015: 5060–5065.
47. **Muller, L.J., Marfurt, C.F., Kruse, F. et al.:** Corneal nerves: structure, contents and function. *Exp Eye Res*, 76; 2003: 521–42.
48. **Muller L.J., Vrensen, G.F., Pels, L. et al.:** Architecture of human corneal nerves. *Invest Ophthalmol Vis Sci*, 8; 1997: 985–994.
49. **Navarro, X., Sutherland, D.E.R., Kennedy, W.R.:** Long-term effects of pancreatic transplantation on diabetic neuropathy. *Annals of Neurology*, 42(5); 1997: 727–736.
50. **Oliveira-Soto, L., Efron, N.:** Morphology of corneal nerves using confocal microscopy. *Cornea*, 20; 2001: 374–384.
51. **Ostrovski, I., Lovblom, L.E., Farooqi, M.A. et al.:** Reproducibility of *In vivo* Corneal Confocal Microscopy Using an Automated Analysis Program for Detection of Diabetic Sensorimotor Polyneuropathy. *PLoS One*, 10; 2015: e0142309.
52. **Papanas, N., Vinik, A.I., Ziegler, D. et al.:** Neuropathy in prediabetes: does the clock start ticking early? *Nat Rev Endocrinol*, 7; 2011: 682–690.
53. **Papanas, N., Ziegler, D.:** Corneal confocal microscopy: Recent progress in the evaluation of diabetic neuropathy. *J Diabetes Investig*, 6; 2015: 381–389.
54. **Patel, D.V., McGhee, C.N.:** *In vivo* confocal microscopy of human corneal nerves in health, in ocular and systemic disease, and following corneal surgery: a review. *Br J Ophthalmol*, 93; 2009: 853–860.
55. **Patel, D.V., McGhee, C.N.:** *In vivo* laser scanning confocal microscopy confirms that the human corneal sub-basal nerve plexus is a highly dynamic structure. *Invest Ophthalmol Vis Sci*, 49; 2008: 3409–12.
56. **Patel, D.V., McGhee, C.N.:** Quantitative analysis of *in vivo* confocal microscopy images: a review. *Surv Ophthalmol*, 58; 2013: 466–75.
57. **Petroll, W.M., Weaver, M., Vaidya, S. et al.:** Quantitative 3-dimensional corneal imaging *in vivo* using a modified HRT-RCM confocal microscope. *Cornea*, 32(4); 2013: e36–e43.
58. **Petropoulos, I.N., Alam, U., Fadavi, H. et al.:** Rapid automated diagnosis of diabetic peripheral neuropathy with *in vivo* corneal confocal microscopy. *Invest Ophthalmol Vis Sci*, 55; 2014: 2071–2078.
59. **Petropoulos, I.N., Green, P., Chan, A.W. et al.:** Corneal confocal microscopy detects neuropathy in patients with type 1 diabetes without retinopathy or microalbuminuria. *PLoS One*, 10; 2015: e0123517.
60. **Petropoulos, I.N., Ferdousi, M., Marshall, A. et al.:** The inferior whorl for detecting diabetic peripheral neuropathy using corneal confocal microscopy. *Invest Ophthalmol Vis Sci*, 56; 2015: 2498–504.
61. **Pirnerová, L., Horáčková, M., Vlčková, E. et al.:** Využití konfokální mikroskopie rohovky v klinické praxi. *Čes a Slov Oftal*, 66 (6); 2010: 239–247.
62. **Pritchard, N., Dehghani, C., Edwards, K. et al.:** Utility of assessing nerve morphology in central cornea versus whorl area for diagnosing diabetic peripheral neuropathy. *Cornea*, 34; 2015: 756–61.
63. **Pritchard, N., Edwards, K., Russell, A.W. et al.:** Corneal confocal microscopy predicts 4-year incident peripheral neuropathy in type 1 diabetes. *Diabetes Care*, 38; 2015: 671–675.
64. **Quattrini, C., Tavakoli, M., Jeziorska, M. et al.:** Surrogate markers of small fiber damage in human diabetic neuropathy. *Diabetes*, 56(8); 2007: 2148–2154.
65. **Rosenberg, M.E., Tervo, T.M., Immonen, I.J. et al.:** Corneal structure and sensitivity in type 1 diabetes mellitus. *Invest Ophthalmol Vis Sci*, 41(10); 2000: 2915–2921.
66. **Sellers, E.A., Clark, I., Tavakoli, M. et al.:** The acceptability and feasibility of corneal confocal microscopy to detect early diabetic neuropathy in children: a pilot study. *Diabet Med*, 30(5); 2013: 630–631.
67. **SimoMannion, L., Tromans, C., O'Donnell, C. et al.:** An evaluation of corneal nerve morphology and function in moderate keratoconus. *Cont Lens Anterior Eye*, 2005; 28(4); 2005: 185–192.
68. **Sivaskandarajah, G.A., Halpern, E.M., Lovblom, L.E. et al.:** Structure-function relationship between corneal nerves and conventional small-fiber tests in type 1 diabetes. *Diabetes Care*, 36(9); 2013: 2748–55.
69. **Smith, A.G., Kim, G., Porzio, M. et al.:** Corneal confocal microscopy is efficient, well-tolerated, and reproducible. *J Peripher Nerv Syst*, 18; 2013: 54–58.
70. **Stachs, O., Zhivov, A., Kraak, R. et al.:** *In vivo* three-dimensional confocal laser scanning microscopy of the epithelial nerve structure in the human cornea. *Graefes Arch Clin Exp Ophthalmol*, 245; 2007: 569–575.
71. **Tavakoli, M., Begum, P., McLaughlin, J. et al.:** Corneal confocal microscopy for the diagnosis of diabetic autonomic neuropathy. *Muscle Nerve*, 52(3); 2015: 363–70.
72. **Tavakoli, M., Ferdousi, M., Petropoulos, I.N. et al.:** Normative values for corneal nerve morphology assessed using corneal confocal microscopy: a multinational

- nal normative data set. *Diabetes Care*, 38; 2015: 838-843.
73. **Tavakoli, M., Kallinikos, P., Iqbal, A, et al:** Corneal confocal microscopy detects improvement in corneal nerve morphology with an improvement in risk factors for diabetic neuropathy. *Diabet Med*, 28; 2011:1261–1267.
 74. **Tavakoli, M., Mitu-Pretorian, M., Petropoulos, I.N. et al.:** Corneal confocal microscopy detects early nerve regeneration in diabetic neuropathy after simultaneous pancreas and kidney transplantation. *Diabetes*, 62; 2013: 254–260.
 75. **Tavakoli, M., Petropoulos, I.N., Malik, R.A. et al:** Assessing corneal nerve structure and function in diabetic neuropathy. *Clin Exp Optom*, 95(3): 2012: 338–347.
 76. **Tavakoli, M., Petropoulos, I.N., Malik, R.A.:** Corneal Confocal Microscopy to Assess Diabetic Neuropathy: An Eye on the Foot. *Journal of Diabetes Science and Technology*, 7(5); 2013: 1179–1189.
 77. **Tavakoli, M., Quattrini, C., Abbott, C. et al:** Corneal confocal microscopy: a novel noninvasive test to diagnose and stratify the severity of human diabetic neuropathy. *Diabetes Care*, 33(8); 2010: 1792–1797.
 78. **Threatt, J., Williamson, J.F., Huynh, K. et al.:** Ocular disease, knowledge and technology applications in patients with diabetes. *Am J Med Sci*, 345; 2013: 266–270.
 79. **Utsunomiya, T., Nagaoka, T., Hanada, K. et al.:** Imaging of the Corneal Subbasal Whorl-like Nerve Plexus: More Accurate Depiction of the Extent of Corneal Nerve Damage in Patients with Diabetes. *Invest Ophthalmol Vis Sci*, 56; 2015: 5417–5423.
 80. **Vagenas, D., Pritchard, N., Edwards, K. et al:** Optimal image sample size for corneal nerve morphometry. *Optom Vis Sci*, 89(5); 2012: 812–817.
 81. **Wang, B.E.F., Misra, S.L., Patel, D.V. et al.:** *In vivo* Confocal Microscopy of the Human Cornea in the Assessment of Peripheral Neuropathy and Systemic Diseases. *BioMed Research International*, 2015; 2015: 951081.
 82. **Yamada, J., Dana, M.R., Sotozono, C. et al.:** Kinoshita S. Local suppression of IL-1 by receptor antagonist in the rat model of corneal alkali injury. *Exp Eye Res*, 76(2); 2003: 161–167.
 83. **Ziegler, D., Papanas, N., Zhivov, A. et al.:** Early detection of nerve fiber loss by corneal confocal microscopy and skin biopsy in recently diagnosed type 2 diabetes. *Diabetes*, 63; 2014: 2454–2463.