

SYNDROM BLEFAROFIMÓZA-PTÓZA-INVERZNÍ EPIKANTUS

SOUHRN

Cíl: Cílem naší práce bylo popsat klinické projevy syndromu blefarofimóza-ptóza-inverzní epikantus (BPES).

Metody: Vyšetřili jsme 36letého probanda a odebrali detailní rodinnou anamnézu včetně fotodokumentace očních nálezů rodinných příslušníků.

Výsledky: Onemocnění bylo v rodině přítomno celkem u čtyř mužů a jedné ženy ze třech generací. Proband prodělal v dětství dvě operace v oblasti očních víček. Při našem vyšetření jsme u něj zjistili symetrickou ptózu se zkrácenými víčky, v nazální polovině s lehkou poruchou dovírání. Kůže ve vnitřních koutcích byla zjizvená a dolní víčka ve vnitřních polovinách lehce evertovaná, takže slzné body nepřiléhaly do slzných jezírek. Nebyl přítomen inverzní epikantus, vzhledem k předchozím operacím ale nebylo možno určit výchozí stav. Nejlepší korigovaný vizus oka pravého byl 0,66 a oka levého 0,33, který jsme přičítali amblyopii. Ostatní oční nález byl v normě. Strabismus nebyl přítomen. Typické známky onemocnění včetně inverzního epikantu jsme dle fotografické dokumentace pořízené před operacemi víček konstatovali i u syna a synovce probanda. Fotografie bratra nebyly k dispozici, nicméně rodinná anamnéza potvrdila přítomnost BPES a provedení dvou operací k jeho korekci. Atypický oční nález u matky probanda bez inverzního epikantu byl již dříve publikován.

Závěr: Oftalmologové by měli znát klinické projevy BPES, včetně možného postižení zraku, a uvědomovat si nutnost personalizovaného přístupu k postiženým rodinám.

Klíčová slova: blefarofimóza-ptóza-inverzní epikantus, fenotyp, *FOXL2*

SUMMARY

BLEPHAROPHIMOSIS-PTOSIS-EPICANTHUS INVERSUS SYNDROME

Purpose: To report the ocular phenotype of blepharophimosis-ptosis-epicanthus inversus syndrome (BPES).

Methods: Ophthalmological examination of a 36 year-old proband and detailed family history evaluation, including assessment of available facial photographs of affected relatives, was performed.

Results: There were four affected males and one female in three generations. The proband underwent two surgical eyelid procedures in childhood. Upon our examination, he had symmetrical ptosis with shorter eye lids, and incomplete medial canthal closure. The skin in the inner canthi was scarred, and the medial lower lids slightly everted, leading to malapposition of lacrimal punctae. There was no epicanthus inversus, however it was impossible to determine the status prior to the eyelid surgeries. The best corrected visual acuity was 0.66 and 0.33, in the right and left eye, respectively. The rest of the ocular examination was normal. There was no strabismus. Based on inspection of photographs taken prior to eyelid surgeries, the typical signs of BPES were also present in a son and a nephew of the proband. Photographs of the affected brother were not available, but family history indicated that he had BPES and underwent in his childhood two eye lid surgeries. Atypical ocular phenotype of the proband's mother has been published previously.

Conclusions: Ophthalmologists need to be aware about the phenotype of BPES, with the potential for visual impairment, and the need for personalized management in the affected families.

Key words: blepharophimosis-ptosis-epicanthus inversus, phenotype, *FOXL2*

Čes. a slov. Oftal., 72, 2016, No. 5, p. 187–190

ÚVOD

Syndrom blefarofimóza-ptóza-inverzní epikantus (BPES; MIM #110100) je vzácné autozomálně dominantní onemocnění s odhadovaným výskytem 1:50 000 (9, 14). Oční nález je charakterizován oboustrannou, vrozenou, většinou sy-

metrickou ptózou s horizontálním zkrácením očních štěrbin. Přítomen je také epikantus inverzus; srpkovitý kožní záhyb dolního víčka, který překrývá vnitřní koutek oka. Součástí syndromu bývá dále laterální posunutí vnitřního koutku se zachovanou normální interpupilární vzdáleností (telekantus) (3, 14).

Lišková P.^{1,2}, Ďudáková L.², Diblík P.¹

¹ Oční klinika, 1. lékařská fakulta, Univerzita Karlova v Praze a Všeobecná fakultní nemocnice v Praze přednosta: doc. MUDr. Jarmila Heissigerová, Ph.D., MBA

² Ústav dědičných metabolických poruch, 1. lékařská fakulta, Univerzita Karlova v Praze a Všeobecná fakultní nemocnice, Praha, přednosta prof. MUDr. Viktor Kožich, CSc.

Autoři práce prohlašují, že vznik i téma odborného sdělení a jeho zveřejnění není ve střetu zájmu a není podpořeno žádnou farmaceutickou firmou.



Do redakce doručeno dne 9. 8. 2016
Do tisku přijato dne 20. 10. 2016

Doc. MUDr. P. Lišková, MD, Ph.D.
Ústav dědičných metabolických poruch,
1. lékařská fakulta UK a VFN
Ke Karlovu 2
128 00 Praha 2
petra.liskova@lf1.cuni.cz
<http://ocnigenetika.lf1.cuni.cz>

U BPES se rozlišují dva typy. Typ I je kromě oční symptomatiky charakterizován dále předčasným ovariálním selháním s vyhasnutím funkce vaječníků před 40. rokem. U typu II je nástup menopauzy fyziologický (6, 17).

BPES vzniká při přítomnosti patogenní mutace v genu *FOXL2* (MIM #605597), který se nachází na dlouhém raménku 3. chromozomu v oblasti 3q23. Jedná se transkripční faktor o jednom kódujícím exonu. Protein *FOXL2* má 376 aminokyselin včetně 110 aminokyselin dlouhé „forkhead“ DNA vazebné domény (3, 6). Oční příznaky bývají u BPES bez ohledu na typ patogenní mutace u postižených jedinců bez větší variability (8).

CÍL

Cílem sdělení je popsat oční nález u členů jedné rodiny s BPES.

METODY

Provedli jsme oční vyšetření 36letého probanda slovenského původu, u kterého byla zjištěna v genu *FOXL2* patogenní mutace c.663_692dup (p.Ala225_Ala234dup) (7). Dále jsme odebrali podrobnou rodinnou anamnézu, včetně posouzení přítomnosti známek syndromu u příbuzných prvního stupně na podkladě hodnocení fotografií obličeje. Veškerá fotodokumentace prezentovaná v této práci byla uveřejněna se souhlasem zobrazených rodinných pacientů a zákonných zástupců.

VÝSLEDKY

Syndrom BPES byl v rodině jednoznačně přítomen u čtyř jedinců mužského pohlaví ze tří generací: probanda, jeho

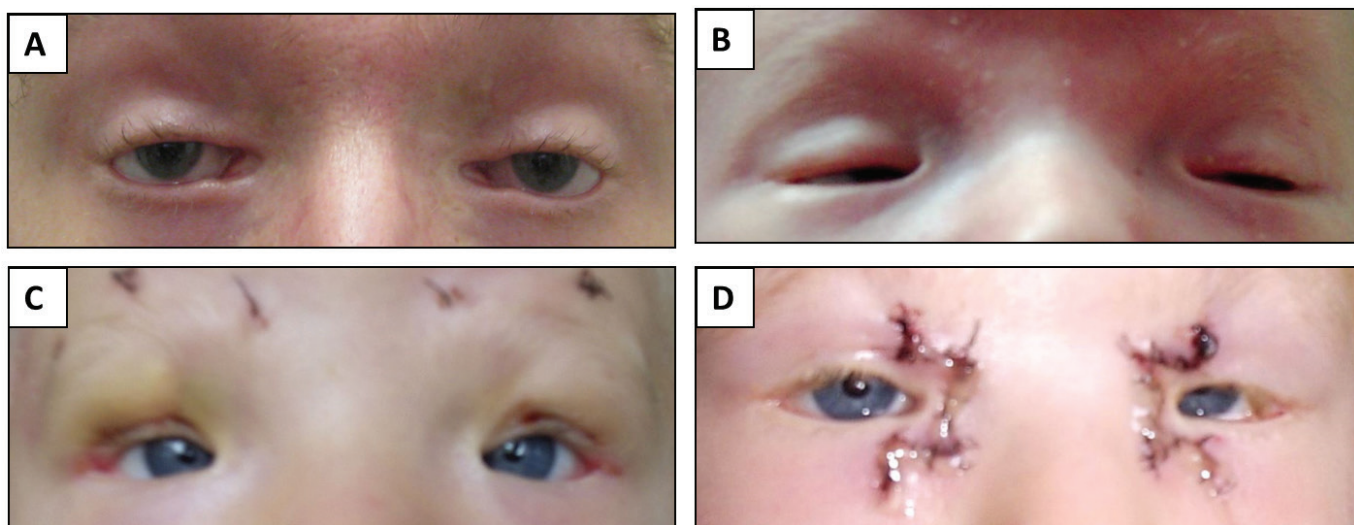
syna, bratra probanda a syna bratra probanda. U všech čtyř mužů bylo nutné řešit stav chirurgicky v dětství. Studium fotografií jsme konstatovali mírnou formu tohoto syndromu také u matky probanda, která udávala vznik menopauzy ve věku kolem 45 let. Na základě této informace, jsme určili, že v naší studované rodině se jedná o BPES typu II. Detailní popis očního nálezu u matky probanda byl publikován autory Krepelova a kol. (11). Rodiče matky probanda ani její sestra nevykazovali dle dostupných fotografií žádné známky onemocnění.

Proband (obr. 1a) prodělal dva chirurgické zákroky ve věku 3 a 6 let, jeho syn (8 let) byl operován třikrát ve věku 3 měsíce, 2 a 4 roky, bratr (33 let) podstoupil operace dvě ve věku 3 a 5 let a jeho syn (4 roky) operaci jednu v průběhu 1. roka života. Všechny operace byly provedeny na jiných pracovištích. Fotografie syna probanda (obr. 1b, c, d) a syna jeho bratra po narození dokládaly typický nález pro BPES; oboustrannou stranově symetrickou deformitu očních víček s blefarofimózou, ptózou, inverzním epikantem a vyhlazenou orbitopalpebrální rýhou.

Při našem vyšetření jsme u probanda zjistili symetrickou ptózu se zkrácenými víčky, v nazální polovině s lehkou poruchou dovírání. Kůže ve vnitřních koutcích se jevila zjizvená a dolní víčka byla ve vnitřních polovinách lehce evertovaná, takže slzné body nepřiléhaly do slzných jezírek (Obr. 2a). Přítomno bylo i charakteristické kompenzatorní zapojení musculus frontalis. Nejlepší korigovaný vizus oka pravého byl 0,66 (6/9) s -2,5 D = -1,75 D cyl ax 90° a oka levého 0,33 (6/18) s -2,25 D = -0,75 D cyl ax 90°. Ostatní oční nález byl v normě. Strabismus nebyl přítomen.

DISKUSE

Sdělení popisuje klinické oční nálezy u syndromu BPES, přítomném v naší vyšetřené rodině. V české a slovenské literatuře jsme našli pouze jeden krátký klinický popis pa-



Obr. 1. Fotografie očí a jejich okolí jedinců se syndromem blefarofimóza-ptóza-epikantus inverzus, A) vyšetřovaný proband, B) syn probanda ve věku 10 dnů, C) syn probanda ve věku 2 let po druhé závěsné operaci d) syn probanda ve věku 4 roky po dvojité Z let plastice. Chirurgické zákroky nebyly provedeny na pracovištích autorů této práce

cienta s tímto syndromem (15) bez dále určeného podtypu či fotografické dokumentace.

Onemocnění bylo zdokumentováno ve třech po sobě jdoucích generacích, včetně přenosu z otce na syna, což odpovídá autozomálně dominantní dědičnosti charakteristické pro tento syndrom. Zjištění heterozygotní mutace c.663_692dup30 v genu *FOXL2* klinickou diagnózu BPES a autozomálně dominantní typ přenosu potvrdilo (11).

Zatímco fotografická dokumentace u syna a synovce probanda dokládala charakteristický nález pro BPES, nebyl u probanda při našem vyšetření zjištěn inverzní epikantus. Vzhledem k chirurgickým zákrokům, které pacient prodělal, nelze ale určit výchozí stav. Zajímavé však je, že inverzní epikantus nebyl přítomen ani u matky probanda, která v oblasti víček žádné chirurgické zákroky neprodělala (11). Vzhledem k tomu, že jak proband, tak i jeho matka jsou nositeli relativně časté mutace, v literatuře popsané již v několika rodinách s typickým BPES, tj. včetně přítomnosti epikantu, domníváme se, že vznik lehce odlišného klinického vyjádření souvisí s rozdílným genetickým pozadím (6).

U probanda jsme pozorovali oboustranné snížení zrakové ostrosti, vlevo výraznější, které jsme přisuzovali amblyopii. Amblyopie je u BPES relativně častá, může vzniknout v souvislosti se strabismem při anizometrii nebo z deprivace při ptóze víček. Např. Beckengsal a kol. (1) zjistili v kohortě 28 pacientů signifikantní astigmatismus u 40 % jedinců, 64 % pak mělo amblyopii spolu se strabismem, zatímco u 24 % byla přítomna amblyopie bez strabismu.

Oční léčba BPES je chirurgická. Standardně se provádí několik zákroků ve více krocích. Časování chirurgické intervence je třeba pečlivě uvážit s ohledem na riziko vzniku amblyopie vyžadující časné řešení oproti výhodám zákroku v pozdějším věku, kdy se dosahuje spolehlivější korekce ptózy a lepších kosmetických výsledků. První krok se doporučuje do 5 let k minimalizaci psychologických následků spojených se školní docházkou (1). Nejdříve se provádí mediální kantoplastika, v druhé fázi se upravuje ptóza. Pokud je epikantální záhyb malý, provádí se Y-V kantoplastika, zatímco výrazné záhyby se upravují dvojistou Z plastikou. Telekantus se koriguje zkrácením mediální kantální šlachy nebo její transazální fixací (12). Na menších souborech pacientů bylo popsáno i několik technik úpravy stavu během jednoho zákroku, jejichž výhoda spočívá ve snížení psychologické a fyzické zátěže spojené s více operacemi v celkové anestézii a kratší celkové rehabilitaci (2, 10, 13, 16).

Gen *FOXL2* má také významnou roli ve vývoji a funkci vaječnic, což se u pacientek s BPES typem I projevuje jako

předčasné ovariální selhání (3). Mutace c.663_692dup30 zjištěná v naší studované rodině vede k duplikaci o velikosti 10 alaninových reziduí (p.Ala225_Ala234dup), čímž dochází k prodloužení řetězce této aminokyseliny ze 14 zbytků na 24. Sekvenční varianty vedoucí k polyalaninové expanzi tvoří přibližně jednu třetinu ze všech intragenních mutací ve *FOXL2* a většinou způsobují pouze defekty víček (5). Ani v naší studované rodině nebyly zjištěny žádné další abnormality, včetně normálního nástupu menopauzy u postižené ženy dokládající, že se jedná o BPES typu II (6). Je třeba ale zdůraznit, že u několika pacientek s detekovanou polyalaninovou expanzí byly popsány poruchy funkce vaječnic a vyslovena hypotéza, že k selhání ovarií může dojít v pozdějším věku. S postupujícím věkem tak mají nositelky mutace ve srovnání s normálními ženami nižší šanci otěhotnět (3). U pacientek s BPES se proto doporučuje odborné vyšetření s ohledem na posouzení ovariálních funkcí (3).

Mutace v genu *FOXL2* vznikají až v 50 % případů *de novo*, to znamená, že se rodičům bez známek onemocnění narodí potomek s očním nálezem charakteristickým pro BPES, což může vést i k diagnostickým rozpakům. V tomto případě však nelze typ BPES určit dle anamnestických údajů od postižených žen po menopauze v dané rodině. Stanovení příčinné mutace tak může mít velký význam při poskytování poradenství a prognózy z hlediska případného výskytu předčasného ovariálního selhání u dcer s BPES.

Protože ani jeden z rodičů matky probanda nevykazoval známky BPES, domníváme se, že i zde došlo ke vzniku patogenní změny *de novo*, jako výsledek mutace v zárodečné buňce nebo mozaicismu u jednoho z jejich rodičů (prarodičů probanda z matčiny strany) (3, 4).

BPES vykazuje pro oční fenotyp téměř 100 % penetranci, konkrétně u typu I se udává 100 % a u typu II 96,5 % (17), je tedy nepravděpodobné, že by dcery postižených mužů bez klinických známek onemocnění patogenní variantu ve *FOXL2* zdědily. Po dohodě s rodiči a v souladu s etickými pravidly, byla dcerám ponechána volba rozhodnout se v dospělosti, zda chtějí být testovány na přítomnost zjištěné příčinné mutace.

Vzhledem k postižení funkce vaječnic u některých žen a psychické zátěži spojené s odlišným vzhledem a operacemi v dětském věku je syndrom BPES považován za natolik závažný, že pokud si to pacient přeje, provádí se z této indikace i preimplantační diagnostika (7).

Práce byla podpořena granty UNCE 204011 a PRVOUK-P24/LF1/3.

LITERATURA

1. Beckingsale, PS., Sullivan, TJ., Wong, VA., et al.: Blepharophimosis: a recommendation for early surgery in patients with severe ptosis. Clin Experiment Ophthalmol, 31(2); 2003: 138–142.
2. Bhattacharjee, K., Bhattacharjee, H., Kuri, G., et al.: Single stage surgery for Blepharophimosis syndrome. Indian J Ophthalmol, 60(3); 2012: 195–201.
3. Beysen, D., De Paepe, A., De Baere, E.: *FOXL2* mutations and genomic rearrangements in BPES. Hum Mutat, 30(2); 2009: 158–169.
4. Beysen, D., Raes, J., Leroy, BP., et al.: Deletions involving long-range conserved nongenic sequences upstream and downstream of *FOXL2* as a novel disease-causing mechanism in blepharophimosis syndrome. Am J Hum Genet, 77(2); 2005: 205–218.

5. **De Baere, E., Dixon, MJ., Small, KW., et al.:** Spectrum of *FOXL2* gene mutations in blepharophimosis-ptosis-epicanthus inversus (BPES) families demonstrates a genotype–phenotype correlation. *Hum Mol Genet*, 10(15); 2001: 1591–1600.
6. **De Baere, E., Beysen, D., Oley, C., et al.:** *FOXL2* and BPES: mutational hotspots, phenotypic variability, and revision of the genotype–phenotype correlation. *Am J Hum Genet*, 72(2); 2003: 478–487.
7. **De Rycke, M., Belva, F., Goossens, V., et al.:** ESHRE PGD Consortium data collection XIII: cycles from January to December 2010 with pregnancy follow-up to October 2011. *Hum Reprod*, 30(8); 2015: 1763–1789.
8. **D’Haene, B., Nevado, J., Pugeat, M., et al.:** *FOXL2* copy number changes in the molecular pathogenesis of BPES: unique cohort of 17 deletions. *Hum Mutat*, 31(5); 2010: E1332–1347.
9. **Haghighi, A., Verdin, H., Haghighi-Kakhki, H., et al.:** Missense mutation outside the forkhead domain of *FOXL2* causes a severe form of BPES type II. *Mol Vis*, 18; 2012: 211–218.
10. **Karacaoglan, N., Sahin, U., Ercan, U., et al.:** One-stage repair of blepharophimosis: a new method. *Plast Reconstr Surg*, 93(7); 1994: 1406–1409.
11. **Krepelova, A., Simandlova, M., Vlckova, M., et al.:** Analysis of *FOXL2* detects three novel mutations and an atypical phenotype of blepharophimosis-ptosis-epicanthus inversus syndrome. *Clinical and Experimental Ophthalmology*, 2016; v tisku.
12. **Mustarde, JC.:** Epicanthus and Telecanthus. *Br J Plast Surg*, 16; 1963: 346–356.
13. **Nakajima, T., Yoshimura, Y., Onishi, K., et al.:** One-stage repair of blepharophimosis. *Plast Reconstr Surg*, 87(1); 1991: 24–31.
14. **Oley, C., Baraitser, M.:** Blepharophimosis, ptosis, epicanthus inversus syndrome (BPES syndrome). *J Med Genet*, 25(1); 1988: 47–51.
15. **Otradovec, J.:** Ptózy a pseudoptózy. In Ortradovec, J., *Klinická neurooftalmologie*. Praha: GRADA, 2003, s. 320–325.
16. **Tronina, SA., Bobrova, NF., Khrinenko, VP.:** Clinical and anatomical substantiation of levator resection in the complex surgical treatment of BPES. *Orbit*, 25(1); 2006: 5–10.
17. **Zlotogora, J., Sagi, M., Cohen, T.:** The blepharophimosis, ptosis, and epicanthus inversus syndrome: delineation of two types. *Am J Hum Genet*, 35(5); 1983: 1020–1027.

OSOBNÍ ZPRÁVY

MUDr. Vlasta Kudělková

* 22. 11.1948

† 7. 10. 2016

Dne 14. října letošního roku jsme se rozloučili s frýdeckomísteckou oční lékařkou MUDr. Vlastou Kudělkovou, která zemřela po těžké nemoci dne 7. října 2016.

Paní Vlasta Kudělková se narodila 22. listopadu 1948 ve Zlíně. Její rodiče byli učitelé. Mládí prožila ve Valašském Meziříčí, kde absolvovala základní školu a SVVŠ. Po maturitě nastoupila na Lékařskou fakultu Univerzity Palackého v Olomouci, kde studium ukončila v roce 1972.

Ihned po ukončení fakulty nastoupila na oční oddělení nemocnice ve Frýdku-Místku a svému oboru, pacientům a městu zůstala věrná celý svůj život. V oboru pracovala plných 44 let.

MUDr. Vlasta Kudělková byla oblíbená oční lékařka, která zanechala hlubokou stopu u mnoha svých kolegů i pacientů napříč generacemi. Pro její vlídnou povahu a pěkné zacházení s lidmi na ni mnozí vzpomínají s vděčností a úctou.

Na její celoživotní práci navázal mladší syn Petr, který pracuje jako lékař v Beskydském očním centru ve Frýdku-Místku.

Čest její památce.