

TECHNICKÉ MOŽNOSTI VYŠETRENIA A DOKUMENTÁCIE NÁLEZOV PREDNÉHO A ZADNÉHO SEGMENTU OKA V RÁMCI HUMANITÁRNYCH PROJEKTOV

SOUHRN

Dokumentácia náleзов na prednom segmente oka a očnom pozadí pomocou prístrojov, ktoré umožňujú kvalitnú a precíznu diagnostiku, je dnes bežnou a dôležitou súčasťou skriningových projektov a je podstatnou súčasťou pri diagnostike, monitoringu a manažmente očných ochorení. V málo rozvinutých krajinách v rámci skriningových vyšetrení nemá oftalmológia k dispozícii moderné technológie ako biomikroskop alebo fundus kamera, ktoré by umožnili zobraziť predný alebo zadný segment oka na rovnakej úrovni ako je štandardom v rozvinutých krajinách. Cieľom našej práce je prezentovať prvé skúsenosti s fotodokumentáciou predného segmentu oka pomocou digitálneho fotoaparátu aj smartfónu a možnosti dokumentácie náleзов očného pozadia pomocou 20D Volkovej sférickej šošovky a smartfónu v rámci misijných projektov skriningu očných ochorení v Rwande a v Južnom Sudáne.

Materiál a metódiка: V rámci projektov skriningu očných ochorení v spolupráci s VŠZaSP sv. Alžbety v r. 2014 v Bigugu, Rwanda a v r. 2015 v Mapuordit, Južný Sudán, sme vyšetřovali pacientov v odľahlých častiach krajiny, ktorí nemali prístup k oftalmologickej starostlivosti. K dispozícii sme mali baterku, priamy oftalmoskop, tabuľky na zistenie zrakovkej ostrosti pre analfabetov, Schiottzov tonometer, Volkovu šošovku, smartfón. Pacienti, ktorí absolvovali vyšetřenie, a potrebovali pomôcku – okuliare, dostali zo zbierky okuliarov už použité dioptrické okuliare alebo slnečné okuliare. Dokumentáciu náleзов na prednom segmente oka sme realizovali pomocou digitálneho fotoaparátu a u pacientov, u ktorých bolo potrebné dokumentovať nálezy očného pozadia zistené priamou oftalmoskopiou, sme využili možnosti smartfónu s fotoaparátom 8 Mpix a LED bleskom a Volkovej šošovky s hodnotou plus 20 dioptrií.

Výsledky: V r. 2014 v Bigugu, Rwanda a v r. 2015 v Mapuordit, Južný Sudán sme vyšetřovali pacientov v improvizovanej ambulancii bez dostupnosti elektrickej energie.

Vyšetřili sme v r. 2014 celkove 340 pacientov a v r. 2015 celkove 290 pacientov. Vek pacientov bol vzhľadom na nedostupnosť identifikačných záznamov približne určitý s pomocou tlmočníka, v oboch skupinách bol priemerný vek vyšetřených pacientov okolo 30 rokov. Najčastejšie ochorenia, ktoré viedli k praktickej slepote, boli katarakta, trachóm, pouřazové stavy. Infekčné ochorenia a následky neliečnych infekčných ochorení boli v 20 % príčinou trvalých zmien na povrchu oka alebo pomocných orgánoch. V skupine pacientov HIV pozitívnych sme nezaznamenali patologické nálezy na očnom pozadí.

Záver: Vyšetřenie predného segmentu oka štandardným digitálnym fotoaparátom a dokumentácia očného pozadia použitím smartfónu a Volkovej šošovky s hodnotou plus 20D je nenáročnou a zvládnuteľnou technikou, ktorou je možné zachytiť kvalitné a reprodukovateľné snímky vhodné na fotodokumentáciu a skrining v rámci projektov v ťažkých podmienkach v málo rozvinutých krajinách subsaharskej Afriky. V náročných klimatických aj geografických podmienkach v Rwande a v Južnom Sudáne sme vyšetřili pacientov, poskytli základnú pomoc odovzdaním použitej refrakčnej pomôcky zo charitatívnej zbierky, ktorú sme uskutočnili pred realizáciou projektu. Riešenie infekčných ochorení bolo možné len čiastočne (trachóm) vzhľadom na krátkosť trvania projektov. Možnosť využitia smartfónu s fotoaparátom 8 Mpix a LED bleskom a Volkovej šošovky s hodnotou plus 20 dioptrií je veľkým prínosom v takýchto projektoch pri vyšetření očných ochorení v rozvojových krajinách.

Kľúčové slová: vyšetřenie predného segmentu, vyšetřenie očného pozadia, smartfón, digitálny fotoaparát, skriningové humanitárne projekty očných ochorení

SUMMARY

TECHNICAL OPTIONS OF DOCUMENTATION OF THE ANTERIOR SEGMENT AND THE EYE FUNDUS FINDINGS WITHIN MISSION PROJECTS

Documentation of the anterior segment and the eye fundus with instruments that enable quality precision diagnostics is a common and important part of screening in humanitarian ophthalmology projects. It is the essential element in diagnosis, monitoring and management of eye diseases. In sub saharan countries within the screening for ophthalmologist are not available the modern technologies such as biomicroscope (slit lamp) or fundus camera. We describe our experience with photographs of anterior segment of the eye by

Furdová A.¹, Krčméry V.^{2,3}, Horkovičová K.¹, Furdová Ad.¹, Sláviková T.⁴

¹Klinika oftalmológie Lekárskej fakulty Univerzity Komenského a Univerzitná nemocnica, Nemocnica Ružinov, Bratislava

²Mikrobiologický ústav Lekárskej fakulty Univerzity Komenského, Bratislava

³Katedra tropickej medicíny, Tropic Team, Vysoká škola zdravotníctva a sociálnej práce sv. Alžbety, Bratislava

⁴Ústav histológie a embryológie Lekárskej fakulty Univerzity Komenského, Bratislava

Autori článku prehlasujú, že vznik odborného článku, jeho publikovanie a zverejnenie nie je predmetom stretu záujmov a nie je podporené žiadnou farmaceutickou firmou.



Do redakcie doručeno dne 1. 4. 2016

Do tisku prijato dne 10. 6. 2016

Doc. Mgr. MUDr. Alena Furdová, PhD., MPH, MSc.

Klinika oftalmológie LFUK a UNB, nemocnica Ružinov

Ružinovská 6,

826 06 Bratislava

e-mail: afrf@mail.t-com.sk,

alikaufurdova@gmail.com

tel: pracovisko +421 2 48234 kl. 607

using digital camera and Smartphone. The documentation of the eye fundus was recorded through 20D Volk spherical lens to Smartphone.

Material and methods: Within the screening projects in collaboration with St. Elisabeth University of Health and Social Sciences for eye diseases in the year 2014 in Bigugu, Rwanda and in 2015 in Mapuordit, South Sudan, we examined patients who were unable to reach ophthalmologic care. We used a flashlight, a direct ophthalmoscope, tables to determine visual acuity on illiterate, Schiøtz tonometer, Volk lens, Smartphone. Patients who underwent screening, and needed glasses, got from humanitarian collection already used dioptric eye-glasses or sunglasses. For documentation of the anterior segment we used a digital camera and for patients in whom it was necessary to document fundus findings detected by direct ophthalmoscopy we took the opportunity of Smartphone with 8 Mpix camera and the LED flash and Volk lens plus 20 Diopters.

Results: In 2014 within the project in Bigugu, Rwanda and in 2015 in Mapuordit, South Sudan, we examined patients in an improvised clinic without access to electricity.

We examined in 2014 a total of 340 patients and in 2015 a total of 290 patients. Patient age was due to the unavailability of designated identification records estimated with the help of an interpreter. In both groups, the mean age of the patients was about 30 years. The most common diseases leading to blindness were cataract, trachoma, post-traumatic conditions. Infectious diseases and consequences of untreated infectious diseases were the cause of 20% of the permanent changes on the surface of the eye or the adnexa. In the group of HIV positive patients we did not mention pathological findings on the eye fundus.

Conclusion: Anterior segment findings documentation with digital camera or mobile phone and fundus examination using a Smartphone and Volks lens with a value of plus 20D is inexpensive and manageable technique which can capture high quality and reproducible images. These techniques are suitable for photo documentation of anterior segment and also eye fundus screening within humanitarian projects of eye diseases in developing countries.

Key words: anterior segment examination, eye fundus examination, Smartphone, digital camera, humanitarian screening projects of eye diseases

Čes. a slov. Oftal., 72, 2016, No. 3, p. 86–90

ÚVOD

Dokumentácia nálezov na očnom pozadí pomocou rozvinutých prístrojov, ktoré umožňujú kvalitnejšiu a precíznejšiu diagnostiku, je dnes bežnou a dôležitou súčasťou klinickej praxe a je podstatnou súčasťou pri diagnostike, monitoringu a manažmente očných ochorení [3, 5].

V rozvojových krajinách mimo centier sa však nenachádzajú moderné technológie ako je fundus kamera, ktoré by umožnili zobrazíť očné pozadie na rovnakej úrovni ako v rozvinutých krajinách. Preto je potrebné využiť alternatívy, ktoré sú jednoducho transportovateľné do ťažko dostupných oblastí a sú užívateľsky a finančne nenáročné [2, 4, 6]. Práve takouto alternatívou, či už pre potrebné fotodokumentácie pri akútnych príjmach pacientov alebo prípadné konzultácie, je na menších pracoviskách použitie smartfónu a sférickej Volkovej šošovky s hodnotou plus 20 dioptrií [9, 10, 11].

Cieľom našej práce je prezentovať prvé skúsenosti s fotodokumentáciou predného segmentu oka mobilným telefónom a digitálnou kamerou bez statívu a očného pozadia pomocou 20D sférickej šošovky a mobilného telefónu Lenovo S660, operačný systém Android, verzia 4.2 (Jelly Bean) s fotoaparátom 8 Mpix a LED bleskom bez použitia komerčných adaptérov v rámci projektov skríningu očných ochorení v krajinách subsaharskej Afriky (Rwanda, Južný Sudán).

MATERIÁL A METODIKA

V rámci projektov v rámci spolupráce s VŠZaSP sv. Alžbety v odľahlých častiach krajiny (Rwanda v r. 2014, Južný Sudán v r. 2015) sme pred odchodom uskutočnili zbierku použitých dioptrických aj slnečných okuliarov, ktoré sme vytriedili, očistili ultrazvukom a každé okuliare označili číslom s parametrami – dioptrická (sférický parameter, cylindrická hodnota), pupilárna dištanca. Základné vybavenie improvizovanej vyšetrovacej jednotky, ktoré sme mali k dispozícii, tvoril vyšetrovací okuliarový rám, sústava konkávných a konvexných šošoviek, priamy baterkový oftalmoskop, Schiøtzův tonometer, papierová nástenná forma Snellenových optotypov pre analfabetov, lupa a baterka, mobilný telefón a digitálny fotoaparát.

Pacienti, ktorí prichádzali na vyšetrenie a potrebovali optickú pomôcku, dostali ju z našej zbierky okuliarov (obr. 1). Pacienti, u ktorých nebolo možné korigovať poruchy zraku dioptrickými okuliarmi, dostali slnečné okuliare. Vo väčšine prípadov sa pacienti s takouto pomôckou dovtedy ešte nestretli.

Vyšetrovali sme základné funkcie zraku – centrálnu ostrosť zraku (COZ) nástennou tabuľkou pre analfabetov, do blízka sme používali improvizované „čítacie“ tabuľky, ďalej sme vyšetrovali pomocné orgány oka a predný segment, optické médiá, posudzovali sme reflex očného pozadia a zmeny očného pozadia pomocou priameho oftalmoskopu. U pacientov, u ktorých bolo potrebné dokumentovať zistené nálezy očného pozadia priamou oftalmoskopiou, sme využili mož-

nosti smartfónu Lenovo S660, operačný systém Android, verzia 4.2 (Jelly Bean) s fotoaparátom 8 Mpix a LED bleskom a Volkovej šošovky s hodnotou plus 20 dioptrií.

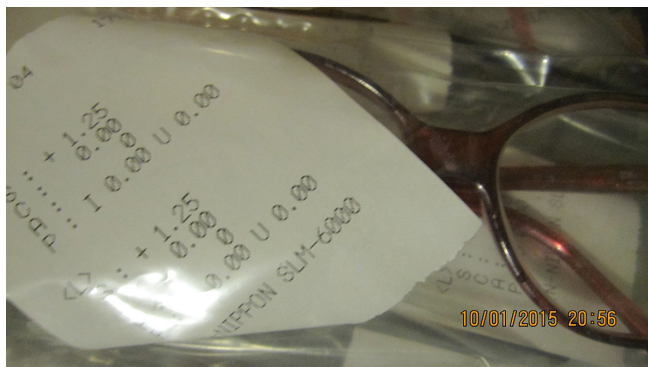
Fotodokumentácia bola u všetkých pacientov uskutočňovaná pomocou mobilného telefónu, prípadne digitálnym fotoaparátom. Dokumentácia očného pozadia bola realizovaná len v r. 2015 v arteficiálnej mydriáze (Atropine Sulfate Ophthalmic Solution USP 1 % w/v) v ležiacej polohe v mierne zatemnenej miestnosti. K úprave snímkov neboli použité žiadne ďalšie funkcie, aplikácie alebo programy základného softvéru, či už počas samotného vyšetrenia alebo po ich prenose pomocou USB kábla do počítača v najvyššej možnej kvalite v rámci možností použitého smartfónu.

VÝSLEDKY

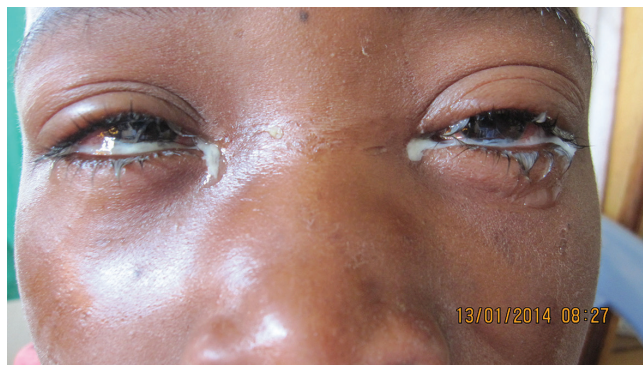V období január – február 2014 sme v rámci projektu v Bigugu, Rwanda vyšetřovali pacientov, ktorí prichádzali do odľahlej horskej oblasti do tzv. „health pointu“ na ošetrovanie. Celkove sme vyšetřili a ošetrili 340 pacientov, korekčnú pomôcku sme odovzdali 180 pacientom (obr. 1).

V období január-február 2015 sme v rámci projektu v Mary Immaculate DOR Hospital Mapuordit, v štáte Lakes, Južný Sudán vyšetřovali ambulantných aj hospitalizovaných pacientov. Celkove sme vyšetřili a ošetrili 290 pacientov, korekčnú pomôcku sme odovzdali 190 pacientom.

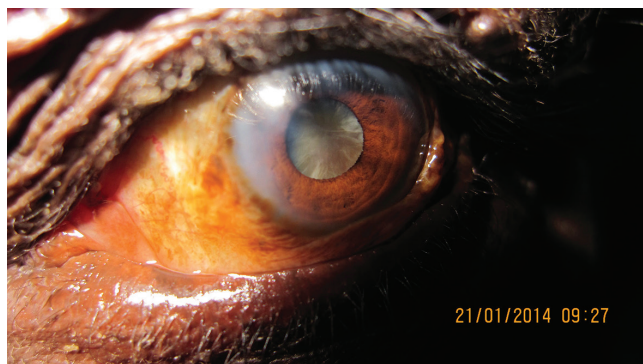V r. 2014 sme zistili centrálnu ostrosť zraku lepšiu ako 6/60 u 75 % pacientov, pod hranicou 6/60 bolo 35 % pacientov. Najčastejšie príčiny zníženia centrálnej ostrosti zraku boli katarakta, trachóm a nepreliečené infekčné ochorenia (obr. 2, 3).



Obr. 1 Realizovaná zbierka okuliarov

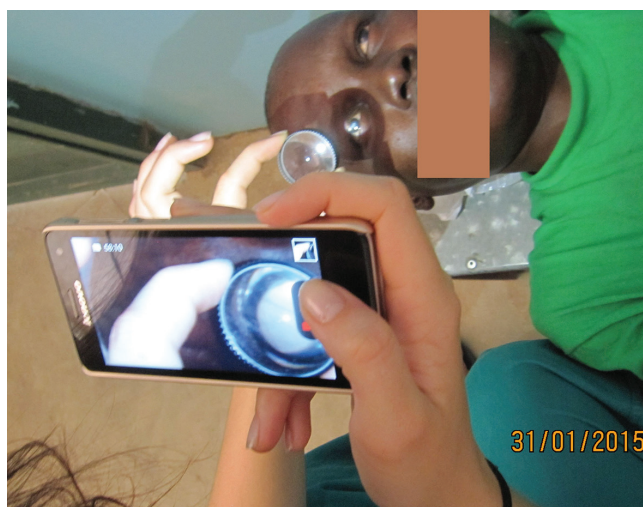


Obr. 2 Infekčné ochorenia a ochorenia predného segment boli najčastejšími v rámci projektu

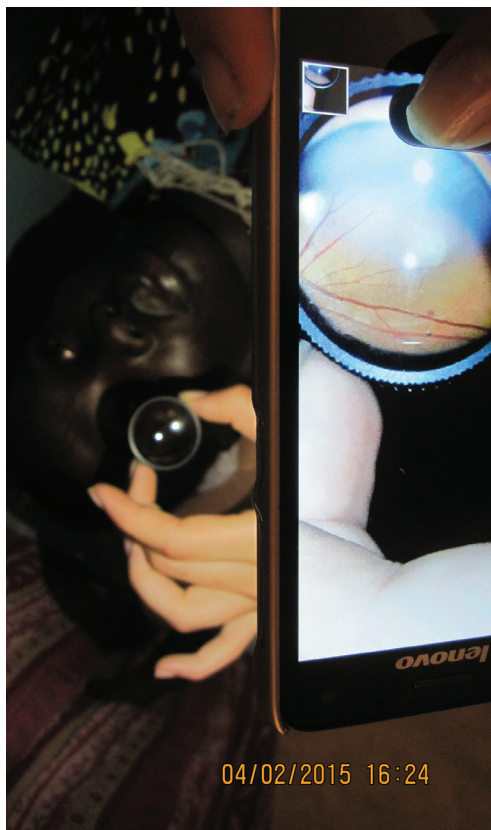


Obr. 3 Makrofoto predného segmentu oka pacienta s kataraktou

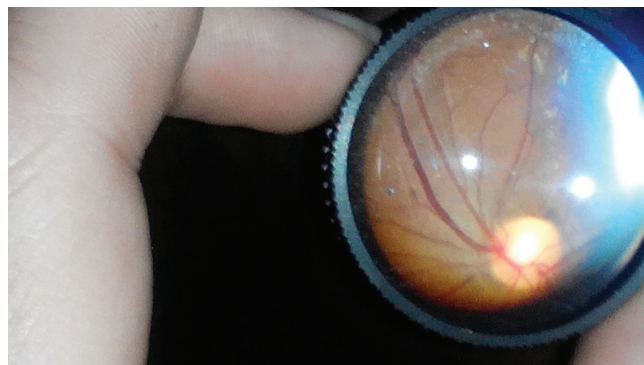
V r. 2015 v rámci projektu v Južnom Sudáne u hospitalizovaných pacientov realizovali aj dokumentáciu nálezov očného pozadia pomocou Volkovej šošovky a smartfónu (obr. 4, 5, 6, 7). V časovom intervale 2 týždňov sme z celkového počtu vyšetřených pacientov, ktorých bolo 241, z toho 141 mužského pohlavia (58,5 %) a 100 ženského pohlavia (41,5 %), vyšetřili a dokumentovali nález na očnom pozadí pomocou Volkovej šošovky a mobilného telefónu u 9 pacientov (6 mužov, 3 ženy), s priemerným vekom 32,3 rokov (od 10 rokov



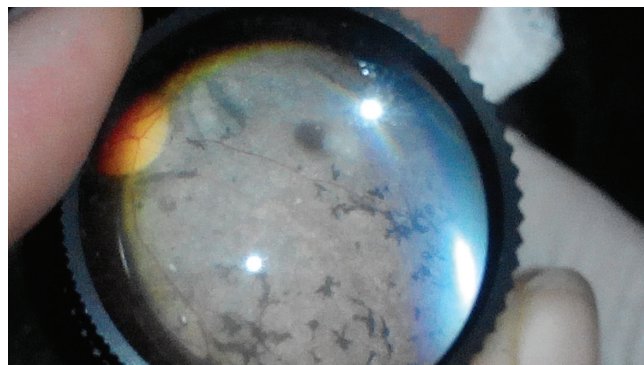
Obr. 4 Začiatok vyšetřenia očného pozadia pomocou Volkovej šošovky a smartfónu



Obr. 5 Predložená Volkova šošovka pred oko počas vyšetrenia očného pozadia pomocou smartfónu



Obr. 6 Fotografia detailu očného pozadia urobeného pomocou Volkovej šošovky a smartfónu



Obr. 7 Detail očného pozadia urobeného pomocou Volkovej šošovky a smartfónu u pacienta s Usherovým syndrómom

do 62 rokov) a zrakovou ostrosťou od 0,01–1,0 (priemerná zraková ostrosť 0,8). Škála diagnóz pacientov, u ktorých sme hľadali zmeny očného pozadia, zahŕňala Burkittov lymfóm, Kala Azar, malnutríciu neznámej etiológie, tuberkulózu, HIV pozitívnych pacientov, suspektný Usherov syndróm a jedného pacienta s hypertenziou. Pacienti, u ktorých bolo vyšetrené očné pozadie, boli vybratí z celkového počtu na základe ich súhlasu s vyšetrením, transparentnosti

očných médií a ich hospitalizácie. Z dôvodu dostupnosti v daných podmienkach výlučne dlhodobo pôsobiaceho mydriatika (atropín očné kvapky), ktorý spôsobuje rozmazané videnie v intervale 24–48h, sme nevyšetrovali ambulantne prijímaných pacientov.

U 7 z 9 pacientov neboli nájdené žiadne zmeny očného pozadia, u 2 sa nám podarilo zdokumentovať patologické zmeny očného pozadia (tab. 1).

Tab. 1 Prehľad vyšetrených pacientov s porovnaním COZ, diagnózy, na základe ktorej bol pacient hospitalizovaný a popisom nálezu na očnom pozadí (HIV – Human Immunodeficiency Virus, TBC – tuberkulóza)

Pacient č.	Vek	Pohlavie	COZ	Diagnóza	Zmeny očného pozadia
1	10	M	1	Burkittov lymfóm	Žiadne
2	26	M	1	Malnutrícia neznámej etiológie	Žiadne
3	16	M	1	Kala Azar	Žiadne
4	37	Ž	1	HIV+	Žiadne
5	40	Ž	1	HIV+	Žiadne
6	26	Ž	1	TBC	Žiadne
7	20	M	0.01	Usher syndróm	Výrazné pigmentové zhluky nepravidelného tvaru a usporiadania na celej ploche očného pozadia
8	62	M	0.01	Začínajúca katarakta, obidve oči	Žiadne
9	54	M	1	Hypertenzia	Pigmentový prstenec okolo terča zrakového nervu

DISKUSIA

Vyšetrenie očného pozadia v rozvojových krajinách tretieho sveta je vo väčšine malých nemocníc absolútne nedostupné, pretože nie je možná spolupráca s oftalmológom. Niektoré ochorenia ale vyžadujú vyšetrenie zmien na očnom pozadí a na základe zistených zmien je možné aj ďalej riešiť monitorovanie a manažment ochorenia (napr. diabetes). V rámci spolupráce s VŠZaSP sv. Alžbety sme mali možnosť zúčastniť sa projektov v Rwande a v Južnom Sudáne v miestnej nemocnici v Mapuordite, kde bola pred viacerými rokmi na prechodnú dobu zriadená očná klinika, ale zanikla pred viac ako 4 rokmi a pacienti z miestnej oblasti neboli vyšetrení očným lekárom a ani nebol zabezpečený základný skrining očných ochorení [1].

Ochorenia predného segmentu oka je možné dokumentovať pomocou digitálneho fotoaparátu a následne konzultovať odborníka. Ochorenia, ktoré sa svojimi zmenami prejavujú na očnom pozadí, doteraz nebolo možné jednoducho dokumentovať, preto sa riešenie pomocou smartfónu a jednoduchej Volkovej šošovky ukázalo ako veľmi efektívne a lacné pre tých, ktorí robia skrining očných ochorení vo vybraných oblastiach tretieho sveta. Inšpiráciou pre našu prácu boli výsledky Nēmčanského a kol., ktorí publikovali v decembri 2014 svoje pozorovania a skúsenosti u 15 pacientov sledovaných v časovom intervale 2 mesiacov na Očnej klinike Fakultnej nemocnice v Ostrave. Autori hodnotili fotodokumentáciu zadného pólu oka [7]. V našom projekte v r. 2015 fotodokumentácia bola u všetkých pacientov usku-točňovaná v arteficiálnej mydriáze v ležiacej polohe v mierne zatemnenej miestnosti. K úprave snímok neboli použité

žiadne ďalšie funkcie, aplikácie alebo programy základného softvéru, či už počas samotného vyšetrenia alebo po ich prenose pomocou USB kábla do počítača v najvyššej možnej kvalite v rámci možností použitého smartfónu.

Princíp tejto techniky je možný aplikovať aj pri skriningu ochorení očného pozadia u nedonosných detí, ako to dokumentovali v súbore pacientov Oluleye et al. v Lagose a Nigérii [8].

Aj v našom súbore sme v krátkom časovom intervale a v ťažkých podmienkach v Južnom Sudáne vyšetřili malý súbor pacientov; hodnotili sme nálezy na zadnom póle, perifériu sietnice touto metodikou nebolo možné posúdiť [1].

ZÁVER

Vyšetrenie predného segmentu oka pomocou digitálneho fotoaparátu mobilného telefónu a očného pozadia použitím smartfónu a Volkovej šošovky s hodnotou plus 20 D je nenáročnou a zvládnuteľnou technikou, ktorou je možné zachytiť kvalitné a reprodukovateľné snímky vhodné na fotodokumentáciu a skrining v oftalmologickej praxi v náročných klimatických a sociálnych podmienkach rozvojových projektov. V krátkom časovom intervale a v ťažkých podmienkach v Rwande a v Južnom Sudáne sme vyšetřili relatívne malý súbor pacientov. V rámci projektu v Južnom Sudáne však ide o našu prvú skúsenosť úspešne použitej techniky 20D šošovky a smartfónu v našom humanitárnom projekte a určite nájde uplatnenie pri skriningu očného pozadia aj v budúcnosti v rámci spoločných projektov LFUK a VŠZaSP sv. Alžbety pri vyšetření očných ochorení v rozvojových krajinách.

LITERATURA

- Furdová, Ad.:** Využitie smartfónu ako zobrazovacej techniky pri vyšetření očného pozadia u pacientov v krajinách tretieho sveta. Interaktívna konferencia mladých vedcov 2015. Zborník abstraktov [elektronický zdroj]. Bratislava : Preveda, 2015. - Abstract No. 1166 [2 s.] [online]. ISBN 978-80-970712-8-8.
- Chhablani, J., Kaja, S., Shah, V.A.:** Smartphones in Ophthalmology. *Indian J Ophthalmol*, 2012; 60(2): 127–131.
- Maamari, R.N., Keenan, J.D., Fletcher, D.A., et al.:** A Mobile Phone-based Retinal Camera for Portable Wide Field Imaging. *Br J Ophthalmol*, 2014; 98(4): 438–441.
- Mašek, P., Winklerová, S.:** Fotografie v očním lékařství. *Čs Oftal*, 1984; 40(4): 218–220.
- Meyer, CH.:** Smart ophthalmologists: Smartphones for nothing and the Apps for free? *Ophthalmologie*, 2012; 109(1): 6–7.
- Michelson, G.:** Teleophthalmology in Preventive Medicine. Berlin: Springer-Verlag Heidelberg; 2015: 51.
- Nēmčanský, J., Kopecký, A., Timkovič, J., Mašek, P.:** Mobilní telefony jako nástroj pro dokumentaci očního pozadí, *Česká a slovenská oftalmologie*, 2014, 70(6): 239–241.
- Oluleye, T.S., Rotimi-Samuel, A., Adenekan, A.:** Mobile phones for retinopathy of prematurity screening in Lagos, Nigeria, sub-Saharan Africa. *Eur J Ophthalmol* 2016; 26(1): 92–94
- Sharma, A., Subramaniam, S.D., Ramachandran, K., Lakshmikanthan, C., Krishna, S., Sundaramoorthy, S.K.:** Smartphone-based fundus camera device (MII Ret Cam) and technique with ability to image peripheral retina. *Eur J Ophthalmol* 2016;26(2):142–144.
- Slobodníková, J., Furdová, A., Králik, G., Šramka, M.:** Moderné zobrazovacie, diagnostické a liečebné metódy, *Samosato, s.r.o.*, 2012; s. 69–77.
- Tietjen, A., Stanzel, B.V., Saxena, S., et al.:** New options for digital photo documentation during routine examination for ophthalmologists. *Klin Monbl Augenheilkd*, 2013; 203(6): 604–610.