

OČNÍ MYIÁZA

SOUHRN

Autoři popisují případ 47letého pacienta, který přichází s očními obtížemi, krvácením z uší a svěděním nohou na oční ambulanci. Po očním vyšetření je stanovena diagnóza oční myiázy, provedena extrakce larev z obou fornixů levého oka a nasazena symptomatická léčba. Nemocný je odeslán k otorinolaryngologickému a kožnímu vyšetření a k zobrazovacímu vyšetření magnetickou rezonancí (NMR). Larvy jsou následně prokázány také v obou zvukovodech a mezi prsty dolních končetin, NMR vyšetření vyloučilo postižení hlubších struktur hlavy. Při kontrole dochází ke zlepšení lokálního nálezu.

Klíčová slova: ophthalmomyiasis externa, spojivka, conjunctiva, dermatomyiasis, ušní myiasis, Calliphoridae

SUMMARY:

EYE MYIASIS – A CASE REPORT

The authors describe a case of 47 years old patient who came to the department of ophthalmology with eye discomfort, ear bleeding and itching of both legs. The diagnosis of ophthalmomyiasis was made after an eye examination. Manual extraction of maggots from upper and lower fornix of the left eye was performed and symptomatic therapy was given. The patient was sent to otolaryngology and dermatology departments and MRI. The maggots were also found in both external auditory meatus and between the toes. MRI excluded affection of the deeper structures of the head. Improvement of the local condition was observed since the first follow-up visit.

Key words: ophthalmomyiasis externa, conjunctiva, dermatomyiasis, ear myiasis, Calliphoridae

Čes. a slov. Oftal., 71, 2015, No. 5, p. 259–261

ÚVOD

Oční myiáza je stav, kdy dochází k proniknutí larev much do očníce a okolních tkání. Obecně se různé myiázy (kožní, ranné apod.) rozdělují na fakultativní a obligatorní, dle klinických příznaků je dále možno rozlišovat myiázy benigní a maligní.

Podle lokalizace larev se u oční myiázy rozeznává ophthalmomyiasis externa [2] a interna. Tato kazuistika se zabývá případem fakultativní benigní externí oční myiázy, zřejmě spojené s myiázou dutinovou (zvukovod) a kožní. Tento typ myiáz v mírném pásmu způsobují zejména larvy much podílejících se běžně na likvidaci uhynulých zvířat, v našem případě se jednalo o blíže neurčený druh z čeledi Calliphoridae [6].

Při postižení vnějších struktur oka a očních adnex nemocný většinou popisuje svědění a bolest oka, nadměrné slzení, pocit cizího tělesa, vnímání pohybu larev pod víčky, zhoršení visu [5][3]. Výjimečně přichází pacient s horečkou a zvětšenými uzlinami. Oční myiáza bývá sdružená s postižením dalších oblastí, často i navzájem vzdálených. U postižení dutiny nosní může mezi projevy onemocnění patřit epistaxe, alterace čichu, pocit cizího tělesa. Je důležité odlišit oční myiázu od běžné konjunktivitidy[1].

KAZUISTIKA

47letý muž přichází akutně na Oční kliniku FN Ostrava. Udává, že se pichnul větví do levého oka a to jej nyní svědí

Kopecký A.¹, Němčanský J.^{1,2}, Doležil Z.³, Mašková R.³, Mašek P.^{1,2}

¹Fakultní nemocnice Ostrava, Oční klinika, přednosta MUDr. Petr Mašek, CSc., FEBO

²Lékařská fakulta Ostravské univerzity,

Katedra kraniofaciálních oborů,

vedoucí katedry prof. MUDr. Pavel

Komínek, Ph.D., MBA

³Zdravotní ústav se sídlem v Ostravě,

Centrum klinických laboratoří,

vedoucí centra RNDr. Alena Kloudová

Autoři práce prohlašují, že vznik i téma odborného sdělení a jeho zveřejnění není ve střetu zájmu a není podpořeno žádnou farmaceutickou firmou.

Do redakce doručeno dne 20. 3. 2015

Do tisku přijato dne 25. 9. 2015

MUDr. Adam Kopecký

Oční klinika FN

17. Listopadu 1790

708 52 Ostrava - Poruba

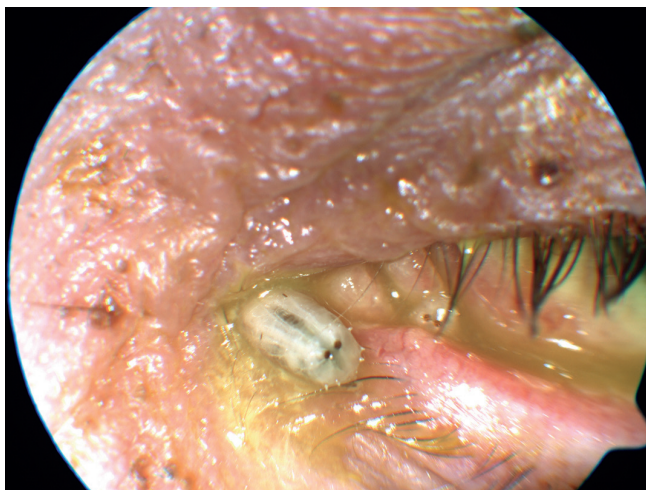
email: adam.kopecky@winet.cz

a slzí. Dále si stěžuje na několik dní trvající krvácení z obou uší. Ze subjektivní a objektivní anamnézy (záznamy v nemocničním informačním systému) se dovídáme, že se jedná o pacienta bez domova, opakovaně hospitalizovaného pro neurologické komplikace alkoholové encefalopatie a dermatologické afekce způsobené převážně nedostatečnými hygienickými návyky. Trvale neužívá léky, alergie neguje.

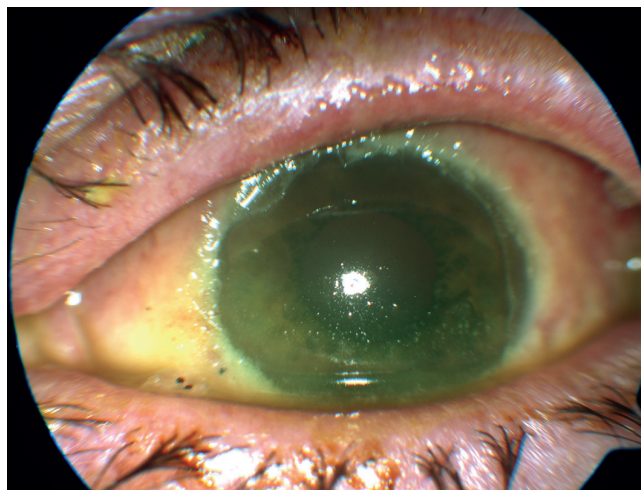
Při vstupním vyšetření je naturální zraková ostrost pacienta na postiženém levém oku 6/60, korekce nelepší, nitrooční tlak nelze změřit. Na pravém oku visus 6/9 sl., nitrooční tlak 15 mmHg.

Pravé oko je klidné, bez zjevné patologie. Okolí levého víčka je s povrchovými oděrkami, víčka jsou lehce zarudlá, s mírným edémem polotuhé konzistence, okraje víček jsou zarudlé, fornixy jsou zaplněné četnými živými larvami (**obr. 1**), evertzi není možné provést, tarsální i bulbární spojivka je keratinizována, hyperemická, pozorujeme smíšenou injekci spojivky, při plica semilunaris je suspektní komunikace s periorbitálním prostorem, rohovka je s abrazií epitelu v celém rozsahu, transparentní, přední komora střední hloubky, čirá, bez známek zánětu, duhovka klidná, zornice volná, okrouhlá, čočka minimálně opákní (**obr. 2**). Zadní segment vyšetřujeme biomikroskopicky v arteficiální mydriáze, na očním pozadí je fyziologický nálezu.

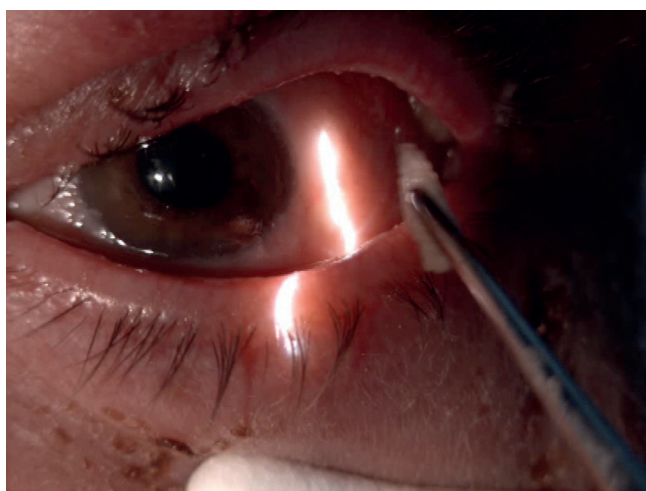
Manuálně vybavujeme 16 larev (**obr. 3**), objevují se ale stále nově. Po výplachu 1:16 roztoku povidon-jodu se objevuje opětovně větší množství larev, které manuálně vybavujeme (**obr. 4**). Vzorky odesíláme na Zdravotní ústav se sídlem v Ostravě k parazitologickému vyšetření. Po konzultaci s infektolo-



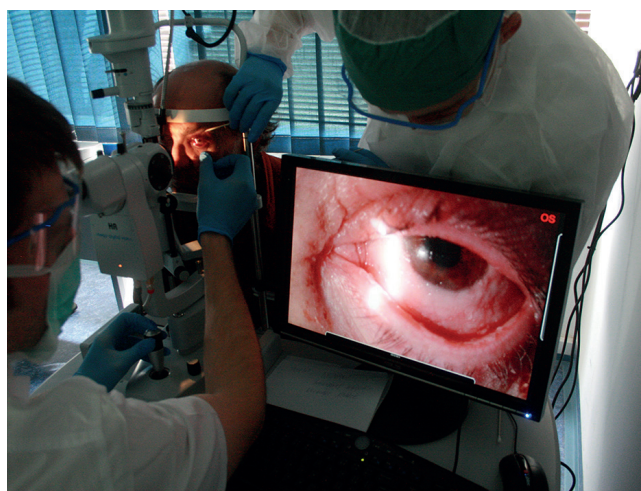
Obr. 1 Přítomnost larev v dolním fornixu



Obr. 2 Poškození struktur předního segmentu při externí oční myiáze



Obr. 3 Manuální vybavení larev v lokální anestezii



Obr. 4 Vyšetření na šterbinové lampě po opětovném manuálním vybavení larev

gem a zdravotním ústavem v Ostravě nasazujeme zatím pouze lokální antibiotickou terapii Ophthalmo-Framykoin ung.

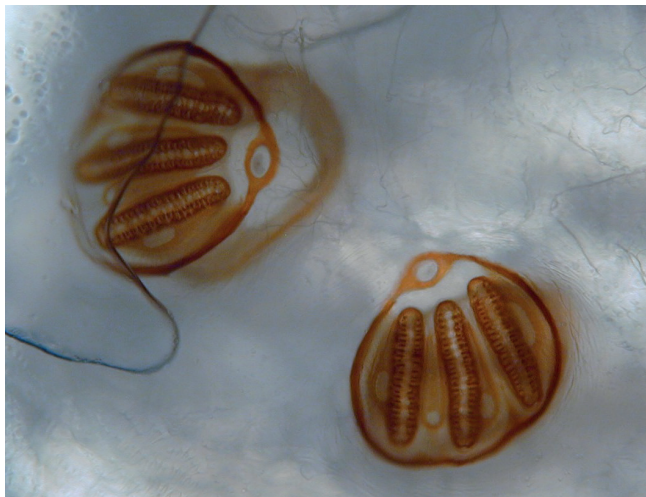Poté odesíláme pacienta na ORL kliniku, kde je potvrzen nález larev v obou zvukovodech, vpravo dokonce s perforací bubínku. Následuje kožní vyšetření, kdy jsou nalezeny další larvy mezi prsty dolních končetin. Druhý den pacient přichází ke kontrolnímu vyšetření, při kterém pozorujeme známky zlepšení. Pravé oko je s fyziologickým nálezem. Okolí levého oka a víčka jsou klidná, okraje víček jsou s mírným zarudnutím. Na levém oku dále pozorujeme: fornixy bez přítomnosti larev, defekt spojivky při caruncule, bulbární spojivku s hyperémií, keratinizovanou, rohovku s abrazií epitelu ve všech kvadrantech a s počínajícími ostrůvky epitelizace od limbu. Intraokulárně je nález bez patologie.

Plánovaně byla provedena magnetická rezonance, která vyloučila poškození měkkých tkání očnice a nitra lbi. Nepodařilo se osvětlit přesnou lokalizaci komunikace mezi zvukovody a vnější části očnice, ani primární ložisko infekce. Pacientovi bylo navrženo další kontrolní vyšetření, ale ten se již do našeho zdravotnického zařízení nedostavil.

Parazitologické vyšetření odhalilo jako původce infekce larvy dvoukřídlého hmyzu z čeledi Calliphoridae.

DISKUSE

V literatuře popsané případy infekce lidí skončily přirozeným zhojením, někdy dokonce bez farmakologické terapie [9]. Základní terapií je vyjmutí larev z očních adnex v lokální anestezii. Případná otevřená poranění by měla být očištěna a kryta, aby se předešlo další infekci. Pacienta zajistíme lokálními antibiotiky. Tento postup se ukázal jako dostatečný také u námi sledovaného nemocného. Výjimečně bývají popisovány komplikace jako keratitida [8] či preseptální orbitocellulita. [4]. Ve vybraných případech je potřeba zvážit další celkovou medikaci [10]. Jistým omezením naší práce může být krátká sledovací doba a případný vznik pozdějších komplikací. Tyto komplikace jsou však většinou přítomny již při prvním ošetření [7]. Vzhledem k organizaci zdravotní péče v regionu lze také očekávat, že by při případném vzni-



Obr. 5 Mikroskopický pohled na původce externí oční myiázy – larvu z čeledi Calliphoridae

ku pozdních komplikací byl nemocný ošetřen opět v našem zdravotnickém zařízení. V našem ani jiném zdravotnickém zařízení v regionu však ošetřen nebyl.

ZÁVĚR

Námi popsaná kazuistika názorně ilustruje případ pacienta s oční, ušní a kožní myiázou. V rozvinutých zemích se jedná o vzácný nález, který je pak typický u osob pocházejících ze zhoršeného sociálního prostředí – např. bezdomovců. Původcem infestace byly larvy dvoukřídlého hmyzu z čeledi Calliphoridae (obr. 5). Diagnóza myiázy je většinou postavena na přímém průkazu larvy na štěrbinové lampě, upřesněna parazitologickým vyšetřením. Kausální terapií je odstranění larv, v případě poranění infikovaných tkání také dobrá toaleta a krytí rány a prevence sekundární infekce. To samotné většinou vede k rychlé restituci stavu a uzdravení nemocného.

LITERATURA

1. Akdemir MO, Ozen S.: External ophthalmomyiasis caused by *Oestrus ovis* misdiagnosed as bacterial conjunctivitis. *Trop Doct*, 2013 Jul; 43(3): 120–123.
2. Dar MS, Amer MB, Dar FK, et al.: Ophthalmomyiasis caused by the sheep nasal bot, *Oestrus ovis* (Oestridae) larvae, in the Benghazi area of Eastern Libya. *Trans. R. Soc. Trop. Med. Hyg.* 74, 1980; s. 303–306.
3. Denion E, Dalens PH, Couppié P, et al.: External ophthalmomyiasis caused by *Dermatobia hominis*. A retrospective study of nine cases and a review of the literature. *Acta Ophthalmol Scand*, 2004; Oct; 82(5):s. 576–584.
4. Engelbrecht NE, Yeatts RP, Slansky F.: Palpebral myiasis causing preseptal cellulitis. *Arch Ophthalmol*, 1998; 116: 684.
5. Otranto D, Cantacessi C, Santantonio M, et al.: *Oestrus ovis* causing human ocular myiasis: from countryside to town centre. *Clin Exp Ophthalmol*, 2009; 37: 327–328.
6. Rosický B., Daniel M., et al.: Lékařská entomologie a životní prostředí, Praha, Academia, 1989, vydání první; s. 77–80.
7. Sigauke E, Beebe WE, Gander RM, et al.: Case report: ophthalmomyiasis externa in Dallas County, Texas. *Am J Trop Med Hyg*, 2003; Jan;68(1): 46–47.
8. Sreejith RS, Reddy AK, Ganeshpuri SS, et al.: *Oestrus ovis* ophthalmomyiasis with keratitis. *Indian J Med Microbiol*, 2010; 28: 399–402.
9. Sucilathangam G., Meenakshisundaram A., Hariramasubramanian S., et al.: External Ophthalmomyiasis which was Caused by Sheep Botfly (*Oestrus ovis*) Larva: A Report of 10 Cases. *J Clin Diagn Res*, Mar 2013; 7(3): 539–542.
10. Wakamatsu TH, Pierre-Filho PTP.: Ophthalmomyiasis externa caused by *Dermatobia hominis*: a successful treatment with oral ivermectin. *Eye*, 2009; 20: 1088–1090.

Specialista pro dětskou oční ambulanci

pro dětskou oční ambulanci v centru Prahy hledáme specialistu se zkušenostmi s pedooftalmologií.

Požadujeme:

- Alespoň 2 roky praxe
- Absolvování základního kmene
- Chuť učit se novým věcem a hledat nové cesty
- Aktivní přístup k práci
- Ochotu profesně růst
- Profesionální, laskavý a trpělivý přístup k malým pacientům i jejich rodičům
- Zodpovědnost a schopnost samostatného rozhodování
- Funkční licence F020 výhodou nikoli podmínkou
- Anglický jazyk - komunikativní úroveň

Nabízíme:

- Motivující mzdové ohodnocení
- Nadstandardně přístrojově vybavenou ambulanci, kompletně přizpůsobenou dětským pacientům
- Spolupráci s ortoptistkou přímo v místě
- Komfortní pracovní prostředí
- Práci u seriózního a perspektivního zaměstnavatele
- Pro-aktivní přístup vedení společnosti
- Zázemí dynamické a expandující společnosti

Životopisy prosím posílejte na info@detskeoci.cz.