

AZOOR: AKÚTNA ZONÁLNA OKULTNÁ VONKAJŠIA RETINOPATIA – KAZUISTIKA TYPU 3 OCHORENIA SO SUPERRÝCHLYM NÁVRATOM ZRAKU

SÚHRN:

Akútna zonálna okultná vonkajšia retinopatia (AZOOR) je neinfekčné ochorenie spôsobujúce dysfunkciu mapovitých oblastí vonkajších vrstiev sietnice väčšinou v blízkosti okolia zrakového nervu. Je spojená s prechodným chýbaním fotoreceptorov, poklesom zrakovéj ostrosti a neskorými pigmentovými zmenami fundu. V českej a slovenskej odbornej literatúre sa zatiaľ samostatný článok s kazuistikou tohto ochorenia nevyskytol. Prezentujeme prípad pacientky s unilaterálnym postihnutím, rýchlou spontánnou úpravou zraku a znovuobjavením sa fotoreceptorov na OCT.

Kľúčové slová: AZOOR, fotoreceptory, OCT, SLO

SUMMARY

ACUTE ZONAL OCCULT OUTER RETINOPATHY – A CASE WITH RAPID RETURN OF VISUAL FUNCTIONS IN TYPE 3 DISEASE

Acute zonal occult outer retinopathy is noninfectious zonal dysfunction of outer retina often adjacent to optic nerve. It is accompanied by temporary disappearance of retinal photoreceptor layer, visual acuity drop and late pigmentary fundus changes. Authors present a case report of a patient with unilateral involvement and spontaneous visual acuity resolution followed by quick reappearance of photoreceptor layer on OCT.

Key words: AZOOR, photoreceptor cell layer, OCT, SLO

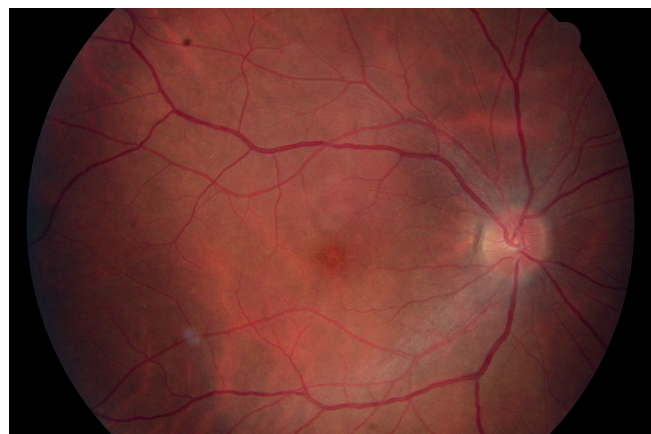Čes. a slov. Oftal., 71, 2015, No. 2, p. 110–115

KAZUISTIKA

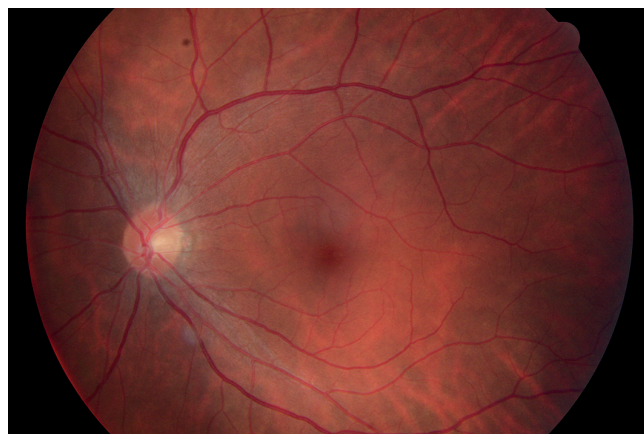43-ročná pacientka s anamnézou dva dni trvajúceho zhoršenia zraku na pravom oku bola odoslaná spádovým oftalmológom na vyššie pracovisko za účelom diagnostiky. Zhoršenie malo charakter zahmlenia zraku s výpadkom zorného poľa žltohnedej farby spolu so ojedinelými zábleskami

svetla. Pacientka bolesti oka neguje, uviedla, že posledné dva týždne spávala veľmi málo a bola pod výrazným psychickým stresom. Ako krátkozraká od detstva nosila korekciu. Na očné ochorenia sa nikdy neliečila, na oči operovaná nebola a osobná anamnéza bola taktiež bez pozoruhodností.

Refrakcia na pravom oku bola -2.00 Dsf -0.75Dcyl 163°, vnútroočný tlak 16 torr. Refrakcia na ľavom oku bola -1.50



Obr. 1 Fotografia fundu o. dx: jemná atrofia RPE vo fovee



Obr. 2 Fotografia fundu o. sin – fyziologický nález

Alexík M.¹, Miková H.²

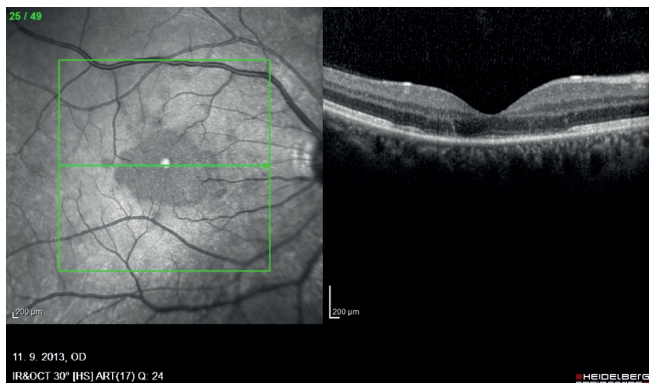
¹Očné oddelenie, Fakultná nemocnica s poliklinikou Žilina, primár MUDr. Michal Štubňa, PhD.

²Očné oddelenie Nemocnice sv. Michala, Bratislava, primárka MUDr. Katarína Hlaváčková, PhD.

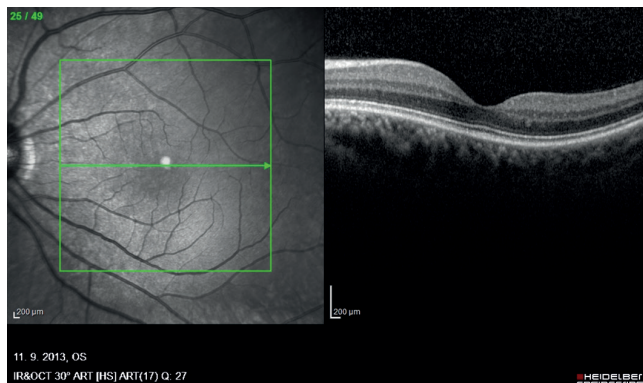
Autoři práce prohlašují, že vznik i téma odborného sdělení a jeho zveřejnění není ve střetu zájmu a není podpořeno žádnou farmaceutickou firmou.

Do redakce doručeno dne 13. 11. 2014
Do tisku přijato dne 12. 2. 2015

MUDr. Mikuláš Alexík
Očné oddelenie
FNsP Žilina
V. Spányola 43
010 01 Žilina
e-mail: mikulas.alexik@gmail.com



Obr. 3 OCT nález o. dx: diskontinuita línie vonkajších segmentov fotoreceptorov, korešpondujúca s tmavšou mapovitou oblasťou parafoveálne na SLO obraze v ľavej časti obrázku



Obr. 4 OCT nález o.sin: fyziologický nález

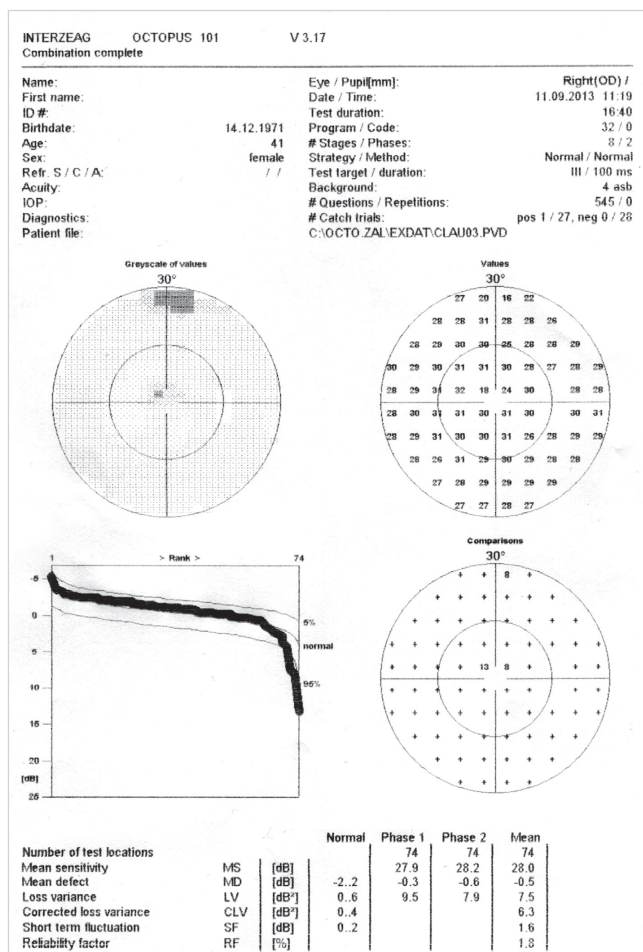
Dsf -0.50Dcyl 12°, vnútroočný tlak 22 torr. Najlepšia korigovaná zraková ostrosť meraná na Snellenovom optotype na pravom oku bola 5/15, vľavo 5/5. Nález na prednom segmente oka bol veku primeraný, bez akéhokoľvek kalenia šošovky, sklovcec bol číry. Terč zrakového nervu dobre ohraničený, kolorovaný, v nazálnej časti jemne hyperemický, cievy primeraného kalibru, makula bez foveálneho reflexu s naznačeným priednutím RPE vo fovee (obr. 1), avšak bez hrubšej patológie, periféria sietnice bez ložiskových zmien kompletne priložená. Biomikroskopický nález očného pozadia na ľavom oku bol fyziologický (obr. 2). OCT vyšetrenie pravého oka preukázalo zachovanú stratifikáciu neuroretíny bez zmien vitreoretinálneho rozhrania, alebo cystoidných zmien, avšak oddhalilo **chýbanie vonkajších segmentov fotoreceptorov vrátane cília čapíkov pri zachovaní membrana limitans externa** (obr. 3). Na SLO (scanning laser ophthalmoscopy) obraze tvorilo miesto chýbania fotoreceptorov mapovitú tmavšiu oblasť v celej oblasti fovey a parafovey. OCT ľavého oka nepreukázalo žiadne patologické zmeny (obr. 4). Nález bol uzavretý ako makulopatia na pravom oku k diferenciálnej diagnostike, pacientke bol podaný parabolárne depotný betametazón v dávke 0,4 ml a bola objednaná na kontrolné vyšetrenie o dva dni.

Štvrtý deň od začatia príznakov sa vízus pravého oka mierne zlepšil na 5/12, OCT nález bez identický ako na poslednom vyšetrení. Bolo vykonané vyšetrenie zorného poľa pomocou počítačového perimetra (zn.Octopus) full-threshold metódou. Vyšetrenie zaznamenalo zníženie citlivosti v malej oblasti fovey o 13 decibelov (obr. 5). Extramakulárny skotóm lokalizovaný superiórne sme považovali za klinicky bezvýznamný. Pacientke bol navrhnutý príjem na oddelenie za účelom ďalšej diferenciálnej diagnostiky ochorenia, avšak hospitalizáciu v ten deň pacientka odmietla.

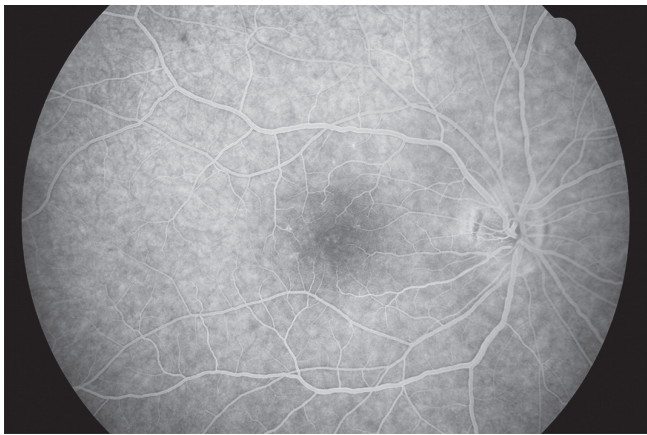
Piaty deň od začatia príznakov bola pacientka prijatá na oddelenie so záverom makulopatie na pravom oku s možným rozvojom retrobulbárnej neuritídy. Vízus na pravom oku sa od predchádzajúceho dňa zlepšil na 5/5 čiastočne. Pacientke bol podaný metylprednizolón venózne v bolusovej dávke 1000 mg s pokračovaním ďalšie dva dni s následným prechodom na metylprednizolón podávaný per os v dávke 1 mg/kg/deň. Pacientke bola odobratá krv na základný krvný

obraz, biochemický skrining a zápalové markery. Pacientku sme objednali na elektrofyziologické vyšetrenie na Očnú kliniku Nemocnice sv. Michala v Bratislave.

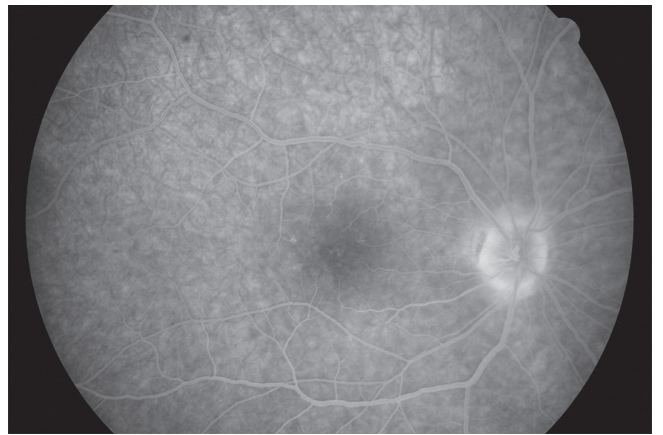
Šiesty deň od začiatku príznakov ochorenia boli vyšetrené zrakové evokované potenciály, ktoré nepreukázali zmenu amplitúdy a rýchlosti viedu vzruchu pravostranným n. opticus, na základe čoho sme z diferenciálnej diagnostiky vylúčili



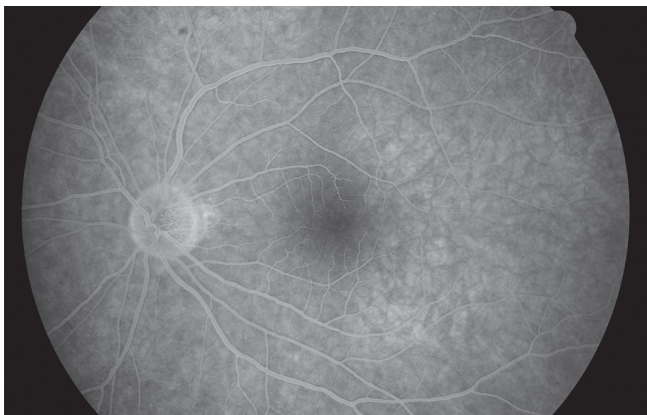
Obr. 5 Výsledok vyšetrenia zorného poľa pravého oka počítačovým perimetrom. Zníženie citlivosti v malej oblasti vo fovee



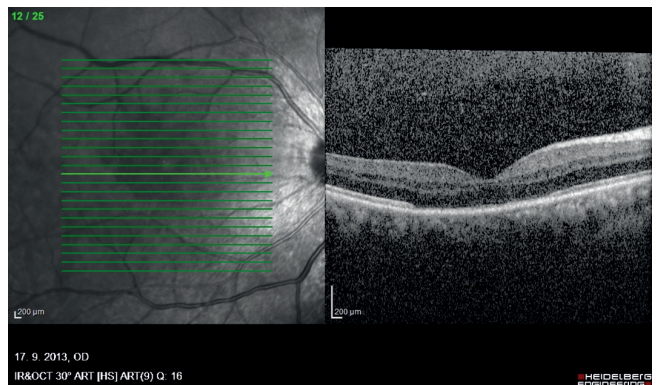Obr. 6 FAG z 1. minúty – mierne zvýšená transmitovaná hyperfluorescencia vo fovee



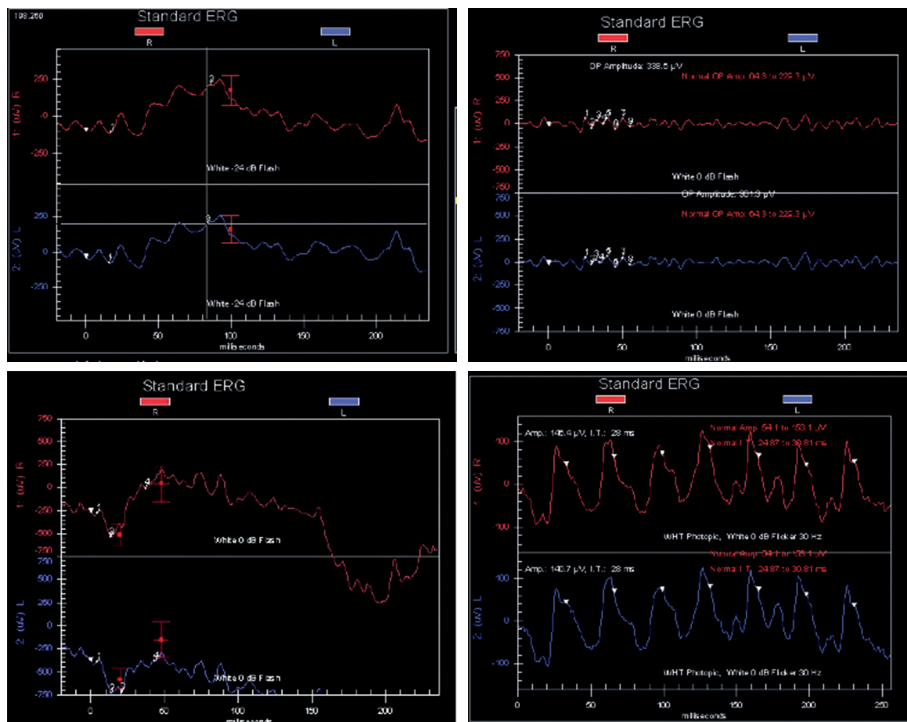
Obr. 7 FAG vyšetrenie z 10. minúty – zvýraznený staining TZN



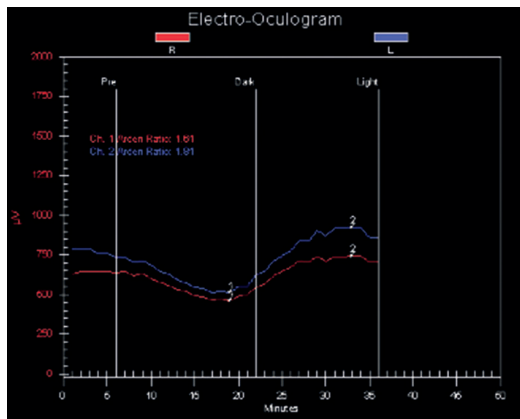
Obr. 8 FAG vyšetrenie o. sin: fyziologický nález



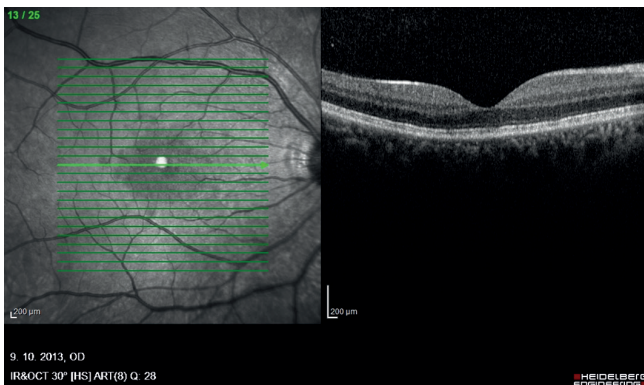
Obr. 9 OCT nález 10 dní od začatia príznakov – pretrváva chýbanie fotoreceptorov



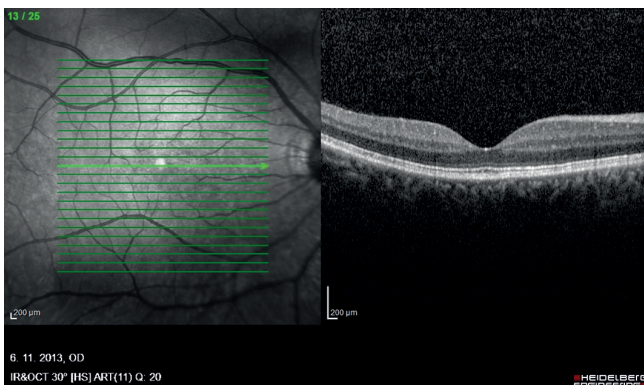Obr. 10 Elektoretinogram v skotopickom a fotopickom zbere, flicker ERG



Obr. 11 Elektrookulogram



Obr. 12 OCT nález 1 mesiac od začatia príznakov – obnovená línia fotoreceptorov so zmenšenou tmavou škvvrnou na SLO obraze



Obr. 13 OCT nález 2 mesiace od začatia príznakov – úplná reštitúcia fotoreceptorov bez tmavej škvvrny na SLO obraze

retrobulbárnu neuritídu. Výsledky krvi nepreukázali zvýšenie zápalových parametrov a všetky boli v medziach normy.

Počas hospitalizácie sme vykonali vyšetrenie fluoresceínovou angiografiou. Na pravom oku sme v prvej minúte vyšetrenia pozorovali naznačenú jemnú transmitovanú hyperfluorescenciu vo fovee (obr. 6) so zvýrazneným staningom terča zrkovitého nervu v piatej minúte (obr. 7). Tento nález bol veľmi diskretný a uzavreli sme ho ako klinicky nevýznamný. Nález na ľavom oku bol fyziologický (obr. 8). Desiaty deň

od začatia príznakov bol nález na OCT prakticky nezmenený ako pri záchypte ochorenia (obr. 9). Vízus už mala pacientka plný na úrovni 5/5, bola z oddelenia prepustená a nález sme uzavreli ako akútnu zonálnu vonkajšiu okultnú retinopatiu a pacientku sme ďalej sledovali ambulantne.

Trinásť deň od prvých príznakov podstúpila pacientka ERG a EOG vyšetrenia na Očnej klinike Nemocnice sv. Michala v Bratislave (obr. 10 a 11). Ardenov kvocient na pravom oku bol v suspektnom pásme, na ľavom oku v norme. Adaptačná krivka na osvit bola prítomná, trochu plochšia pri dobrej spolupráci pacientky. Nález nepotvrdil poškodenie čapíkov, vysoko pravdepodobný bol deficit tyčínok.

Jeden mesiac od začatia príznakov došlo na OCT k úplnému obnoveniu vonkajších segmentov fotoreceptorov (obr. 12) a zmenšeniu tmavej škvvrny na SLO obraze. O ďalší mesiac neskôr tmavá škvrna vymizla úplne a OCT nález bol prakticky fyziologický (obr. 13).

Na poslednej kontrole asi rok od vzniku príznakov bola pacientka asymptomatická, biomikroskopické aj OCT vyšetrenie bez patologického nálezu a zrková ostrosť s korekciou 5/5 bilaterálne.

DISKUSIA

Akútna zonálna okultná vonkajšia retinopatia (z anglického Acute zonal occult outer retinopathy – AZOOR) je syndróm charakterizovaný náhlou stratou zrkových funkcií v jednej alebo viacerých zónach centrálnej časti sietnice. Skotóm môže byť rekurentný, prípadne sa zväčšovať a často splyva so zrkovým nervom a je väčšinou sprevádzaný fotopsiami. AZOOR sa častejšie vyskytuje u mladých myopických žien, pričom k navráteniu zrkových funkcií dochádza zriedka (3). Ochorenie začína unilaterálne a často postihuje obe oči. Ako prvý toto ochorenie popísal Donald Gass u 13 pacientov s centrálnym skotómom bez prislúchajúcich zmien na funde, u ktorých sa postupom času vyvinuli v mieste skotómu zmeny pigmentácie sietnice a atfia chorioidey (2). Použil akronym AZOOR, ktoré sumarizuje základné klinické črty ochorenia:

- A – akútna: náhla uni- alebo bilaterálna strata zraku s fotopsiami.
- Z – zonálna: strata zrkových funkcií sa vyskytuje v jednom alebo viacerých oblastiach sietnice s alebo bez sprievodného zväčšenia slepej škvvrny.
- O – okultná: minimálny počiatkový biomikroskopický nález alebo úplné chýbanie zmien na sietnici v oblastiach korešpondujúcich so skotómom.
- O – (outer) vonkajšia: postihuje primárne vonkajšiu časť sietnice – vrstvu fotoreceptorov s abnormálnou odpoveďou na ERG. Čapíky sú viac postihnuté ako tyčinky.
- R – retinopatia.

Etiológia ochorenia nie je známa, pričom sa uvažuje o infekčnom aj autoimúnnom pôvode ochorenia. Vírus alebo iný infekčný agens môže do oka vstupovať pozdĺž zrkového nervu alebo ora serrata a vyprovokovať imunitnú odpoveď na vírusové antigény, ktoré sú podobné antigénom produkovaným fotoreceptormi, čím vzniknú zóny dysfunkcie až stra-

ty fotoreceptorov (3). Žiadne nezvyčajné protilátky proti fotoreceptorom sa však u pacientov s AZOOR doteraz nenašli (6). Alternatívna možnosť vzniku ochorenia je genetická predispozícia niektorých jedincov k autoimunitnej a zápalovej odpovedi proti bunkám sietnice, pričom ku vzniku očných symptómov dochádza expozíciou špecifickým spúšťačom z vonkajšieho prostredia (7).

Náhla strata zraku nekoreluje s biomikroskopickým nálezom na sietnici, ktorý je zväčša negatívny, prípadne vidno minimálne zmeny pigmentácie fundu v miestach skotómu. Vyšetrenie fluoresceínovou angiografiou vo väčšine prípadov až na diskrétné window defekty taktiež neodhalí výraznú patológiu. V neskorších fázach angiografie možno pozorovať zvýraznené fyziologické vychytávanie kontrastu v zrakovom nervede - neskorý staining disku. Toto pozorovanie viedlo Gassa k predpokladu, že ochorenie je infekčného pôvodu a miestom vstupu vírusu do oka je oblasť okolo papily (4). Spaide (13) vysvetľuje význam autofluorescencie fundu pri určení presnej oblasti postihnutia sietnice, pričom táto oblasť je hypoautofluorescentná. Elektrofyziologické vyšetrenia vykazujú takmer vždy abnormality (3).

Azda najvýraznejšie ukazujú patológiu OCT vyšetrenie. V postihnutých miestach sietnice, ktoré korelujú so skotómom vidíme diskontinuitu až úplné chýbanie línie fotoreceptorov. Súčasťou OCT vyšetrenia je aj zobrazenie pozície jednotlivých tomogramov vzhľadom k topografii sietnice, ktorú reprezentuje obraz digitálne vytvorený pomocou SLO (scanning laser ophthalmoscopy). Laserom emitované svetlo odrazené od sietnice je snímané cez mimoriadne úzku štrbinu, čím je zabezpečené zobrazenie štruktúr v jednej rovine zaostrenia. Emitovaný laserový lúč SLO sa odráža od buniek RPE. Vlastnosti odrazeného svetla sú alterované primárne zmenami v samotnom RPE ako aj v priehľadných vrstvách neuroretiny. Preto v miestach chýbania fotoreceptorov, ktoré spolu s Müllerovými bunkami tvoria tzv. „funkčné retinálne stĺpce“ (11) a fungujú ako optické vlákna vidíme na SLO zobrazení mapovité tmavé oblasti. Obdobné stmavnutie vidíme v centre stôp po zásahu laserom. Tieto pozorovania definitívne potvrdilo nedávno publikované použitie SLO s adaptívnou optikou (AOSLO) na meranie hustoty fotoreceptorov pri AZOOR (10).

U starších nálezov možno na OCT pozorovať stenčenie neuroretiny.

Ochorenie je zaradené medzi white spot syndrómy. Niektorí pacienti začínajúci ako MEWDS (multiple evanescent

white dot syndrome) môžu postupne vykazovať príznaky difúzneho poškodenia vrstvy fotoreceptorov konzistentného s AZOOR (1). U iných pacientov zapadajúcich do spektra punctate inner choroidopathy (PIC) alebo multifokálnej chorioiditídy (multifocal choroiditis - MCH) sa môže vyvinúť závažné postihnutie vonkajších vrstiev sietnice – opäť konzistentné s AZOOR (14). Existuje teda viacero typov AZOOR ako klinickej jednotky: typ 1 – bez prítomnosti iných white spot syndrómov a typ 2 – začínajúci ako iný white spot syndróm. Minimum pacientov nevykazuje žiadne klinické abnormality sietnice, iba poruchu fotoreceptorov – typ 3.

Náhlu stratu zraku pri AZOOR je v rámci diferenciálnej diagnostiky potrebné odlišiť od neuropatií zrakového nervu, vrátane retrobulbárnej neuritídy (12), čomu napomôže nález fokálneho chýbania fotoreceptorov. Dystrofické ochorenia sietnice sú zväčša bilaterálne, symetrické a pomaly progresujú, čo ich bezpečne odliší od AZOOR. Pacienti s retinopatiou spojenou s nádorovým ochorením alebo melanómom (cancer associated retinopathy – CAR, melanoma associated retinopathy – MAR) môžu taktiež vykazovať známky poškodenia vonkajších vrstiev sietnice, dokonca s nálezom protilátok (5).

Na ochorenie neexistuje žiadna preukázaná liečba. Sú hlásené úspechy s kortikoidmi a imunosupresívnymi látkami (9). Taktiež boli skúšané antivírusové a antibakteriálne preparáty. Nedávno popísali Mahajan a Stone úspech u troch pacientov s podaním Valcykloviru (8). Pacienti boli však v skorom štádiu a klinický obraz nebol úplne typický pre AZOOR.

Naša pacientka vykazovala všetky príznaky typické pre akútnu fázu ochorenia - náhlu stratu zraku s fotopsiami, výpadkom zorného poľa, negatívny biomikroskopický nález a diskrétnu patológiu na fluoresceínovej angiografii. Patognomické bolo zreteľné chýbanie fotoreceptorov na OCT určené rozsahom tmavej mapovitej oblasti na SLO obraze. Nepresvedčivý nález na elektrofyziologickom vyšetrení si vysvetľujeme nezachytením akútnej fázy ochorenia, nakoľko pacientka mala v deň vyšetrenia prakticky plný vízus. Nasadená liečba bolusovými dávkami kortikoidov bola zameraná predovšetkým na možnú diagnózu retrobulbárnej neuritídy, ktorá však VEP vyšetrením potvrdená nebola. **Na základe uvedených skutočností pacientka zapadá do typu 3 AZOOR, avšak tak náhle zlepšenie zrakových funkcií, ako aj anatomická reštitúcia fotoreceptorov, sú v tejto skupine pacientov neobvyklé.**

LITERATURA

1. **Fine HF., Spaide RF., Ryan, EH., et al.:** Acute zonal occult outer retinopathy inpatients with multiple evanescent white dot syndrome. Arch Ophthalmol, 2009; 127(1): 66–70.
2. **Gass, JD.:** Acute zonal occult outer retinopathy. Donders Lecture: The Netherlands Ophthalmological Society, Maastricht, Holland, June 19, 1992. J Clin Neuroophthalmol, 1993; 13(2): 79–97.
3. **Gass, JD., Agarwal, A. Scott, IU.:** Acute zonal occult outer retinopathy: a long-term follow-up study. Am J Ophthalmol, 2002; 134(3): 329–339.
4. **Gass, JD.:** Are acute zonal occult outer retinopathy and the white spot syndromes (AZOOR complex) specific autoimmune diseases? Am J Ophthalmol, 2003; 135(3): 380–1.
5. **Heckenlively, JR., Ferreyra, HA.:** Autoimmune retinopathy: a review and summary. Semin Immunopathol, 2008; 30(2): 127–34.
6. **Jacobson, SG., Morales, DS., Sun, XK.,**

- et al.:** Pattern of retinal dysfunction in acute zonal occult outer retinopathy. *Ophthalmology*, 1995; 102(8): 1187–1198.
17. **Jampol, LM., Becker, KG.:** White spot syndromes of the retina: a hypothesis based on the common genetic hypothesis of autoimmune/inflammatory disease. *Am J Ophthalmol*, 2003; 135(3): 376–379.
18. **Mahajan, VB., Stone, EM.:** Patients with an acute zonal occult outer retinopathy-like illness rapidly improve with valacyclovir treatment. *Am J Ophthalmol*, 2010; 150(4): 511–8.
19. **McCollum, CJ., Kimble, JA.:** Peripillary subretinal neovascularization associated with multiple evanescent white-dot syndrome. *Arch Ophthalmol*, 1992;110(1): 13–4.
20. **Mkrtchyan, M. et al:** Outer retinal structure in patients with acute zonal occult outer retinopathy. *Am J Ophthalmol*, 2012 Apr;153(4):757-68, 768.e1.
21. **Reichenbach, A., Bringmann, A.:** Müller cells in the healthy and diseased retina. New York: Springer, 2010.
22. **Říhová, E. et al.:** *Uveitidy*, Praha, Grada Publishing, 2009, 66 s.
23. **Spaide, RF.:** Collateral damage in acute zonal occult outer retinopathy. *Am J Ophthalmol*, 2004; 138(5): 887–9.
24. **Zweifel, SA., Kim, E., Bailey Freund, K.:** Simultaneous presentation of multifocal choroiditis and acute zonal occult outer retinopathy in one eye. *Br J Ophthalmol*, 2011; 95(2): 288–97.