

VÝSKYT ENDOFTALMITIDY PO APLIKACI INTRAVITREÁLNÍCH PREPARÁTŮ NA OFTALMOLOGICKÉ KLINICE FNKV S OHLEDEM NA RŮZNÉ PROFYLAKTICKÉ ANTIBIOTICKÉ REŽIMY

Straňák Z., Veith M., Studený P., Penčák M.

Oftalmologická klinika, Fakultní nemocnice Královské Vinohrady, Praha, přednosta kliniky prof. MUDr. Pavel Kuchynka, CSc.

SOUHRN

Cíl: Porovnání výskytu endoftalmitidy na Oftalmologické klinice FNKV po aplikaci intravitreálních preparátů s ohledem na různé profylaktické antibiotické režimy

Metodika: Retrospektivní zhodnocení frekvence endoftalmitidy po aplikaci intravitreálních preparátů u pacientů Oftalmologické kliniky FNKV v letech 2005–2013. Zvlášť byla hodnocena frekvence při standardní antibiotické profylaxi – Ofloxacin Floxal nebo Levofloxacin Oftaquix pětkrát denně, 3 dny před a 3 dny po aplikaci (období let 2005–2011) a při redukované antibiotické profylaxi – Moxifloxacin těsně před zákrokem (období 2012–2013), kdy byl používán k prevenci zánětlivých změn Vigamox gtt. během přípravy oka na naší klinice.

Výsledky: V letech 2005–2013 jsme aplikovali 5 005 injekcí. Celkem byly zaznamenány tři případy endoftalmitidy. Ve všech případech byla provedena pars plana vitrektomie s odběrem vzorku ke kultivačnímu a mikrobiologickému rozboru. V období let 2005–2011 bylo aplikováno 2 651 inj. s dvěma případy endoftalmitidy (0,075 %, 1:1 325, oba případy kultivačně negativní). V období let 2012–2013 jsme aplikovali 2 355 inj. s jedním případem endoftalmitidy (0,042 %, 1:2 355, kultivačně pozitivní).

Závěr: dle našich zkušeností redukovaný profylaktický antibiotický (ATB) režim nevede k nárůstu incidence endoftalmitidy s porovnáním s plným profylaktickým ATB režimem.

Klíčová slova: intravitreální aplikace, antibiotika, endoftalmitida, profylaxe

SUMMARY:

The Incidence of Endophthalmitis after the Application of Intravitreal Injections in FNKV with Regard to Various Prophylactic Antibiotic Regimens

Aim: Comparing the incidence of endophthalmitis at the Ophthalmologic clinic of FNKV after the application of intravitreal injections with regard to various prophylactic antibiotic regimens.

Methodics: Comparing the number of endophthalmitis cases during the period of 2005–2011, when the intravitreal applications were secured by full antibiotic prophylaxis (Floxal)/Oftaquix gtt. 5x3 days before the application and 3 days after the application with the years of 2012–2013, when Vigamox gtt. was used during the preparation of the eye before surgery to prevent inflammatory changes.

Results: In the years of 2005–2013, 5005 injections were applied. In total we recorded three cases of endophthalmitis. In all cases, a pars plana vitrectomy with sample collection for culture and microbiological analysis was performed. During the years of 2005–2011, 2 651 injections were applied with two cases of endophthalmitis (0,075%, 1:1 325, both cases culture-negative). During the years of 2012–2013, 2 355 injections were applied with one case of endophthalmitis (0,042 %, 1:2 355, culture-positive).

Conclusion: According to our experience, limited prophylactic antibiotic regimen does not increase the incidence of endophthalmitis in comparison with full prophylactic antibiotic regimen.

Key words: intravitreal injections, antibiotic, endophthalmitis, prophylactic

Čes. a slov. Oftal., 70, 2014, No. 5, p. 184–188

✉ Do redakce doručeno dne 9. 7. 2014

✍ Do tisku přijato dne 9. 9. 2014

MUDr. Zbyněk Straňák
Oftalmologická klinika FN KV
110 34 Praha 10
email: zbynekstranak@seznam.cz

ÚVOD

V posledních několika letech dochází k výraznému nárůstu intravitreálních apli-

kací, především v souvislosti s širokým užíváním anti-VEGF (vaskular endothelial growth factor) preparátů. Hlavní indikací k jejich užití je vlhká forma věkem podmíněné makulární degenerace (VPMD), nověji makulární edém komplikující uzávěr

sítnicové žíly a diabetický makulární edém. Menší skupinu představují jiné diagnózy jako například neovaskulární glaukomy, makulární edémy jiné etiologie, neovaskulární choroidální membrána jiného původu než VPMD apod. Mezi další látky apliko-

vané do sklivcového prostoru jsou v České republice užívány také kortikosteroidy (ve formě roztoku triamcinolonacetoniid (TMC) a ve formě depotní – dexamethasone (Ozurdex)), a to zejména k léčbě makulárních edémů.

Protože počet těchto zákroků stále stoupá, je nutné počítat s některými relativně vzácnými, ale přesto pro další prognózu oka velmi závažnými komplikacemi. Jednou s nejzávažnějších a nejobávanějších komplikací je bezesporu endoftalmitida (29). Logickým opatřením ke snížení výskytu endoftalmitidy bylo užívání topické antibiotické (ATB) profylaxe před a po aplikaci intravitreálního preparátu. Původním standardním schématem bylo užívání ATB kapek pětkrát tři dny před a tři dny po aplikaci. Přestože tato profylaxe snižuje bakteriální růst (25), nebyla dosud publikována jednoznačná data na podporu použití této preventivní léčby s ohledem na snížení výskytu endoftalmitidy (3, 5, 32, 35). V pravděpodobně dosud největší publikované studii autorů Stroye a kol. (33) bylo analyzováno celkem 117 171 aplikací s celkovým počtem 44 suspektních endoftalmitid (0,038%, 1 případ na 2663 injekcí), z nichž bylo 17 kultivačně pozitivních (0,017 %, 1 z 5 765 injekcí). Při použití ATB (57 654 aplikací) se vyskytlo 28 případů susp. endoftalmitidy (0,049%, 1 z 2 059 aplikací). Bez použití ATB (34 900 aplikací) se vyskytlo 11 případů (0,032 %, 1 z 3 173 aplikací).

Naše práce analyzuje efekt plné a částečné ATB profylaxe s ohledem na výskyt endoftalmitidy po aplikaci intravitreálního preparátu na Oftalmologické klinice FNKV.

METODIKA

Jedná se o retrospektivní zhodnocení závažných zánětlivých komplikací po intravitreálních aplikacích na Oftalmologické klinice FNKV. Do analyzovaného souboru byli zařazeni všichni pacienti, kteří v letech 2005–2013 podstoupili aplikaci interavitreálních preparátů 30Ga jehlou – Lucentis, Avastin, TriamHEXAL, Macugen.

Výskyt endoftalmitidy byl porovnáván u dvou skupin pacientů. U první skupiny pacientů byla užívána topická ATB Ofloxacin (FloXal) nebo Levofloxacin (Oftraquix) ve standardním režimu dle Souhrnu údajů o léku (SPC) pro Lucentis pětkrát denně 3 dny před a 3 dny po aplikaci. Ve druhé hodnocené skupině byl aplikován Moxifloxacin (Vigamox) třikrát během předoperační přípravy – poprvé 30 minut před aplikací, podruhé 20 minut před aplikací a naposledy bezprostředně před aplikací. Moxifloxacin byl zvolen pro dobrou penetraci do komorové tekutiny a nadstandardně vysokou koncentraci v komorové tekutině již 20 minut po prvním kapání – koncentrace je vyšší než minimální inhibiční koncentrace nejčastějších patogenů způsobujících endoftalmitidu (21, 16, 13, 18). Další důvod pro užití moxifloxacinu je potenciační účinek s jodovaným povidonem a nízká rezistence mikrobiální flóry (34).

TECHNIKA APLIKACE

V letech 2005–2012 byly všechny aplikace prováděny na operačním sále, od

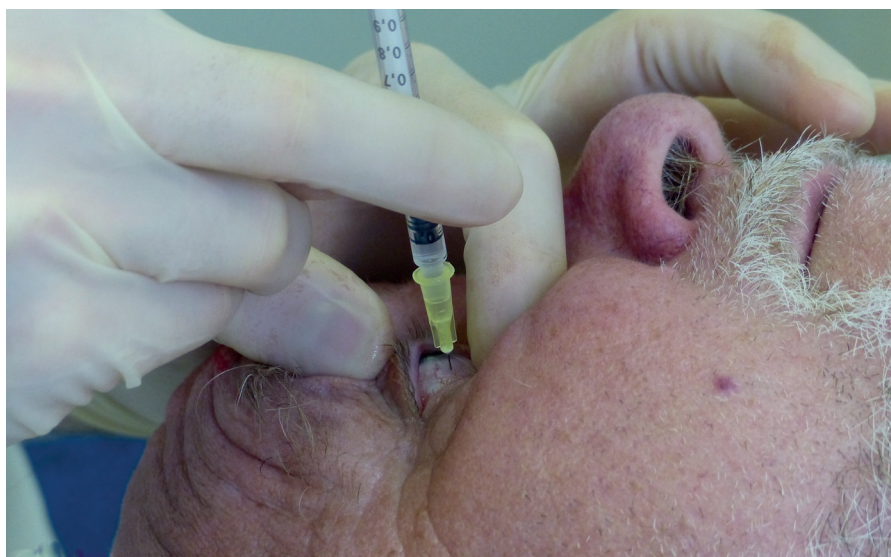roku 2013 probíhají zákroky primárně na aplikačním sálu v ambulantním traktu kliniky. V prvním sledovaném období aplikovalo injekce celkem deset lékařů, v druhém období aplikovalo celkem lékařů pět. Každý pacient byl před zákrokem vyšetřen a předán sestře k předoperační přípravě. Topická anestezie byla navozena pomocí Benoxi kapek. Po uložení na operační lůžko bylo oko a jeho okolí řádně dezinfikováno 5% povidon jodidem (Betadine 5%), který se nechal působit minimálně 90 sekund. Sterilní rouška a rozvěrač byly užívány individuálně dle zvyklostí aplikujícího lékaře, všichni aplikující lékaři používali sterilní rukavice, ústenku a čepici. Při omezeném profylaktickém režimu byla před samotnou aplikací sestrou aplikována do této oblasti poslední kapka povidon jodidu. Po označení místa vpichu ve vzdálenosti 3,5 mm či 4,0 mm od limbu v dolním temporálním kvadrantu lékař aplikoval léčivo standardním způsobem pomocí 30Ga jehly (obr. 1). Všechny aplikace byly provedeny bez použití operačního mikroskopu. Po aplikaci byla oftalmoskopicky zkontrolována perfuze zrakového nervu.

Za endoftalmitidu jsme považovali všechny stavy s těžkým nitroočním zánětlivým procesem, který vyžadoval chirurgické řešení (tzn. provedení pars plana vitrektomie či aplikace ATB preparátů do sklivcového prostoru). Diagnózu vždy stanovil zkušený vitreoretinální lékař. Do obrazu endoftalmitidy po aplikaci intravitreálního preparátu řadíme především zhoršení zrakové ostrosti, bolest a vitritidu. Specifická bývá také vysoká rychlost těchto změn. Zánětlivé projevy v přední komoře jsou přítomny spíše později a hypopyon nemusí být přítomno, jak tomu bývá u endoftalmitid, například po operaci katarakty.

Podmínkou pro zařazení pacienta do souboru byla intravitreální aplikace v krátkém časovém období před projevem onemocnění. Tito pacienti podstoupili jako terapeutický zákrok pars plana vitrektomii s odebráním vzorku sklivce na mikrobiologický a histologický rozbor a poté byla do sklivcového prostoru aplikována ATB.

VÝSLEDKY

V prvním období (roky 2005–2011) – při ATB profylaxi dle SPC jsme aplikovali celkem 2651 injekcí (1087 x Macugen, 1092 x Lucentis, 101 x TMC, 371 x Avastin) (tab. 1). V tomto období byly evidovány dva případy endoftalmitidy (oba po



Obr. 1 Technika intravitreální aplikace

Tab. 1 očet aplikací jednotlivých preparátů v letech 2005–2012.

	2005-2008	2009	2010	2011	2012	2013
Macugen	409	294	251	133	79	76
Lucentis	0	241	285	566	714	936
TMC	0	33	28	40	86	48
Avastin	0	0	231	140	174	241
Ozurdex	0	0	0	0	4	17
Eylea	0	0	0	0	0	1
	409	568	795	879	1057	1319

aplikaci preparátu Lucentis). V obou případech aplikoval preparát lékař na operačním sále, v obou případech byla provedena pars plana vitrektomie s kultivačně negativním mikrobiologickým výsledkem. Výskyt endoftalmitidy s plným profylaktickým režimem byl na naší klinice 2:2 615, tzn. 0,075 %.

V druhém sledovaném období (roky 2012–2013), v podmínkách redukované ATB profylaxe jsme aplikovali celkem 2 355 injekcí (155 x Macugen, 1650 x Lucentis, 134 x TMC, 415 x Avastin, 1x Eylea), (tab. 1, graf 1). V roce 2012 pro-

bíhaly aplikace na operačním sále (1 053 injekcí), v roce 2013 byly intravitreální injekce podávány na aplikačním sálku v ambulantním traktu kliniky (1 302 injekcí). V tomto období byl zaznamenán jeden případ endoftalmitidy (po injekci preparátu Macugen). Aplikace byla provedena na operačním sále. I v tomto případě byla provedena pars plana vitrektomie, tentokrát s kultivačně pozitivním nálezem (*Staphylococcus koaguláza* negativní). Výskyt endoftalmitidy s omezeným ATB režimem v tomto období byl 1:23 55, tzn. 0,042 %.

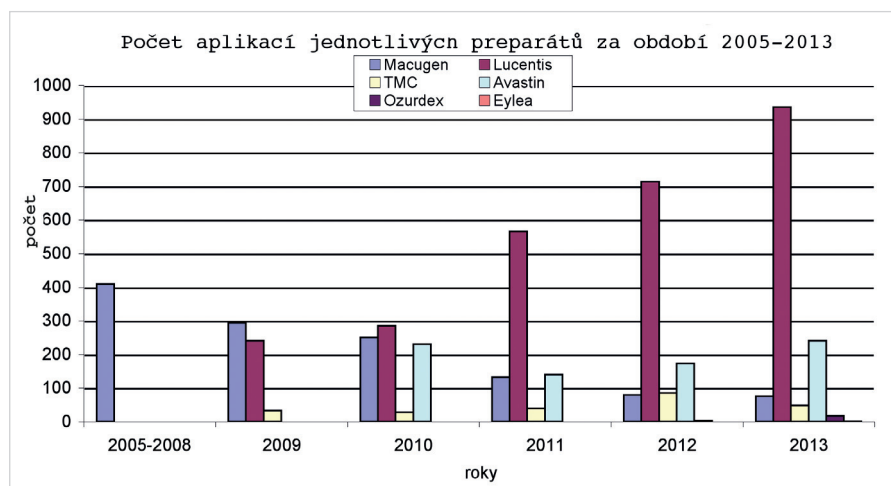
DISKUSE

Endoftalmitida je dnes jistě jednou z nejbávanějších komplikací po aplikaci intravitreálních preparátů a její průběh má naprosto zásadní význam pro další osud oka.

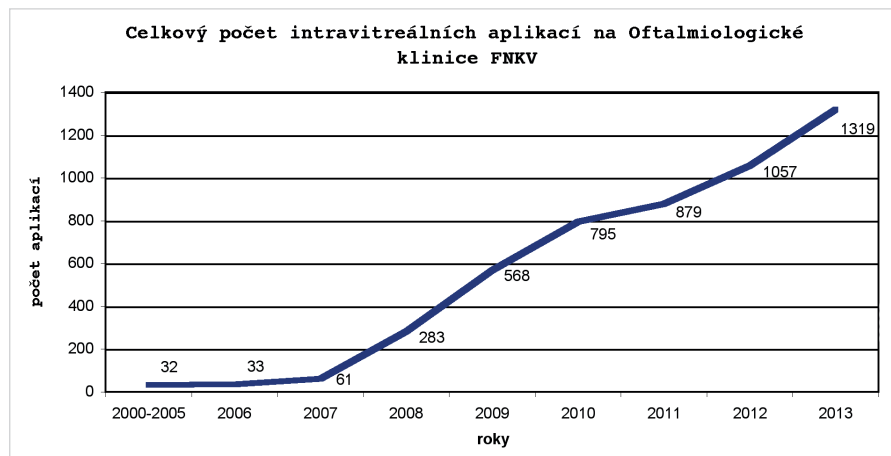
Riziko endoftalmitidy po aplikaci intravitreálních preparátů se poměrně liší v různých publikovaných pracích od 0,018 % do 1,4 % (6, 12, 26, 30, 24, 20, 17, 11, 9, 8, 15, 4, 2, 1, 28). Například ve velkých prospektivních studiích „The Minimally Classic/Occult Trial of the Anti-VEGF Antibody Ranibizumab in the Treatment of Neovascular AMD (MARINA)“ (27) a „Anti-VEGF Antibody for the Treatment of Predominantly Classic Choroidal Neovascularization in AMD (ANCHOR)“ (7) bylo riziko endoftalmitidy 0,05%. Velký význam na stanovení frekvence endoftalmitidy v jednotlivých studiích má samotná definice endoftalmitidy jednotlivými autory. Ve výše zmíněných studiích MARINA a ANCHOR bylo dále celkem 24 pacientů s projevy středně těžkého nitroočního zánětu, kteří nebyli do tohoto souboru zahrnuti, ale dle zvyklostí pracoviště byla většina z nich při průkazu vitritidy aplikována do sklivcového prostoru ATB. Pokud bychom tyto pacienty zařadili do skupiny pacientů s endoftalmitidou, pak by frekvence endoftalmitidy u studie MARINA byla 0,22 % a u studie ANCHOR 0,18 %, což je téměř čtyřnásobně větší riziko, než bylo publikováno.

Poslední roky se v souvislosti s širokým užíváním ATB často hovoří o exponenciálním nárůstu mikrobiologické resistance ve všech odvětvích medicíny, často s fatálními důsledky, zvláště pro jinak celkově oslabené pacienty. Největší vinu na tomto stavu má nepochybně zbytečné nadužívání ATB a k této situaci jistě přispívá i oční lékařství. Ve výše zmíněných dvouletých studiích ANCHOR a MARINA, kde pacienti aplikovali každý měsíc před kontrolou ATB kapky, bylo z našeho pohledu nadužívání ATB veliké. Pokud bychom toto schéma dodržovali i v běžné praxi, obzvláště v režimu pro re nata (P.R.N.), pak by každý pacient kapal minimálně 36 dní (3 dny x 12 měsíců) v roce ATB. Toto nadužívání ATB kapek pak vede prokazatelně ke zvýšení resistance mikrobiologické flory spojivky (23), se všemi potencionálně negativními následky.

V době, kdy nadále stoupají počty pacientů léčených pro onemocnění sítnice (graf 2) a tím i počty aplikací látek do sklivce, je smysluplné zabývat se efektivitou preventivních opatření vůči endoftalmitidě jako nejzávažnější mož-



Graf 1



Graf 2

né komplikaci této léčby. Na různých pracovištích po celém světě se dnes setkáváme s diametrálně odlišným přístupem k aplikacím procedur. Na jedné straně jsou pracoviště, kde se injikuje na operačním sále, pacient je převlečen do operačního oblečení, má čepici, aplikací místo je sterilně zarouškováno, oko přelepeno sterilní fólií, operátor používá čepici, roušku a sterilní empír, sterilní rukavice jsou samozřejmostí a aplikace se provádí s použitím povidonu jodidu a několikadenní profylaktickou antibiotickou přípravou. Na druhé straně jsou pracoviště (zejména v zahraničí), kde aplikace probíhá ihned po indikaci na aplikačním křesle v ambulanci, často bez sterilních rukavic a jiné speciální přípravy, ev. aplikuje injekci sestra (22). Obě tyto situace mají své výhody, ať už z hlediska bezpečnosti v prvním případě nebo z hlediska včasnosti zahájení terapie v případě druhém; a své nevýhody především ve finančním, logistickém a materiálním zabezpečení v prvním případě, nebo riziku infekčních komplikací v případě druhém.

Mnoho oftalmologů dnes považuje za jediný zásadní krok v prevenci endoftalmitidy užití jodovaného povidonu ke sterilizaci okolí oka a jeho povrchu (31, 26). Dle autorů Friedman a kol. (10) je čas potřebný pro signifikantní a dostačující redukci bakteriální flory 30 sekund. Dalším poznatkem bylo, že nasazení rozvěrače nemá při užití jodovaného povidonu na 30 sekund vliv na množství bakteriální flory ve spojivkové vaku. Práce autorů Chen E LM a kol. (14) prokázala, že většina mikroorganismů způsobující endoftalmitidu jsou komenzálové orální sliznice, a proto by se personál i pacient měli během aplikace vyhnout mluvení, eventuálně kašlání, a jako prevenci rizika kontaminace užívat po celou dobu aplikace ústenku.

Kolektiv autorů Lam, Waheeb (19) dále srovnával různé profylaktické antibiotické režimy. Výsledek byl nejpříznivější ve skupině pacientů, kteří neužívali ATB vůbec. Při užití ATB profylaxe v den aplikace byl výskyt endoftalmitidy nejvyšší – 0,083 % ve srovnání s 0,061 % při pětidenní profylaxi a 0,037 % bez ATB profylaxe.

ZÁVĚR

Přihlédneme-li k faktu, že existují práce (3, 5, 32, 35, 19), které vyvrací význam ATB profylaxe před aplikací intravitreálního preparátu, je nutné se ptát, zda touto profylaxi pacienty spíše nepoškozujeme.

Ačkoli se udává, že k statisticky významnému srovnání různých režimů při porovnávání výskytu endoftalmitidy po aplikaci intravitreálních preparátů lze dospět až při více jak 100 000 aplikací, dle našich zkušeností lze usuzovat, že zvýšený profylaktický ATB režim nesnižuje výskyt endoftalmitidy po aplikaci intravitreálních preparátů, což souhlasí s výsledky velkých zahraničních studií.

Na naší klinice bylo vzhledem k výše zmíněným pracím a našim vlastním zkušenostem od 1. 1. 2014 od veškeré ATB terapie před i po aplikaci intravitreálního preparátu jehlou 30Ga upuštěno a nadále důsledně dbáme pouze na pečlivou dezinfekci operačního pole, dodržování režimových opatření a manipulaci s jehlou.

LITERATURA

1. **Antoszyk AN, Tuomi L, Chung CY, Singh A.:** Ranibizumab combined with verteporfin photodynamic therapy in neovascular age-related macular degeneration (FOCUS): year 2 results. *Am J Ophthalmol*, 2008; 145: 862–874.
2. **Artunay O, Yuzbasioglu E, Rasier R, et al.:** Incidence and management of acute endophthalmitis after intravitreal bevacizumab (Avastin) injection. *Eye (Lond)*, 2009; 23: 2187–2193.
3. **Bhatt SS, Stepien KE, Joshi K.:** Prophylactic antibiotic use after intravitreal injections: effect on endophthalmitis rate. *Retina*, 2011; 31: 2032–6.
4. **Bhavsar AR, Google JM Jr, Stockdale CR, et al.:** Risk of endophthalmitis after intravitreal drug injection when topical antibiotics are not required: the diabetic retinopathy clinical research network laser-ranibizumab-triamcinolone clinical trials. *Arch Ophthalmol*, 2009; 127: 1581–1583.
5. **Bhavsar AR, Ip MS, Glassman AR, et al.:** DRCRnet and the SCORE Study Groups. The risk of endophthalmitis following intravitreal triamcinolone injections in the DRCRnet and SCORE clinical trials. *Am J Ophthalmol*, 2007; 144: 454–6.
6. **Brown DM, Kaiser PK, Michels M, et al.:** Ranibizumab versus verteporfin for neovascular age-related macular degeneration. *N Engl J Med*, 2006; 355: 1432–1444.
7. **Brown DM, Michels M, Kaider PK, et al.:** ANCHOR Study group. Ranibizumab versus verteporfin photodynamic therapy for neovascular age-related macular degeneration: two-year results of the ANCHOR study. *Ophthalmology*, 2009; 116: 57–65.
8. **Diago T, McCannl CA, Bakri SJ, et al.:** Infectious endophthalmitis after intravitreal injection of antiangiogenic agents. *Retina*, 2009; 29: 601–605.
9. **Fintak DR, Shan GK, Blinder KJ et al.:** Incidence of endophthalmitis related to intravitreal injection of bevacizumab and ranibizumab. *Retina*, 2008; 28: 1395–1399.
10. **Friedman DA, Mason JO, Emond T, McGwin G Jr.:** Povidone-iodine contact time and lid speculum use during intravitreal injection. *Retina*, 2013 May; 33(5): 975–81.
11. **Gragoudas ES, Adamis AP, Cunningham ET Jr, et al.** Pegaptanib for neovascular age-related macular degeneration. *N Engl J Med*, 2004; 351: 2805–2816.
12. **Heier JS, Antoszyk AN, Pavan PR, et al.:** Ranibizumab for treatment of neovascular age-related macular degeneration: a phase I/II multicenter, controlled multidose study. *Ophthalmology* 2012; 113: 633–642.
13. **Holland EJ, Lane S, Kim T, et al.:** Human cornea and aqueous humor concentration of moxifloxacin and gatifloxacin following topical ocular dosing with Vigamox solution or Zimar. *Invest Ophthalmol Vis Sci*, 2006; 47: E-Abstract 3577.
14. **Chen E LM, Cox J, Brown DM.:** Meta-analysis of endophthalmitis after intravitreal injections of anti-VEGF agents: causative organism and possible preventiv strategies. Paper presented at: American Society of Retina Specialist Annual Meeting, September 1, 2010, Vancouver, Canada.
15. **Cheung CS, Wong AW, Lui A, et al.:** Incidence of endophthalmitis and use of antibiotic prophylaxis after intravitreal injections. *Ophthalmology*, 2012; 119: 1609–1614.
16. **Kim DH, Stark WJ, O´Braien TP, et al.:** Ocular penetration of moxifloxacin 0,5% nad gatifloxacin 0,3% ophthalmic solutions into the aqueous humor following topical administration prior to routine cataract. *Curr Med Res Opin*. 2005;21(1):93-94. kim Dh, et al. IOVS 2005“46”ARVO E-Abstract 4890.
17. **Klein KS, Walsh MK, Hassan TS, et al.** Endophthalmitis after anti-VEGF injections. *Ophthalmology*, 2009; 116: 1225 el.
18. **Kowalski RP, et al.:** An ophthalmologist´s guide to understating antibiotic susceptibility and minimum inhibitory concentration data. *Ophthalmology*, 2005;112: 1987–1991.
19. **Lam, Waheeb:** World Ophthalmology Congress (WOC) 2012: Abstract FP-RET-FR 122 (8) and FP-RET-FR 122 (4). Presented February 17, 2012.
20. **Mason JO III, White MF, Feist RM, et al.:** Incidence of acute onset endophthalmitis following intravitreal bevacizumab (Avastin) injection. *Retina*, 2008; 28: 564–567.
21. **Mather R, Karenchak LM, Romanowski EG, Kowalski RP.:** Fourth generation fluoroquinolones: new weapons in the arsenal of ophthalmic antibiotics. *Am J Ophthalmol*, 2002; 133: 463–466.

22. **Michelotti MM, Abugreen S, Kelly SP, Morarji J, Myerscough D, Boddie T, Haughton A, Nixon N, Mason B, Sioras E.**: Transformational change: nurses substituting for ophthalmologists for intravitreal injections – a quality-improvement report. *Clin Ophthalmol*, 2014 Apr 15; 8: 755–61.
23. **Milder E, Vander J, Shah C, Garg S.**: Changes in antibiotic resistance patterns of conjunctival flora due to repeated use of topical antibiotics after intravitreal injection. *Ophthalmology*, 2012 Jul; 119(7): 1420–4.
24. **Moshfeghi AA, Rosenfeld PJ, Flynn HW, Jr, et. al.**: Endophthalmitis after intravitreal anti-vascular endothelial growth factor antagonist: a six-year experience at a university referral center. *Retina* 2011; 31: 662–668.
25. **Moss JM, Sanislo SR, Ta CN.**: A prospective randomized evaluation of topical gatifloxacin on conjunctival flora in patients undergoing intravitreal injections. *Ophthalmology*, 2009; 116: 1498–501.
26. **Pilli S, Kotsolis A, Spaide RF, et. al.**: Endophthalmitis associated with intravitreal anti-vascular endothelial growth factor therapy injections in an office setting. *Am J Ophthalmol*, 2008;145: 879–882.
27. **Rosenfeld PJ, Brown DM, Heier JS, et al.**: ANCHOR Study Group. Ranibizumab for neovascular age-related macular degeneration. *N Engl J Med*, 2006; 355: 1419–31.
28. **Rosenfeld PJ, Brown DM, Heier JS, et. al.**: Ranibizumab for neovascular age-related macular degeneration. *N Engl J Med*, 2006; 355: 1419–1431.
29. **Shah CP, Garg SJ, Vander JF, et al.**: Post-Injection Endophthalmitis (PIE) Study Team. Outcomes and risk factors associated with endophthalmitis after intravitreal injection of anti-vascular endothelial growth factor agents. *Ophthalmology*, 2011; 118: 2028–34.
30. **Shan CP, Garg SJ, Vander JF, et al.**: Outcomes and risk factors associated with endophthalmitis after intravitreal injections of anti-vascular endothelial growth factor agent. *Ophthalmology*, 2011; 118: 2028–2034.
31. **Speaker MG, Menikoff JA.**: Prophylaxis of Endophthalmitis with topical providine-iodine. *Ophthalmology*, 1991; 98: 1769–75.
32. **Steinle NC, Chappelov AV, Singh RP.**: Avoidance of Endophthalmitis after Intravitreal Injections. *Retinal Physician*, 2009.
33. **Storey P, Dollin M., Pitcher J, et al.**: The Role of Topical Antibiotic Prophylaxis to Prevent Endophthalmitis after Intravitreal Injection. *Ophthalmology*, 2014; 121: 283–289.
34. **Studnička J., Beránek J., Ryšková L., Rencová E., Hejsek L., Rozsival P.**: Hodnocení bakteriální kolonizace spojivkového vaku pacientů léčených intravitreálními injekcemi ranibizumabu, *Čes a slov Oftal*, 2012; 68: 51–55.
35. **Tabandeh H., Boscia F, Sborgia A, et al.**: Endophthalmitis Associated with Intravitreal Injections. *Retina*, 2014; 34: 18–23.