

OČNÍ OBTÍŽE JAKO PRVNÍ ZNÁMKA DEKOMPENZOVANÉ ARTERIÁLNÍ HYPERTENZE

Stepanov A., Studnička J., Hejsek L., Jirásková N., Rozsival P.

Oční klinika, Fakultní nemocnice, Hradec Králové, přednosta prof. MUDr. Pavel Rozsival, CSc., FEBO

✉ Do redakce doručeno dne 1. 7. 2014

📄 Do tisku přijato dne 9. 9. 2014

MUDr. Alexandr Stepanov
Fakultní nemocnice Hradec Králové
Sokolská 581
500 05 Hradec Králové
e-mail: stepanov.doctor@gmail.com

SOUHRN

Arteriální hypertenze představuje závažný zdravotní problém. Dekompensace krevního tlaku může být také zdrojem četných očních komplikací. Referujeme tři kasuistická sdělení případů mužů s dekompenzovaným krevním tlakem a změnami na očním pozadí. Při úspěšné kompenzaci krevního tlaku se objektivně zlepšil nálezný obraz na očním pozadí i zrak.

Klíčová slova: arteriální hypertenze, hypertonická angiopatie, retinopatie, neuropatie

SUMMARY

Ocular Disturbances as First Sign of Decompensated Arterial Hypertension

Arterial hypertension is a serious health problem. Decompensation of blood pressure may cause many ocular complications. We present three case reports of men with decompensated blood pressure and associated ocular complications. Successful compensation of blood pressure leads to objective improvement of fundus changes and vision.

Key words: arterial hypertension, hypertonic angiopathy, retinopathy, neuropathy

Čes. a slov. Oftal., 70, 2014, No. 5, p. 190–194

ÚVOD

Za arteriální hypertenzi označujeme opakované zvýšení krevního tlaku (TK) > 140/90 mm Hg naměřené minimálně při dvou různých návštěvách [21]. Arteriální hypertenze svou vysokou prevalencí v dospělé populaci představuje závažný zdravotní problém. V západních průmyslových zemích žije přibližně každý druhý dospělý s krevním tlakem vyšším než 140/90 mm Hg [12] a celkem hypertenze postihuje přibližně jednu miliardu lidí po celém světě [4, 20, 22]. Česká republika patří mezi země s vysokým výskytem tohoto onemocnění. U náhodně vybraného populačního vzorku ve věku 25–64 let byla zjištěna prevalence hypertenze 40 %, ve věku nad 65 let je hypertenzí postiženo minimálně 60 % populace [5].

Hypertenze se může chovat asymptoticky mnoho let předtím, než poškodí funkce orgánů, a její klinický průběh je většinou bez příznaků. Jenom při masivním vzestupu tlaku se objevují nespecifické potíže jako bolesti hlavy, závratě, epistaxe. Pokud není hypertenze včas diagnostikována, projeví se často až při vzniku komplikací, například změnami na očním pozadí.

Hypertonická retinopatie je stav charakterizovaný spektrem retinálních změn u pa-

ciéntů s vysokým systérovým arteriálním krevním tlakem [16]. Poprvé byla popsána Liebreichem v roce 1859 [11]. Údaje z různých světových studií ukazují, že známky hypertonické retinopatie jsou přítomné u 3–14 % dospělých jedinců ve věku ≥ 40 let [7, 8, 9, 15, 16, 18, 19, 20]. Vyšší incidence byla zjištěna u mužů [13]. Včasně rozpoznání hypertonické retinopatie je důležitým krokem při stratifikaci rizika u pacientů s hypertenzí [2, 3].

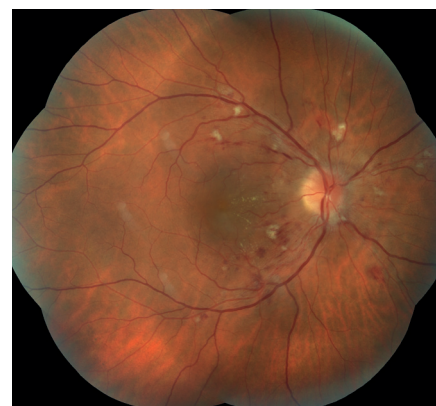Obvyklé rysy chronické hypertonické retinopatie jsou: zúžení arteriol, vatovitá ložiska, povrchová krvácení plaménkovitého tvaru, tvrdé exsudáty, makulární edém. V případě maligní hypertenze pozorujeme na očním pozadí i známky neuropatie a choroidopatie. Většina z těchto změn s časem mizí v případě kompenzace krevního tlaku [10].

KAZUISTIKA 1

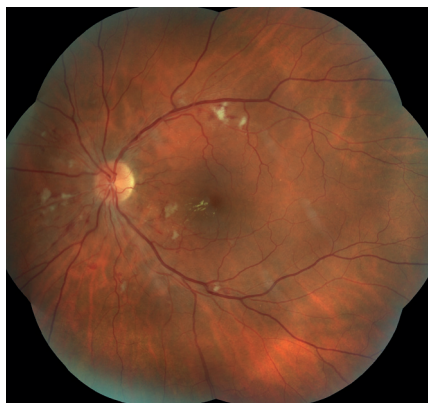Pacient, 39letý muž, byl vyšetřen na Oční klinice Fakultní nemocnice v Hradci Králové pro zhoršení vidění pravého oka. Z anamnézy vyplývá, že se doposud léčil s dyslipidemií, pravidelně užíval Simvacard 40 mg v dávce 1 tableta denně. Přibližně půl roku pozoroval bolesti hlavy, bez jiných průvodních obtíží. Jeho body mass

index byl 35,3. Předchozí oční anamnéza byla bez pozoruhodností. Oční obtíže pozoroval 14 dní, vnímal postupně se zvětšující černou skvrnu v centru zorného pole pravého oka. Vstupní nejlepší korigovaná zraková ostrost (NKZO) pravého oka byla 20/50. Zraková ostrost levého oka byla 20/32, korekce nelepšila. Při měření krevního tlaku byly zjištěny hodnoty 190/130 mm Hg.

Nález na předním segmentu oka byl oboustranně přiměřený věku. Na očním pozadí dominovala vatovitá ložiska, neostře ohraničené terče zrakového nervu a difúzní intraretinální hemoragie. Na cévách



Obr. 1 Pravé oko. Terče zrakového nervu neostře ohraničené. Vatovitá ložiska a difúzní intraretinální hemoragie. V centrální krajině náznak hvězdicovitých figur, edém makuly.



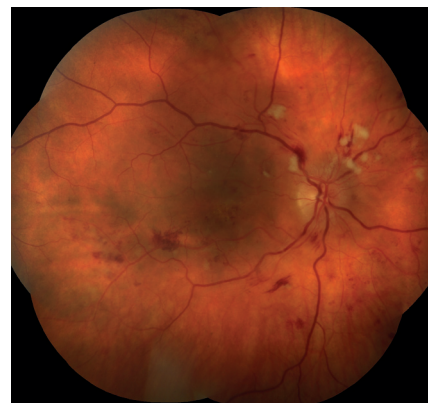Obr. 2 Obdobný nálezn na očním pozadí levého oka.

bylo zjištěno zúžení retinálních arteriál a jejich zvýšená tortuozita, pozitivní fenomény křížení. V centrální krajině oboustranně náznak hvězdicovité figury, tvrdé exsudáty, vpravo s otokem makuly (obr. 1, 2). Optická koherenční tomografie (OCT) (HD OCT Cirrus, Zeiss) centrální krajinu pravého oka ukázala nález volné tekutiny mezi neuroretinou a retinálním pigmentovým epitelem (RPE), edém neuroretiny, který pokračoval k papile (obr. 3).

Centrální retinální tloušťka (CRT) byla 569 μm . Na levém oku byl nález na OCT makuly přiměřený věku. Pacient byl odeslán k nastavení antihypertenzivní terapie na Interní kliniku Fakultní nemocnice Hradec Králové. Další sledování vývoje onemocnění nebylo možné, protože pacient se nedostavil na plánovanou kontrolu.

KAZUISTIKA 2

Pacient, 59letý muž, byl přijat k dovyšetření očního nálezu na Oční kliniku Fakultní nemocnice Hradec Králové pro zhoršení zraku obou očí. Celkově se doposud léčil s lupénkou, která byla posledních 20 let stabilní, a udával bolesti ramenních kloubů a krční páteře. Asi dva měsíce pozoroval horší vidění obou očí. Vstupní NKZO pravého oka byla 20/80, oka levého 20/100. V den přijetí byly při měření TK zjištěny hodnoty 210/120 mm Hg. Na předním segmentu oka byl oboustranně nález přiměřený věku. Při vyšetření očního pozadí jsme zjistili neostře ohraničené, překrvené terče zrakového nervu,

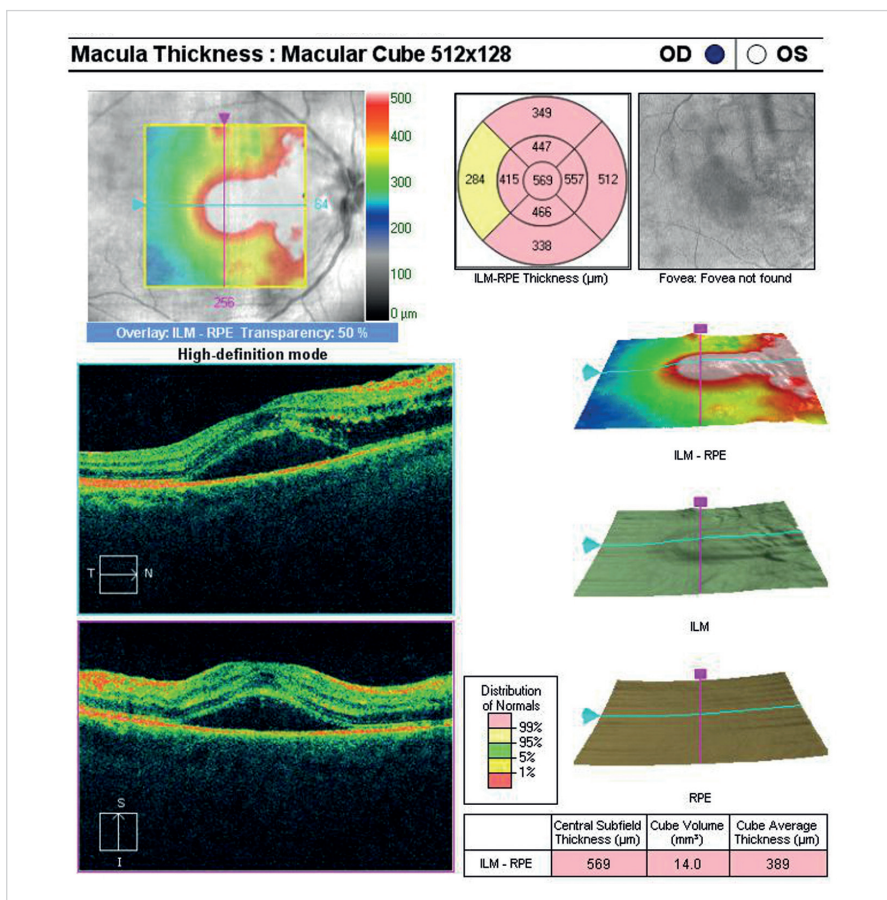


Obr. 4 Pravé oko. Výrazná hypertenzická retinopatie, stadium 3–4 dle Keitha.

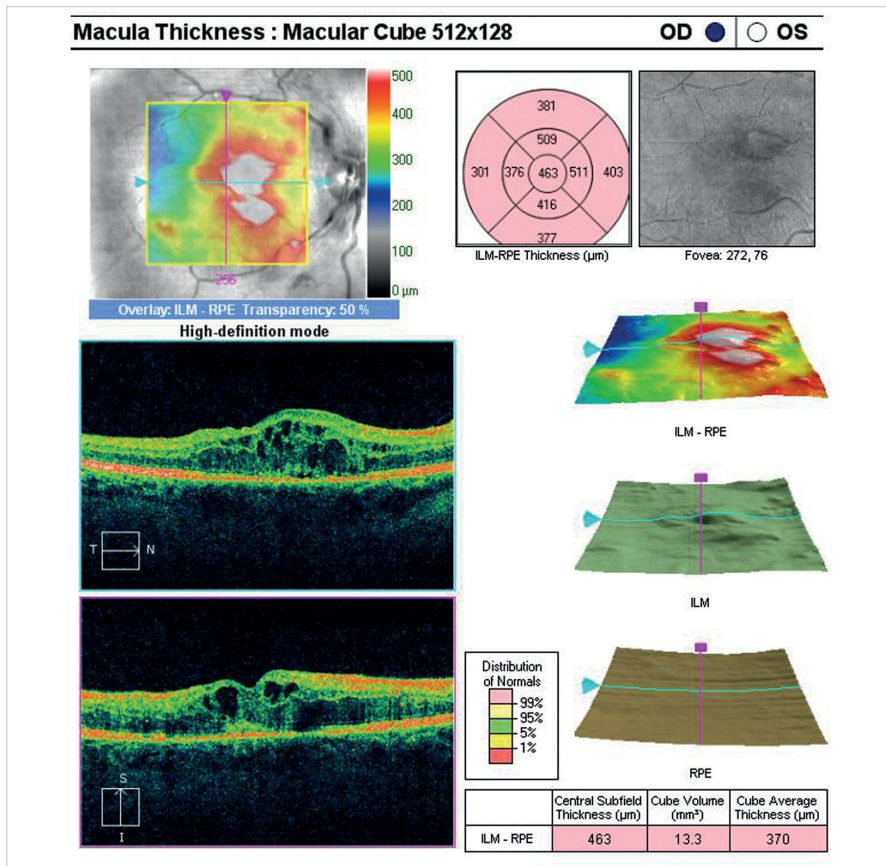
na které navazovalo několik vatovitých ložisek. Na obou očích byl patrný otok makuly, v periferii sítnice jsme pozorovali difúzní intraretinální hemoragie, zúžení retinálních arteriál a jejich zvýšenou tortuozitu, s pozitivními fenomény křížení (obr. 4). Optická koherenční tomografie centrální krajinu oboustranně ukázala cystický edém neuroretiny (obr. 5). Centrální retinální tloušťka (CRT) oka pravého byla 463 μm , oka levého 600 μm . Stav jsme uzavřeli jako hypertenzická neuroretinopatie s makulárním edémem bilaterálně. Pacient byl přeložen podle místa bydliště na Kardiologické oddělení Pardubické krajské nemocnice, k nastavení antihypertenzivní terapie. Při kontrolním vyšetření po měsíci od zahájení celkové léčby: Agen 5 mg (amlodipin) 0-0-1, Loradur (amilorid 5 mg a hydrochlorothiazid 50 mg) 1/2-0-0, Betaloc SR 200 mg (metoprolol) 1/2-0-0 byl krevní tlak kompenzován na hodnoty 130/85 mm Hg a pacient udával zlepšení zraku. NKZO pravého oka byla 20/63, oka levého 20/80. Na očním pozadí jsme zaznamenali regresi nálezu – v makule pravého oka téměř ustoupil edém a oboustranně se zmenšila velikost a rozsah intraretinálního krvácení (obr. 6). OCT nález centrální krajinu potvrdil ústup edému makuly (obr. 7).

KAZUISTIKA 3

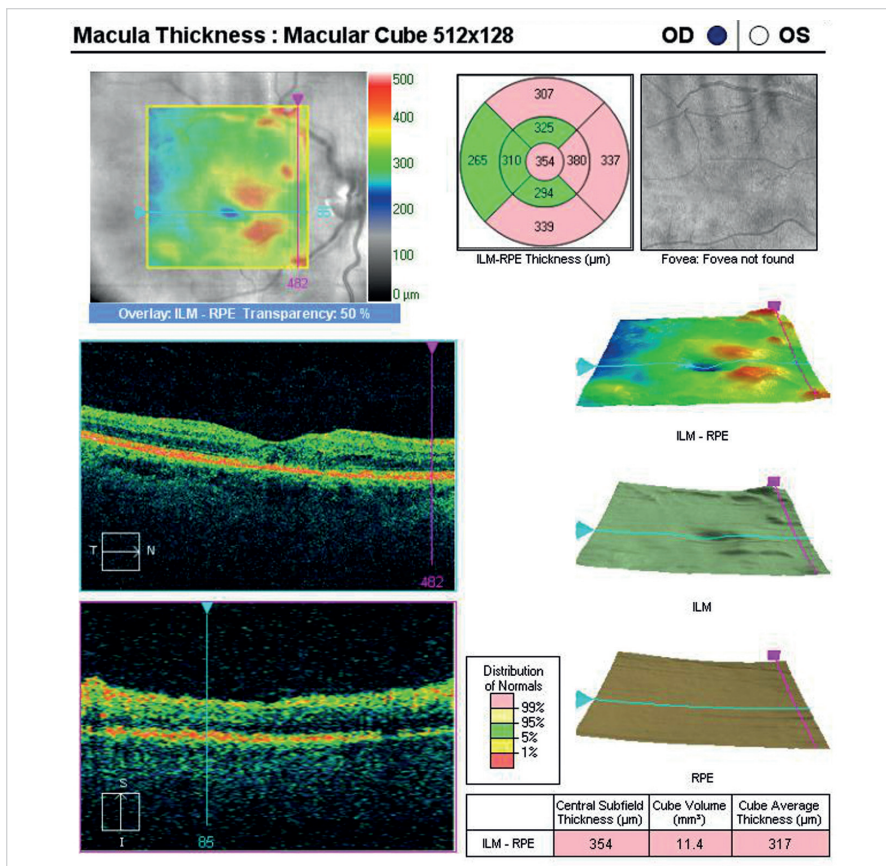
Pacient, 40letý muž, byl odeslán na Oční kliniku Fakultní nemocnice Hradec Králové k vyšetření očního pozadí po týdenní antihypertenzivní léčbě. Z anamnézy vyplynulo, že asi měsíc pozoroval obtíže při dýchání, suchý kašel a svírání na hrudi. Na Interní klinice Fakultní nemocnice Hradec Králové byl vyšetřen se závěrem: maligní hypertenze při hodnotách



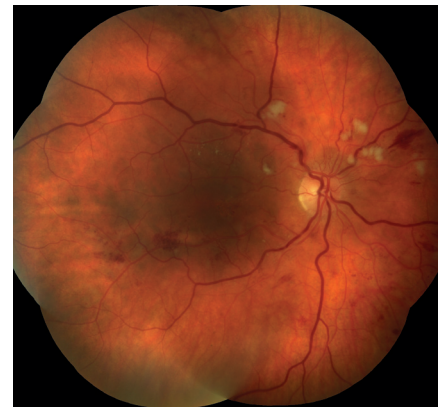Obr. 3 OCT centrální krajinu oka pravého. Nález volné tekutiny mezi neuroretinou a retinálním pigmentovým epitelem (RPE), edém neuroretiny, který pokračuje směrem k terči zrakového nervu.



Obr. 5 OCT centrální krajiny oka pravého. Cystický edém neuroretiny.

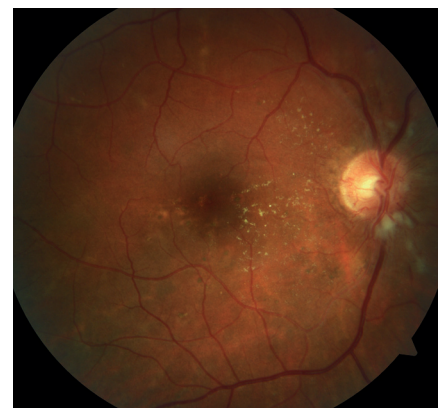

Obr. 7 OCT centrální krajiny oka pravého. Ústup edému neuroretiny, foveolární deprese vytvořena.

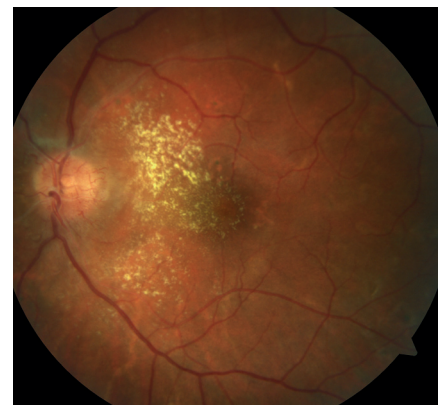


Obr. 6 Pravé oko. Regrese nálezu, téměř ustoupil edém v centrální krajíně, zmenšuje se velikost a rozsah intraretinálních hemoragií.

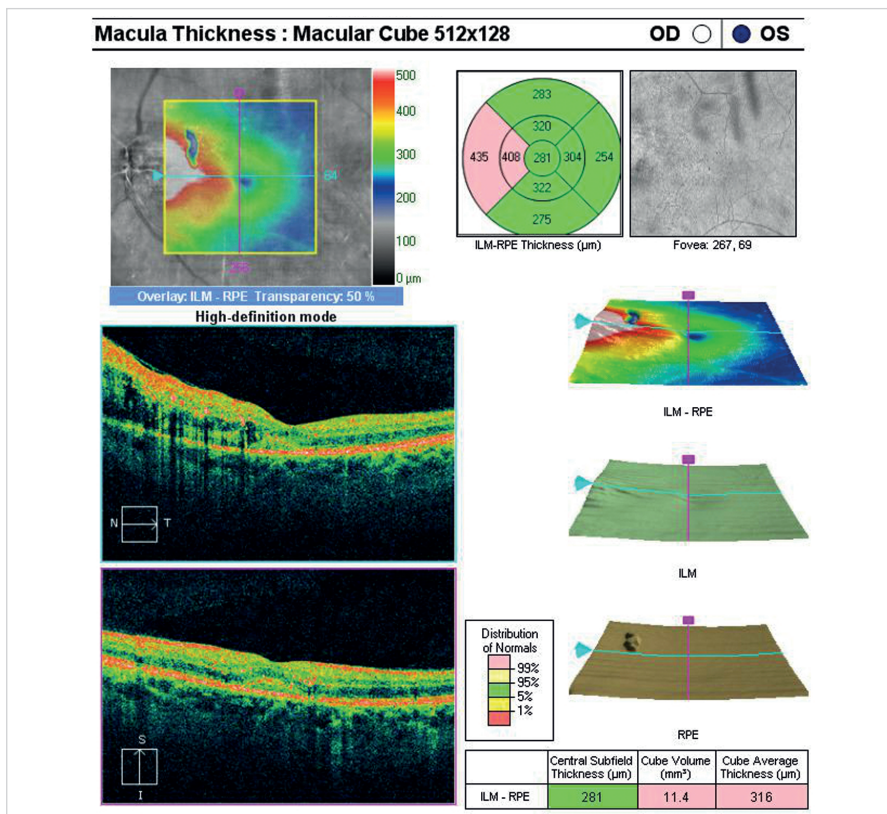
krvního tlaku 250/170 mm Hg. Rentgenové vyšetření hrudníku ukázalo zvětšení širé srdeční sítě, nález měštnání a výpotku v levé plicí. Pro výše uvedené obtíže byla nasazena následující léčba: Bisoprolol 2,5 mg 1-0-0, Verospiron 25 mg 1-0-0 (spironolacton), Cardilopin 10 mg 1-0-0 (amlodipin). Z očních obtíží pacient vnímal měsíc trvajících zhoršení zrakové ost-



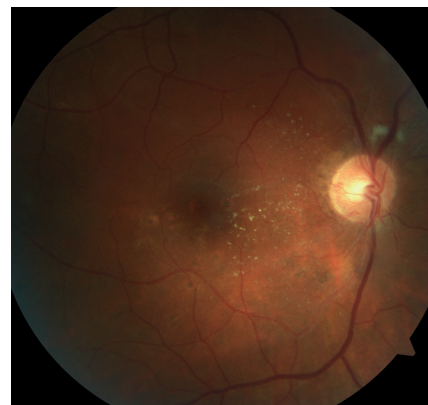Obr. 8 Pravé oko. Výrazná hypertenzická retinopatie, stadium 3 dle Keitha. Dominuje zvýraznění kapilární sítě na papile.



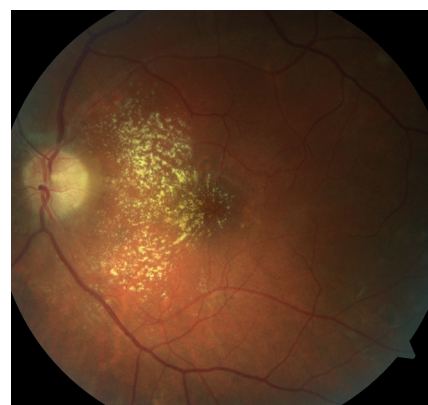
Obr. 9 Obdobný nálezu na očním pozadí levého oka s výraznější exudací v makule.



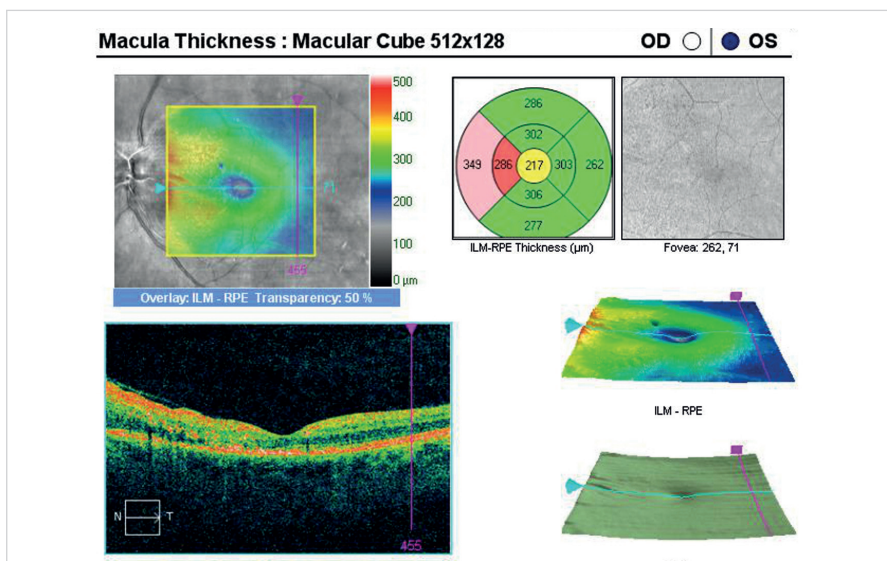
Obr. 10 OCT centrální krajiny oka levého. Edém neuroretiny, který pokračuje směrem k terči zrakového nervu.



Obr. 11 Pravé oko. Zlepšení stavu po kompenzaci krevního tlaku.



Obr. 12 Levé oko. Zlepšení stavu.



Obr. 13 OCT centrální krajiny oka levého. Ústup edému neuroretiny.

Tab. 1 Keitha Wagenere Barker klasifikace.

Stupeň 1	Mírné zúžení, skleróza a tortuozita arteriál
Stupeň 2	Střední až výrazné zúžení arteriál Vymizení oftalmoskopických reflexů Pozitivní fenomén křížení
Stupeň 3	Stenóza retinálních arteriál a fokální zúžení cév Otok sítnice Vatovitá ložiska Retinální hemoragie
Stupeň 4	Všechní rysy skupiny 3 a navíc edém papily zrakového nervu

rosti levého oka. Vstupní NKZO pravého oka byla 20/20, levého oka 20/40. Krevní tlak byl při našem vyšetření již kompenzován – 130/85 mm Hg. Nález na předním segmentu oka byl oboustranně přiměřený věku. Na očním pozadí dominovalo zvýraznění kapilární sítě na papilách a ojedinělá vatovitá ložiska peripapilárně. Na cévách jsme pozorovali výrazné sklerotické změny, arterie vzhledu stříbrného drátu, žíly široké s výraznými fenomény křížení. V centrální krajině byly patrné tvrdé exsudáty a stříkančovitě hemoragie (obr. 8, 9). Optická koherenční tomografie centrální krajiny oka levého ukázala edém neuroretiny, který směřoval od papily k makule (obr. 10). Na pravém oku byl nález na OCT centrální krajiny přiměřený věku. Při kontrolním vyšetření za měsíc se NKZO nezměnila, ale na očním pozadí je patrné zlepšení objektivního stavu. Kapilární síť na papilách nebyla již tak výrazná, oboustranně se zmenšila velikost a rozsah vatovitých ložisek a intraretinálního krvácení, ačkoliv tvrdé exsudáty ještě byly patrné. Krevní tlak byl při této kontrole kompenzován na hodnoty 125/80 mm

Hg. Na OCT levého oka pozorujeme ústup edému neuroretiny (obr. 13).

DISKUSE

Podle výše TK při prvním měření (bez medikace) rozlišujeme arteriální hypertenzi 1. stupně (mírnou hypertenzi) s hodnotami TK 140–159/90–99 mm Hg, hypertenzi 2. stupně (středně závažnou) s TK 160–179/100–109 mm Hg a hypertenzi 3. stupně (závažnou arteriální hypertenzi) s hodnotami TK > 180/110 mm Hg [12]. V našem případě jsme zaznamenali arteriální hypertenzi 3. stupně u všech pacientů.

Arteriální hypertenze může být zdrojem četných očních komplikací. Některé jsou zcela bezpříznakové a bývají zjiště-

ny náhodně při rutinním očním vyšetření, jiné způsobí mírnou nebo těžkou ztrátu zraku postiženého oka. První a nejrozšířenější klasifikace hypertenzních změn na očním pozadí je klasifikace dle Keitha [6] (tabulka 1). V námi uvedených případech jsme u všech pacientů zaznamenali těžké změny na očním pozadí oboustranně, dle Keitha stupeň 3–4.

S úspěšnou léčbou hypertenze mohou změny na sítnici a na terči zrakového nervu zcela ustoupit, arteriolární zúžení a fenomény křížení jsou však ireverzibilní [10]. I v našich případech číslo 2 a 3 se při plánované kontrole po kompenzaci krevního tlaku zlepšil zrak a byla částečná regrese patologických změn na očním pozadí.

Co se týká lokální oční léčby je v případě maligní hypertenze s výrazným edémem papil prokázána efektivita intravitreální injekce inhibitorů VEGF (Vascular en-

dothelial growth factor) [1]. U námi popsaných pacientů tato možnost nebyla zvolena vzhledem k absenci výrazného edému papil a ústupu patologických změn po kompenzaci arteriální hypertenze.

ZÁVĚR

V některých případech jsou oční potíže první známkou dekompenzované arteriální hypertenze. Léčba arteriální hypertenze vyžaduje dobrou spolupráci mezi oftalmologem a internistou. S úspěšnou léčbou hypertenze mohou změny na sítnici a na terči zrakového nervu zcela ustoupit. V námi uvedených případech po kompenzaci krevního tlaku došlo ke zlepšení zraku a objektivního nálezu na očním pozadí.

LITERATURA

1. **Abdelrahman, GS.:** Intravitreal bevacizumab in persistent retinopathy secondary to malignant hypertension. *Saudi J Ophthalmol*, 2013; 27: 25–29.
2. **Grosso, A., Veglio, F., Porta, M. et al.:** Hypertensive retinopathy revisited: some answers, more questions. *Br J Ophthalmol*, 2005; 89: 1646–1654.
3. **Chatterjee, S., Chattopadhyaya, S., Hope-Ross, M. et al.:** Hypertensive and the Eye: changing perspective. *J Hum Hypertens*, 2002; 16(10): 667–75.
4. **Chobanian, AV.:** Control of hypertension—an important national priority. *N Engl J Med*, 2001; 345: 534–535.
5. **Filipovský, J., Widimský, J., Ceral, J. et al.:** Diagnostické a léčebné postupy u arteriální hypertenze. Kapitoly z kardiologie, 2013.
6. **Keith, N., Wagener, HP., Banker, N.:** Some different types of essential hypertension. Their course and prognosis. *AMJ Med Sci*, 1939; 197: 332.
7. **Klein, R., Klein, BEK., Moss, SE.:** The relation of systemic hypertension to changes in the retinal vasculature. The Beaver Dam Eye Study. *Trans Am Ophthalmol*, 1997; 95: 329–350.
8. **Klein, R., Klein, BEK., Moss, SE. et al.:** Hypertension and retinopathy, arteriolar narrowing and arteriovenous nicking in a population. *Arch Ophthalmol*, 1994; 112: 92–98.
9. **Klein, R., Sharrett, AR., Klein, BEK et al.:** Are retinal arteriolar abnormalities related to atherosclerosis? The Atherosclerosis in Communities Study. *Arterioscler Thromb Vasc Biol*, 2000; 20: 1644–1650.
10. **Kumudini, S., Vikas, K., Priyadarshini, M. et al.:** Hypertensive retinopathy. *Clinical Queries Nephrology*, 2013; 2: 136–139.
11. **Liebreich, R.:** Ophthalmoscopic findings in Bright's disease. *Albrecht von Graefes Arch Ophthalmol*, 1859; 5: 265–268.
12. **Mancia, G., Fagard, R., Narkiewicz, K et al.:** ESH-ESC Guidelines 2007 Leitlinien der European Society of Hypertension. *J Hypertension*, 2007; 25: 1751–1762.
13. **Ojaimi, E., Nguyen, TT., Klein, R. et al.:** Retinopathy signs in people without diabetes. The multi-ethnic study of atherosclerosis. *Ophthalmology*, 2011; 118: 656–662.
14. **Sharp, PS., Chaturvedi, N., Wormald, R. et al.:** Hypertensive retinopathy in Afro-Caribbeans and Europeans. Prevalence and risk factor relationships. *Hypertension*, 1995; 25: 1322–1325.
15. **Stolk, RP., Vingerling, JR., de Jong, PT. et al.:** Retinopathy, glucose, and insulin in an elderly population. The Rotterdam Study. *Diabetes*, 1995; 44: 11–15.
16. **Walsh, JB.:** Hypertensive retinopathy: description, classification and prognosis. *Ophthalmology*, 1982; 89: 1127–1131.
17. **Wang, JJ., Mitchell, P., Leung, H. et al.:** Hypertensive retinal vessel wall signs in the general older population: the Blue Mountains Eye Study. *Hypertension*, 2003; 42: 534–541.
18. **Wong, TY., Klein, R., Sharret, AR. et al.:** The prevalence and risk factors of retinal microvascular abnormalities in older people. The Cardiovascular Health Study. *Ophthalmology*, 2003; 110: 658–666.
19. **Yu, T., Mitchell, P., Berry, G. et al.:** Retinopathy in older persons without diabetes and its relationship to hypertension. *Arch Ophthalmol*, 1998; 116: 83–89.
20. **Gorelick, PB.:** New horizons for stroke prevention PROGRESS and HOPE. *Lancet Neurology*, 2002; 1: 149–156.
21. **Karen, I., Widimský, J.:** Doporučené postupy pro praktické lékaře, Doporučení diagnostických a léčebných postupů u arteriální hypertenze., 2008, Společnost všeobecného lékařství, U Hranic 16, Praha 10.
22. **Wolf-Maier, K., Cooper, RS., Banegas, JR. et al.:** Hypertension prevalence and blood pressure levels in 6 European countries, Canada, and the United States. *JAMA*, 2003; 289: 2363–2369.