

OPERACE RHEGMATOGENNÍHO ODCHLÍPENÍ SÍTNICE ZEVNÍM POSTUPEM

Hejsek L., Dusová J., Stepanov A., Rozsival P.

Oční klinika, Fakultní nemocnice,
Hradec Králové
přednosta prof. MUDr. Pavel Rozsival,
CSc., FEBO

Souhrn

Rhegmatogenní odchlípení sítnice (amoce) je odloučení senzorní sítnice od pigmentového listu (RPE). Amoce je způsobena trhlinou v periférii sítnice a vitreoretinální (VR) trakcí, které umožní přístup tekutiny ze sklivce do tvořícího se subretinálního prostoru. Léčba symptomatické amoce je v současné době pouze chirurgická. Operační možnosti jsou extraokulární a intraokulární. Uvádíme retrospektivní zhodnocení souboru 17 očí u 17 nemocných s rhegmatogenním odchlípením sítnice, kteří byli operováni kryochirurgicky. Jednalo se o 9 mužů a 8 žen, věkového rozmezí 19–61 (medián 46) let. Sledovací doba je 1–13 měsíců (medián 7). Z možných typů zákroků zevním postupem byly použity pouze dva: radiální plombáž (v jednom případě dvojnásobná) a cerkláž. Vlastní čočku mělo 15 pacientů (88 %) a 2 byli po operaci katarakty s implantovanou arteficiální nitrooční čočkou. U 12 očí (71 %) se jednalo o kvadrantovou amoci (z toho jedenkrát s dvěma trhlínami), 2 oči měly abrys sítnice, jedenkrát se jednalo o amoci horní a jedenkrát dolní poloviny a 1 pacient měl amoci subtotální. V 9 (53 %) případech byl použit typ operace: kryokoagulace s radiální plombáží a v 8 případech kryokoagulace s cerkláží. Ve čtyřech případech jsme na konci operace injikovali do sklivcového prostoru plynovou tamponádu. Primární přiložení sítnice nastalo v 16 případech (94 %) a sítnice zůstala ležící u 14 očí (82,4 %) – ve 2 případech nastala reamoce (11,7 %). Předoperační nejlépe korigovaná zraková ostrost (BCVA) se pohybovala v rozmezí pohyb před okem až 20/20 (průměrný Snellenův ekvivalent 20/63) a pooperační BCVA byla 1/50–20/20 (průměr 20/50). Zlepšení BCVA bylo statisticky vyznané (Wilcoxon $p = 0,01$). Kryochirurgický postup na fakických očích považujeme za zlatý standard operačního řešení nekomplikovaných rhegmatogenních odchlípení sítnice. Jako hlavní příčinu eventuálního selhání této techniky vidíme přetrvávající trakci sklivce a proliferativní vitreoretinopatii (PVR).

Klíčová slova: odchlípení sítnice, amoce, zevní postup, plomba, cerkláž, kryochirurgie

Summary

Scleral Buckling for Rhegmatogenous Retinal Detachment

Rhegmatogenous retinal detachment (RRD) is the separation of the sensory retina from the pigment epithelium (RPE). RRD is caused by a retinal tear in the periphery and the vitreoretinal (VR) traction, which allows access of the vitreous fluid to the subretinal space. Treatment of symptomatic retinal detachment is currently surgical only. Surgical options are intraocular and extraocular. This is the retrospective evaluation of the group of 17 eyes of 17 patients with RRD, which were operated by scleral buckling. Patients were 9 men and 8 women, age range 19–61 (median 46) years. The observation period is 1–13 months (median 7). The possible types of external interventions procedure were used only two: the radial plombage (in one case double) and cerclage. 15 patients (88 %) were phakic, and 2 were pseudophakic. In 12 eyes (71 %) were the quadrant RRDs, 2 eyes had dialysis in periphery of the retina, 1x it was the top half and 1x bottom half, and 1 patient had a subtotal RRD. In 9 (53 %) cases were used type of operation cryocoagulation with radial buckle and in 8 cases cryocoagulation with the cerclage. In four cases, was injected the gas tamponade into the vitreous at the end of the surgery. Primary attaching the retina occurred in 16 cases (94 %) and the retina remained flat in 14 eyes (82.4 %), in 2 cases occurred re-detachment (11.7 %). Preoperative best corrected visual acuity (BCVA) ranged from hand movement to 20/20 (average Snellen equivalent 20/63) and postoperative BCVA was 1/50 - 20/20 (average 20/50). Improving BCVA was statistically significant (Wilcoxon $p=0.01$). We consider the cryosurgical procedure for phakic eyes as the gold standard of the surgical treatment of uncomplicated rhegmatogenous retinal detachment. The main reason for the eventual failure of this technique is persistent vitreous traction and proliferative vitreoretinopathy (PVR).

Key words: retina detachment, scleral buckling, radial buckle, cerclage

Čes. a slov. Oftal., 70, 2014, No. 1, p. 36–39

✉ Do redakce doručeno dne 22. 11. 2013

✍ Do tisku přijato dne 20. 3. 2014

MUDr. A. Stepanov
Oční klinika, Fakultní nemocnice
Hradec Králové
Sokolská 581
500 05 Hradec Králové
e-mail: stepanov.doctor@gmail.com

ÚVOD

Rhegmatogenní odchlípení sítnice (amoce) je odloučení senzorické sítnice od pigmentového listu (RPE). Každoročně postihne asi 1 z 10 tisíc obyvatel. V průběhu času postihuje i druhé oko si v 10 % případech. Amoce je způsobena trhlinou v periférii sítnice a vitreoretinální (VR) trakcí, které umožní přístup tekutiny ze sklivce do tvořícího se subretinálního prostoru. Za fyziologických okolností jsou zevní segmenty fotoreceptorů (OS) obaleny jemnými výběžky buněk RPE [1]. Tyto buňky aktivně fagocytují odlučující se terminální membránové disky fotoreceptorů. Opačným směrem saturují buňky RPE fotoreceptory nutritivními složkami. Fotoreceptory a jejich správná funkce jsou tedy zcela závislé na funkčním intimním kontaktu s RPE. Amoce navozuje významnou změnu biochemického složení na rozhraní OS a RPE a v nově vytvořeném prostoru. Vznikají tak iontové a metabolické disbalance, které vyvolávají molekulární i celulární změny obou vrstev [2]. V závislosti na závažnosti a době trvání amoce potom nastupují degenerativní změny fotoreceptorů i buněk RPE [3]. Včasné přiložení sítnice může vést k biochemické, funkční i anatomické restauraci stavu na rozhraní OS / RPE [4]. Na druhé straně ale vede odchlípení sítnice již od počáteční fáze také k těmto následkům: 1. částečná dediferenciace buněk RPE ve smyslu zmenšení a retrakce povrchových výběžků, 2. proliferace a migrace buněk RPE do subretinálního prostoru, 3. degenerace zevních segmentů

fotoreceptorů a jejich synaptických zakončení, 4. zánik variabilního počtu fotoreceptorů, 5. strukturální remodelace na úrovni druhého a třetího neuronu zrakové dráhy, 6. proliferace všech buněk glie sítnice, 7. hypertrofie Müllerových buněk sítnice s event. rozvojem fibrotizace [5, 6].

Léčba symptomatické amoce je v současné době pouze chirurgická. Operační možnosti jsou extraokulární a intraokulární. Mezi zevní techniky řadíme kryochirurgickou operaci a pneumatickou retinopexi. Nitrooční operace je synonymem pro pars plana vitrektomii (PPV).

Principem úspěšné operace amoce zevním postupem je dokonalá lokalizace primárních trhlin a jejich ošetření. Pro zvýšení jistoty při lokalizaci spoléháme na tato obecně platná pravidla: nejčastěji je primární trhlina lokalizována v horním zevním kvadrantu (až v 60 %), dále v horním nazálním (15 %) a dolním temporálním (15 %) kvadrantu. V cca 50 % případů je trhlina více jak jedna, většinou uložena do 3 hodinových čísel na obě strany od první trhliny. Subretinální tekutina má tendenci respektovat gravitační zákon a anatomické limity dané úponem sítnice na papile a v ora serrata. Proto lze pozici trhliny odhadovat i dle tvaru amoce: je-li primární trhlina lokalizována v některém z horních kvadrantů, subretinální tekutina se nejprve šíří dolů na stejné straně a až poté stoupá vzhůru na druhé straně, než je trhlina. Proto bývá trhlina na straně vyšší části amoce. Je-li amoce dolní poloviny plochá, bývá trhlina lokalizována v dolní polovině (subretinální tekutina „stoupá proti gravitaci“ pomalu). Prominující (bulózní) amoce dolní poloviny mírají naopak trhlinu lokalizovanou vysoko v horních kvadrantech (tekutina rychle zatéká dolů). Amoce horní poloviny mírají primární trhlinu blízko č. 12, a ta je blíže k té straně, kde dosahuje amoce níže.

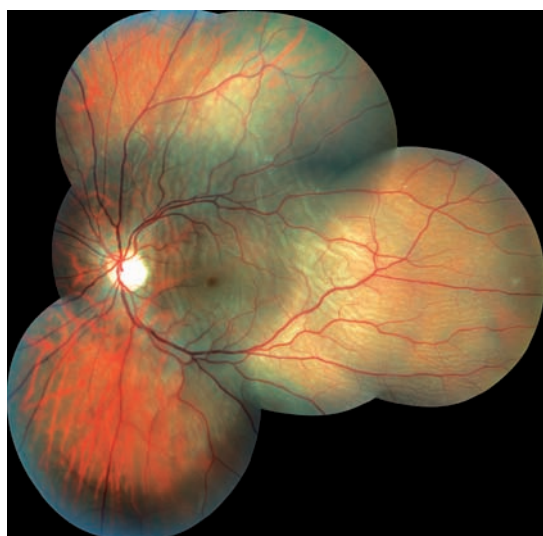
Technika operace amoce zevním postupem zahrnuje kryoretinopexi (eventuálně peroperační laserovou fotokoagulaci nepřímým oftalmoskopem) a našití episklerálního implantátu, který trvale indentuje skléru, čímž blokuje trhlinu a omezuje vitreoretinální trakci [7, 8]. Implantát můžeme ke sklěře přišít kolmo na limbus (radiální plomba), rovnoběžně s limbem (limbus-parallelní segmentová plombáž pro podélně rozměrnější patologie), nebo lze použít pásek umístěný po celém obvodu oka (cerkláž).

METODIKA

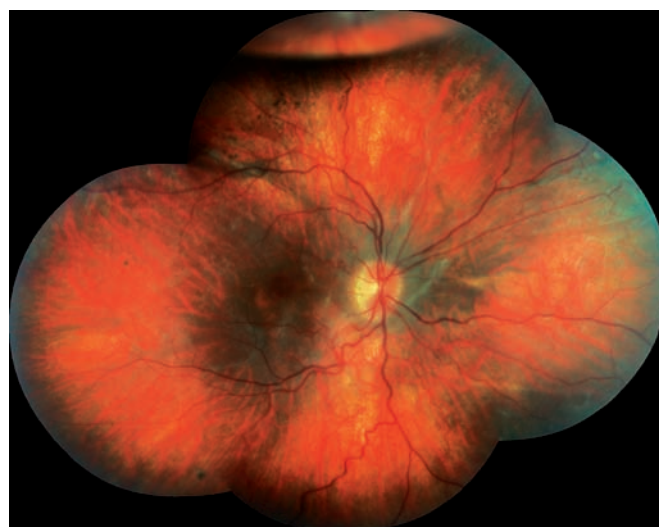
Uvádíme retrospektivní zhodnocení souboru 17 očí u 17 nemocných s rhegmatogenním odchlípením sítnice. Jednalo se o 9 mužů a 8 žen, věkového rozmezí 19–61 (medián 46) let. Sledovací doba je 1–13 měsíců (medián 7).

Nejlépe korigovaná zraková ostrost (BCVA) byla hodnocena na ETDRS tabulích. Nitrooční nález jsme hodnotili biomikroskopicky, nepřímým oftalmoskopem a detaily sledovali trojbokou Goldmanovou kontaktní čočkou.

Indicie k provedení operace amoce zevním postupem byly téměř ve všech případech obdobné: mladý pacient s čirou vlastní čočkou, nález lokální nefixované amoce, jasně patrná primární patologie, krát-



Obr. 1 Kvadrantová amoce zasahující centrální krajinu.



Obr. 2 Časný pooperační nález myopické pacientky, která podstoupila exodrenáž, našití cerkláže a nitrooční injekci plynu: v centrální krajíně je patrná atrofie RPE, kolem papily subretinální glie, nad makulou kříží horní arkádu stará demarkační linie, v horní periférii je patrný zbytek plynu.

ká doba trvání bez pokročilých projevů proliferativní vitreoretinopatie (PVR). Nezbytným předpokladem je náležité poučení pacienta o jeho nálezu a operačních možnostech, které vyúsťuje v souhlas s provedením výkonu.

Z možných typů zákroků zevním postupem byly použity pouze dva: radiální plombáž (v jednom případě dvojnásobná) a cerkláž. Pneumatická retinopexie a segmentová limbus-paralelní plombáž nebyly provedeny na žádném oku. Drenáž subretinální tekutiny jsme prováděli jehlou fixujícího stehu před našitím plomby, bez provedení předchozí sklerotomie.

Hodnoty BCVA získané na ETDRS tabuli (celočíslová čtecí metoda) byl převedeny do logaritmu minimálního úhlu rozlišení (logMAR) a poté statisticky hodnoceny ne-parametrickým Wilcoxonovým testem pro párová pozorování.

VÝSLEDKY

Předoperační nálezy byly následující: 15x fakický pacient (88 %) a 2x artefakický pacient; 12x (71 %) se jednalo o kvadrantovou amoci (jedna z toho s dvěma trhlinami), 2 oči měly abrys sítnice, 1x se jednalo o amoci horní a 1x dolní poloviny a 1 pacient měl amoci subtotální. Vesměs se tedy jednalo spíše o jednodušší, nekomplikované případy (obr. 1) a pokročilý nálezy u devatenáctileté vysoce myopické slečny byl výjimkou (obr. 2).

Dva pacienti byli operováni (na vlastní žádost) v celkové anestezii, ostatní (88 %) v nekomplikovaném retrobulbárním znecitlivění. V 9 případech (53 %) byl použit typ operace: kryokoagulace s radiální plombáží a v 8 případech kryokoagulace s cerkláží. Cerkláž nebyla našita standardně „na slepo“, ale také dle pečlivé peroperační lokalizace patologie v periférii, což vedlo v některých případech k excentrickému umístění cerklážního pásku. Tato technika je v podstatě částečně modifikovanou limbus-paralelní plombáží, která zajistí sérii trhlin, velkou trhlinu, nebo obrys sítnice. Ve dvou případech bylo nutné provést peroperační exodrenáž subretinální tekutiny z důvodu příliš vysokého odchlípení. Ve čtyřech případech jsme na konci operace injikovali do sklivcového prostoru plynovou tamponádu (viz tab. 1).

Předoperační BCVA se pohybovala v rozmezí pohyb před okem až 20/20 (průměrný Snellenův ekvivalent vypočítaný dle logMAR 20/63) a pooperační BCVA byla 1/50 – 20/20 (průměr dle logMAR 20/50). Zlepšení BCVA bylo statisticky významné ($p = 0,01$).

V průběhu sledovací doby jsme zaznamenali tyto čtyři (23,5 %) komplikace: 1x (5,8 %) nedošlo k přiložení sítnice a stav byl v odstupu 5 dní řešen technikou PPV (s plynovou tamponádou), 2x (11,7 %) vznikla reamoce a stav byl poté řešen cestou PPV (1x s plynovou tamponádou a 1x se silikonovou) a 1x se rozvinula epimakulární membrána (ERM) operovaná pomocí PPV (s plynovou tamponádou).

DISKUSE

Ve sledovací době 13 měsíců jsme provedli celkem 17 operací rheimatogenní amoce kryochirurgickým postupem. Ostatních rheimatogenních amocí, které byly ve stejnou dobu operovány cestou PPV, bylo 136 (88,8 % ze všech). Poměr použití expanzivního plynu a silikonové tamponády při primární PPV pro rheimatogenní amoci byl v inkriminované době téměř přesně 1 : 4.

Velmi dobré anatomické výsledky, kdy primární přiložení sítnice nastalo v 16 případech (94 %) a sítnice zůstala ležící u 14 očí (82,4 %), si vysvětlujeme správným výběrem vhodných kandidátů pro tento postup a pečlivou lokalizací primárních patologií. Z velké multicentrické studie Evropské vitreoretinální společnosti, zahrnující 4 179 nekomplikovaných amocí, vyplývá, že primární selhání zevního postupu je až 14,3 % pro fakické a 23,4 % pro artefakické oči. Z metaanalýzy dalších randomizovaných a kontrolovaných studií vidíme výhody zevního postupu (oproti PPV) u fakických očí, které mají lepší výslednou zrakovou ostrost, než oči po PPV. Hlavním důvodem poklesu BCVA po PPV je relativně častý rozvoj katarakty v pooperačním období [9].

Bylo také prokázáno, že operace zevním postupem je u fakických očí pro zdravotnické zařízení ekonomicky výhodnější (levnější), než PPV [10]. Hlavní finanční rozdíl byl ovšem v této americké studii tvořen odměnou chirurga (940 \$ za plombáž, 1 200 \$ za PPV) ...

Tab. 1 Seznam pacientů

číslo pac.	věk	BCVA před logMAR	BCVA po logMAR	tamponáda	čočka	amoce	typ operace
1	61	1,00	0,50	bez	artefakie	lokální amoce	kryo + plomba
2	56	0,10	0,00	50% SF6	fakie	lokální amoce	kryo + plomba
3	50	0,00	0,00	bez	fakie	lokální amoce	kryo + plomba
4	43	0,10	0,00	bez	fakie	lokální amoce	kryo + cerkláž
5	19	1,70	1,70	50% C3F8	fakie	subtotální amoce	exodrenáž, kryo + cerkláž
6	46	0,50	1,30	bez	fakie	lokální amoce	kryo + 2x plomba
7	60	0,10	0,00	bez	artefakie	lokální amoce	kryo + plomba
8	33	0,10	0,20	bez	fakie	lokální amoce	kryo + cerkláž
9	32	0,00	0,30	bez	fakie	lokální amoce	kryo + cerkláž
10	29	0,10	0,00	bez	fakie	dolní 1/2	kryo + cerkláž
11	30	0,10	0,00	bez	fakie	abrys	kryo + cerkláž
12	55	0,70	1,00	100% SF6	fakie	lokální amoce + schíza	exodrenáž, kryo + cerkláž
13	45	0,10	0,00	bez	fakie	abrys	kryo + cerkláž
14	42	1,70	0,40	bez	fakie	horní 1/2	kryo + plomba
15	60	2	1,00	bez	fakie	lokální amoce vč.centra	kryo + plomba
16	59	0,50	0,00	bez	fakie	lokální amoce	kryo + plomba
17	60	0,10	0,10	100% SF6	fakie	lokální amoce	exodrenáž, kryo + plomba

Výhody PPV oproti zevnímu postupu zahrnují: snadnější vizualizaci periferních patologií, odstranění sklivcových opacit a zejména odstranění vitreoretinální trakce, která se významně podílela na vzniku našich reamocí (v jednom případě vznikla nová trakční trhlina mezi dvěma plombami, u druhého pacienta byla při degenerativní myopii velmi pevně lnoucí zadní sklivcová membrána, vytvářející trvalou trakci za sítnici). Úspěšnost PPV po primárním zároku je 74 % a konečné anatomické přiložení lze očekávat pro 92 % očí [9, 11]. Naopak výhody lepší výsledné BCVA po PPV (na rozdíl od zevního postupu) platí

pro komplexní a komplikované amoce [12]. PPV je však také spojena s vyšším rizikem traumatu čočky, progresí katarakty [13] a častějšího rozvoje PVR [14]. Obvyklé komplikace kryochirurgického postupu jsou: dysfunkce okohybných svalů [15], ablace choroidey, anisotropie, pooperační bolestivost a extruze plomby. Nejčastější příčinou selhání zevního postupu je PVR [16].

Funkční výsledky BCVA hodnotíme s vědomím toho, že normální morfologie sítnice se ani po rychlém přiložení nemusí kompletně obnovit, jako uspokojivé. V některých případech se dokonce popisuje

je dlouhá doba měsíců až i roků, kdy se ještě může stav funkčně upravovat [17]. Zpracování obrazu sítnice nezávisí na pouhé obnově fotoreceptorů, ale hlavně na normalizaci elektrické funkce sítnice celku, která je dána individuální regenerační kapacitou této tkáně.

Na základě našich výsledků a literárních údajů nadále považujeme kryochirurgický postup na fakických očích za zlatý standard operačního řešení nekomplikovaných rhegmatogenních odchlípení sítnice. Jako hlavní příčinu eventuálního selhání této techniky vidíme přetrvávající trakci sklivce a PVR.

LITERATURA

1. **Steinberg, RH., Wood, I.:** The relationship of the retinal pigment epithelium to photoreceptor outer segments in the human retina, *The retinal pigment epithelium*, Cambridge: Harvard University press, 1979; 32–45.
2. **Fisher, SK., Anderson, DH.:** Cellular responses of the RPE to retinal detachment, *The retinal pigment epithelium*, Oxford: Oxford University press, 1998; 406–419.
3. **Lewis, GP., Erickson, PA., Guerin, CJ et al.:** Basic fibroblast growth factor: a potential regulator of proliferation and intermediate filament expression in the retina. *J Neurosci*, 1992; 12: 3968–3978.
4. **Lewis, GP., Sethi, CS., Charteris, DG et al.:** The ability of rapid retinal reattachment to stop or reverse the cellular and molecular events initiated by detachment., *Invest Ophthalmol Vis Sci*, 2002; 4: 2412–2420.
5. **Lewis, GP., Erickson, PA., Lewis, GP et al.:** Intraretinal proliferation induced by retinal detachment, *Invest Ophthalmol Vis Sci*, 1991; 32: 1739–1748.
6. **Rex, TS., Fariss, RN., Lewis, GP et al.:** A survey of molecular expression by photoreceptors after experimental retinal detachment. *Invest Ophthalmol Vis Sci*, 2002; 43: 1234–1247.
7. **Laqua, H., Macherer, R.:** Repair of adhesion mechanism of the cryotherapy lesion in experimental retinal detachment. *Am J Ophthalmol*, 1976; 81: 833–846.
8. **Schepens, CL.:** Retinal detachment and allied diseases. Philadelphia: WB Saunders, 1983.
9. **Chetan, S., Dean, P., Arghavan, A.:** Surgical management of Rhegmatogenous retinal Detachment: A meta-analysis of randomized controlled trials. *Ophthalmology*, 2013; 120: 1440–1447.
10. **Seider, M., Naseri, A., Stewart, JM.:** Cost comparison of scleral buckle versus vitrectomy for rhegmatogenous retina detachment repair. *Am J Ophthalmol*, 2013; 156(4): 661–666.
11. **Schmidt, JC., Rodrigues, EB., Hoerle, S. et al.:** Primary vitrectomy in complicated rhegmatogenous retinal detachment: a survey of 205 eyes. *Ophthalmologica*, 2003, 217: 387–392.
12. **Adelman, RA., Parnes, AJ., Sipperley, JO. et al.:** Strategy for the management of complex retinal detachments. *Ophthalmology*, 2013; 120(9): 1809–1813.
13. **Cheng, L., Azen, SP., El-Bradley, MH. et al.:** Duration of vitrectomy and postoperative cataract in the Vitrectomy for Macular Hole Study. *Am J Ophthalmol*, 2001; 132: 881–887.
14. **Afrashi, F., Erakgun, T., Akkin, C. et al.:** Conventional buckling surgery or primary vitrectomy with silicon oil tamponade in rhegmatogenous retinal detachment with multiple breaks. *Graefes Arch Clin Exp Ophthalmol*, 2004; 42: 295–300.
15. **Farr, AK., Guyton, DL.:** Strabismus after retinal detachment surgery. *Curr Opin Ophthalmol*, 2000; 11: 207–210.
16. **Soufi, G., Serrou, A., Idrissi, Alami, S., Zekraoui, Y., Benlahbib, M. et al.:** Risk factors for failure of scleral buckling in rhegmatogenous retinal detachment. *J Fr Ophtalmol*, 2013; 36(6): 537–542.
17. **Anderson, GH., Guerin, CJ., Erickson, PA. et al.:** Morphological recovery in the reattached retina. *Invest Ophthalmol Vis Sci*, 1986; 27: 168–183.