

STRATEGIE LÉČBY VROZENÉ NEPRŮCHODNOSTI SLZNÝCH CEST

I. ČÁST – KONZERVATIVNĚ INTERVENČNÍ POSTUP

Pokorná J., Brunnerová R., Krásný J.

Oční klinika FN Královské Vinohrady,
Praha
přednosta
prof. MUDr. P. Kuchynka, CSc.

Publikace vychází z podkladů atestační práce autorky z roku 2011

Souhrn

Autoři hodnotili úspěšnost kombinace konzervativní a intervenční terapie vrozené neprůchodnosti slzných cest v souboru 728 kojenců s postižením 1154 očí léčených na Oční klinice FNKV od května 2004 do ledna 2011. Jako základní diagnostický test pro rozhodnutí o léčebném postupu používali fluoresceinový test (FDDT). Samotná konzervativní terapie spočívající v hydrostatických masáží a aplikaci dezinfekčních kapek napomohla zprůchodnění slzných cest u 20 % léčených očí, většinou u pacientů ve věku do dvou měsíců. Nejvíce pacientů (980 postižených očí) přicházelo do dětské ambulance Oční kliniky kolem třetího měsíce věku (průměr 2,8 měsíce), od kdy byla indikována kombinace terapeutického průplachu se sondáží a následných hydrostatických masáží. Sondážní techniku autoři upravili na základě vlastních zkušeností, získaných při endonazálních intubacích slzných cest silikonovými kanyly. Ve fázi vstupu Bowmanovy sondy do slzného vaku byla sonda otočena pod úhlem 45 stupňů ke svislé ose nosu se současným natlačením sondy na hranu orbity. Sonda byla tímto postupem zavedena do středního nosního průduchu v oblasti processus uncinatus maxillae. Do ukončeného šestého měsíce věku sledovaných kojenců se kombinací konzervativního a intervenčního postupu podařilo zprůchodnit slzné cesty 1036 očí (90 %). Ze 118 očí se stenózou i po 6 měsíci věku se při výše uvedené konzervativní terapii do jednoho roku uvolnilo 96 slzných cest. U zbylých 22 očí (2 %) byla po 1 roce věku provedena intubace slzných cest silikonovou kanylou. Celková úspěšnost námi zvolené konzervativně intervenční strategie léčby vrozené neprůchodnosti slzných cest byla do jednoho roku života 98 %.

Klíčová slova: hydrostatická masáž, fluoresceinový odbarvovací test (FDDT), průplach slzných cest, sondáž slzných cest, vrozená neprůchodnost slzných cest

Summary

Treatment Strategy of the Lacrimal Drainage System Inborn Obstruction. Part One – Conservative and Intervention Procedures

The authors evaluated the successfulness of the conservative and intervention therapies combination in in-born lacrimal drainage system obstruction in a study group of 728 infants with 1154 eyes involved, treated at the Department of Ophthalmology, Faculty Hospital Královské Vinohrady (King's Vineyards), Charles University, Prague, Czech Republic, E.U., during the period May 2004 – January 2011. The Fluorescein Dye Dilution Test (FDDT) was used as the basic diagnostic test for the choice of the treatment procedure. The conservative therapy by itself, consisting of hydrostatic massages and application of germicide drops was helpful to canalize the lacrimal drainage system in 20 % of treated eyes, mostly in patients up to two months of age. The most of the patients (980 involved eyes), reached the Children outpatient's of the Department of Ophthalmology at the age of approximately three months (average, 2.8 months). Since this age, the combination of the therapeutic irrigation with the probing, followed by the hydrostatic massages was indicated. The authors modified the probing technique according to their own experience gained during the endonasal intubation of the lacrimal drainage system by means of silicone tubing. At the phase of Bowman's probe entering the nasolacrimal sac, the probe was turned under the angle of 45 degrees to the vertical axis of the nose with simultaneous pressuring the probe against the orbital margin. By this procedure, the probe was introduced into the medial nasal meatus in the region of maxillary uncinat process. Up to the end of the sixth month of age of the followed up infants, using the combination of conservative and intervention procedures, the lacrimal drainage system of 1036 eyes (90 %) was canalized. Out of 118 eyes with stenosis remaining even after 6 months of age, using the above-mentioned conservative therapy until the age of one year, 96 lacrimal drainage systems were further canalized. In the remaining 22 eyes (2 %) after the age of 1 year, the intubation of the lacrimal drainage system using the silicone tubing was performed. The total successfulness of our conservative intervention treatment strategy of lacrimal drainage system inborn obstruction up to the age of one year was 98 %.

Key words: hydrostatic massages, fluorescein dye dilution test (FDDT), lacrimal drainage system irrigation, lacrimal drainage system probing, lacrimal drainage system inborn obstruction

Čes. a slov. Oftal., 69, 2013, No. 6, p. 239–242

✉ Do redakce doručeno dne 28. 2. 2013

📄 Do tisku přijato dne 22. 1. 2014

MUDr. Jitka Pokorná
Oční klinika FN Královské Vinohrady,
Šrobárova 50
100 34 Praha 10
e-mail: jitkapok@seznam.cz

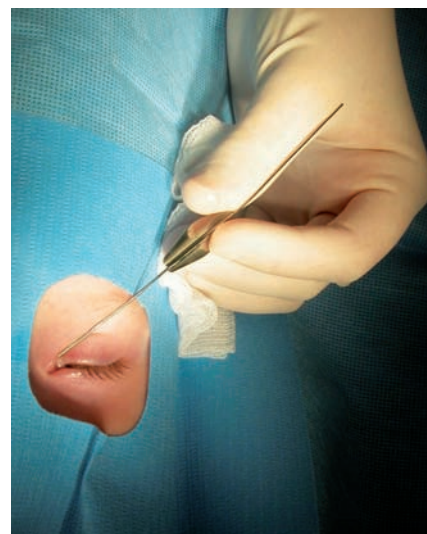
ÚVOD

Vývoj slzných cest je úzce spjat s růstem obličeje a nosu. Tvorba obličejových struktur začíná z mezenchymálních výběžků hlavové části embrya ve třetím týdnu nitroděložního vývoje [9, 10]. Luminizace epitelálního pruhu tvořícího základ budoucích slzných cest začíná kolem šestnáctého týdne a pokračuje i po narození. Kanalizace pravděpodobně vzniká na více místech slzných cest [23]. Nejkritičtější úsekem ve vývoji distální části slzných cest je oblast ústí slzovodu do dutiny nosní. Otevření slzovodu do dolního nosního průchodu je ovlivněno dvěma faktory. Postavením dolní skořepky vůči laterální stěně nosní a perforací membrány mezi slzovodem a dolním průduchem [8, 10]. Protože ontogenetický vývoj pokračuje i po narození, dojde ve většině případů k perforaci membrány v oblasti Hasnerovy řasy během prvních měsíců života. Spontánnímu zprůchodnění slzných cest napomáhá i postnatální růst lebky novorozence, a to především její maxilární části [15]. Přestože většina (70–60 %) novorozenců nemá při narození slznou cestu plně vyvinutou [8, 10], nemusí být v prvních třech měsících života přítomny žádné klinické příznaky neprůchodnosti. Epifora se objevuje až s nástupem reflexního slzení, tedy kolem druhého až čtvrtého měsíce věku. Pouze 30–40 % novorozenců má slznou cestu při narození absolutně průchodnou [8]. Četnost klinických projevů vrozené neprůchodnosti slzných cest u kojenců byla poprvé klinicky hodnocena nezávisle ve dvou studiích po 2. světové válce. Prvá uváděla 12 potvrzených neprůchodností z 200 sledovaných, tedy 6% incidenci [7] a druhá 14 postižených z 279 vyšetřených, nebo-li 5% incidenci [5]. Tyto procentuální hodnoty se běžně uvádějí i v dalších studiích, tak jako všichni citovaní autoři v našem regionu [3, 10, 11, 16, 21]. Podle některých amerických autorů se vyskytuje vrozená neprůchodnost slzných cest ve větším rozptýlu než u jedné dvaceti novorozenců [5, 7], a to od 1,75 % do 20 % novorozenců [24].

METODIKA

Do souboru byly zařazeny děti primárně ošetřené na Oční klinice FN Královské Vinohrady, které byly odeslány dětským lékařem nebo ambulancním oftalmologem bez předchozího intervenčního výkonu.

Vyloučení byli postižení s dakryocystitidou (pět nemocných) a se slznou píštělí (tři pacienti, z toho jedenkrát oboustranně). Po odebrání anamnézy byla diferenciativně diagnosticky zvažena možnost primární infekční konjunktivitidy. U novorozenců byla výtěrem na kultivaci a PCR (Polymerase Chain Reaction, metoda analýzy DNA) vyloučena možnost především gonokokové a chlamydiové infekce. Inspekci a palpaci byla hodnocena funkce a postavení víček k vyloučení entropia (žádný pacient), epiblfaronu (jeden pacient), ektropia (žádný pacient) nebo trichiázy (žádný pacient). Následně byl všem dětem proveden fluoresceinový test (Fluorescein Dye Disappearance Test – FDDT), vkápnutím jedné kapky 0,5% roztoku fluoresceinu do spojivkového vaku. Při patologickém FDDT (odtoková doba prodloužena nad 5 minut) byli rodiče řádně a opakovaně poučeni o správné technice hydrostatických masáží: „Deset pulsů zatlačení do zblednutí kůže v oblasti slzného vaku při kořeni nosu na postižené straně, a to pětkrát denně“. Do konce druhého měsíce věku byla indikována konzervativní terapie s dezinfekčními očními kapkami. Od počátku třetího měsíce do konce šestého měsíce věku následovala terapeutická sondáž a průplach. Pokud měl pacient pouze epiforu bez známek sekundárního zánětu, byla prováděna pouze konzervativní terapie, a to minimálně tři týdny. Při bakteriální infekci, pozitivním tlaku na vak (regurgitace hlenohnisavé sekrece do oční štěrbině při zatlačení na vak), byl proveden terapeutický průplach a sondáž. V souboru pacientů byla pro sondáž použita technika zavedená na našem pracovišti (obr. 1): „Bowmanova sonda zavedena horním slzným bodem do slzného vaku se stočí pod úhlem 45 stupňů ke svislé ose nosu se současným natlačením sondy na hranu orbity. Sonda zavedená tímto způsobem prochází do středního průduchu nosního 2–3 mm před inzercí střední skořepky v oblasti processus uncinatus maxillae – místo ztenčené nosní stěny“. Pro prevenci bakteriálního zánětu po sondáži byla vždy nasazena lokální antibiotická léčba, nejčastěji kolyria aminoglykosidů (tobramycin nebo kanamycin) a nosní kapky s oxymethazolinem pro dekongestivní účinek na nosní sliznici v kombinaci s bacitracinem a neomycinem. Rodičům bylo vždy doporučeno pokračovat v hydrostatických masážích. Maximálně byly indikovány tři sondáže do půl roku věku dítěte. Kontrola pacientů byla prováděna po dvou až třech týdnech. Z péče byli pacienti vyřazeni pokud byli minimálně měsíc bez klinických obtíží a s normálním FDDT.



Obr. 1 Sondáž slzných cest technikou otočení sondy o 45 st. ke svislé ose nosu a její natlačení na hranu očníce

SOUBOR

V období od května 2004 do ledna 2011 bylo na Oční klinice FN Královské Vinohrady vyšetřeno a léčeno 728 dětí s vrozenou neprůchodností slzných cest. Z toho 426 pacientů mělo obtíže oboustranně (36,92 %). Celkem bylo sledováno 1154 očí. V souboru bylo 379 chlapců (52 %) a 349 dívek (48 %), 554 pravých očí (48 %) a 600 levých očí (52 %). Průměrný věk, kdy se pacient dostal do naší péče, byl 2,8 měsíce, medián 3 měsíce, s rozmezím 21 dnů až 6 měsíců. Vyléčení pacienti byli vyřazeni z péče průměrně v 5,5 měsíci, medián 5 měsíců, s rozmezím 2 měsíce až 16 měsíců.

V podsouboru 184 očí (15,94 % z celkového počtu) kojenců, kteří přišli s obtížemi do dvou měsíců života, byla zvolena pouze konzervativní léčba hydrostatickými masážemi, které napomohly zprůchodnění 170 slzných cest (92,39 %). Ze zbývajících 14 očí (7,61 %) bylo následovně po druhém měsíci života 10 z nich zprůchodněno jednou sondáží, 3 oči dvěma sondážemi a jednou byly slznou cestou průchodné až po třetí sondáži. Žádné dítě z tohoto podsouboru nemělo potíže po půl roce věku. Ve věku od dvou do tří měsíců při prvním ošetření jsme zaznamenali zprůchodnění slzných cest pouze hydrostatickými masážemi v dalších 63 případech. Souhrnně ze souboru 1154 očí byla obnovena průchodnost slzných cest pouze za pomoci hydrostatických masáží u 233 očí (20,20 %). Samotným průplachem slzných

cest se podařilo odstranit neprůchodnost, způsobenou pravděpodobně hlenovou zátkou, ve 49 případech. Pokud byl průplach jednoznačně pozitivní a volný, bez regurgitace dolním slzným bodem, nebyla již sondáž prováděna. Celkově byla úspěšnost sondáže závislá na její četnosti (tab. 1), kdy úspěšnost klesala s počtem nutných výkonů na oku. Počet slzných cest zprůchodněných do konce šestého měsíce věku byl 1036, to je 89,77 % úspěšnost při autory zvolené konzervativně intervenční metodě léčby. V období mezi šestým a dvanáctým měsícem, po vyčerpání možností intervenční terapie, se dále spontánně zprůchodnilo ještě 96 ze 118 slzných cest (81,36 %) pouze při výše uvedené konzervativní terapii. U 22 očí 18 pacientů (čtyřikrát oboustranně), bylo po jednom roce věku pro trvající neprůchodnost nutno provést intubaci slzných cest monokanalikulárními silikonovými kanylami s funkčním výsledkem. Z celkového počtu 1154 léčených očí bylo do jednoho roku věku zprůchodněno 1132 slzných cest, to je 98,09 % úspěšnost kombinované terapie spojující hydrostatické masáže a terapeutické průplachy se sondážemi.

V souboru byla sledována úspěšnost první sondáže podle věku ošetření pacienta (tab. 2). V průběhu 3 měsíce věku vykazovala první sondáž 95 % účinnost (z 201 slzných cest bylo zprůchodněno 190) a v šestém měsíci byla jen 65 % (123 ze 189).

Nejčastější komplikací intervenční léčby bylo v 206 případech (21,02 %) krvácení z nosu, vždy bylo jen krátkodobé s minimální ztrátou krve. Krvácení ze slzných bodů byla druhá nejčastější komplikace, která se objevovala často současně s epistaxí. Příčinou krvácení bylo nejpravděpodobněji rozvolnění větších překážek v slzných cestách. Poranění slzných bodů při dilataci jsme zaznamenali ve 4 případech (0,41 %). K chybnému zavedení sondy mimo slznou cestu došlo ve 3 případech (0,31 %) a vždy se poranění zhojilo bez komplikací. Otok víček po průplachu mělo 15 očí (1,53 %), odezněl nejčastěji v řádu

hodin. U žádného pacienta se neobjevila dacryocystitida. Ve 3 případech si rodiče stěžovali na drobné hematomy v oblasti hlavy a trupu dítěte vzniklé pravděpodobně při znehýbnění. Nebyla zaznamenána žádná apnoická pauza či aspirace fyziologického roztoku používaného k průplachům během ošetření. Podle názoru autorů to bylo díky tomu, že sondáže byly indikovány až od dokončeného druhého měsíce života maximálně do šesti měsíců věku. Alergie na dezinfekční nebo antibiotické kapky byla raritním pozorováním s klinickým obrazem chemózy spojivky. Dva pacienti měli reakci na Ophthalmol Septonex gtt® a jedna pacientka na Tobrex gtt®, po jejich vysazení alergické projevy odezněly.

DISKUSE

Historie ošetření slzných cest se datuje od 18. století, kdy sondáže a systematicku proplachování zavedl Anel (1716) [2]. Metodiku hydrostatických masáží popsali nezávisle na sobě Kipp (1872) a Peters (1892) [4].

Názory na způsob léčby vrozené neprůchodnosti slzných cest jsou značně nejednotné z hlediska způsobu ošetření a jeho načasování [4]. Někteří autoři doporučují pouze konzervativní terapii spočívající v hydrostatických masážích [13, 14]. Například ve Velké Británii žádný oční lékař neprovádí sondáže do jednoho roku věku. Masáže slzných cest doporučuje rodičům 84 % britských oftalmologů. K první sondáži v celkové anestezii přistupují až u dětí starších dvanácti měsíců [20]. Intervence do jednoho měsíce věku, tedy ještě v novorozeneckém období, byla další možností, s výsledkem s 99,72% úspěšností [21], u závažných stavů za využití duté sondy, která umožňovala aplikaci léků přímo do slzného vaku [22]. Na našem pracovišti jsme používali kombinovaný přístup, vycházející z poznatků o postna-

tálním vývoji slzných cest. Do konce druhého měsíce věku jsme vyčkávali na spontánní zprůchodnění za pomoci hydrostatických masáží. Mezi třetím a šestým měsícem provádíme podle intenzity klinických obtíží průplachy a sondáže, a to maximálně třikrát. Poté opět vyčkáváme na konzervativní terapii do jednoho roku věku. Z 1154 očí se díky naší léčbě do jednoho roku věku podařilo zprůchodnit 1036 slzných cest, což je 98% úspěšnost námi zvolené strategie léčby.

Nedílnou standardní součástí diagnostického postupu u vrozených neprůchodností slzných cest je využití a správné hodnocení FDDT [26]. Po dobu vyšetření je nezbytné, aby dítě leželo na zádech bez možnosti natočení hlavy. Vyhodnocení se provádí po 5 minutách [10]. Tuto metodiku ve své podstatě (vlození tamponu do dolního nosního průduchu a sledování, zda se neobarví po vkápnutí fluoresceinového roztoku do oční štěrbině po 2–3 minutách) popsal v dřívějších učebnicích naši slavní oftalmologové z první poloviny dvacátého století, prof. J. Deyl [6] a akademik J. Kurz [12].

Všem rodičům jsme doporučovali provádění masáží. Zvýšením hydrostatického tlaku na vak působí masáž na rozvolnění překážky v slzovodu a zabráněním stagnace obsahu v slzném vaku zamezuje jeho dilataci nebo zánětu [3]. Odpůrci provádění masáží argumentují malým počtem studií zabývajících se průkazem jejich účinnosti. V našem podsouboru 184 dětí, u kterých byla konzervativní léčba zahájena do konce prvního měsíce věku a nebylo přistoupeno k žádné intervenční léčbě, se zprůchodnilo 92 % slzných cest, jen u 8 % bylo po druhém měsíci života nutno provést sondáž. Všichni pacienti z tohoto podsouboru byli po půl roce věku bez potíží. Je obtížné sestavit srovnávací skupinu dětí, u kterých by masáže nebyly prováděny. Rodiče často čerpají informace z různých zdrojů a při zhoršování klinických příznaků nejsou ochotni pouze vyčkávat. Hydrostatická masáž je způsobem primárního konzervativního ošetření, ale i jeho

Tab. 1 Hodnocení konzervativního a intervenčního postupu bez rozdílu doby ošetření (samotné hydrostatické masáže a průplachy – v kontextu celkového ošetřování)

Metoda	Počet očí	Zprůchodněno	Úspěšnost %
Masáže	1154	233	20,20
Průplach	921	49	5,32
1. sondáž	872	698	80,05
2. sondáž	174	36	20,69
3. sondáž	138	20	14,49
Hydrostatické masáže po půl roce věku	118	96	81,36
Celkem	1154	1132	98,09

Tab. 2 Hodnocení úspěšnosti první sondáže z hlediska načasování

Věk při sondáži	Počet 1. sondáží	Zprůchodněno	Úspěšnost %
3 měsíce	201	190	94,53
4 měsíce	262	226	86,26
5 měsíců	220	159	72,27
6 měsíců	189	123	65,08

nedílnou součástí při péči o slznou cestu po intervenčním zákroku [3, 10].

Nejdůležitějším argumentem svědčícím pro přínos intervenční terapie je vysoká úspěšnost první sondáže [13, 25]. V našem souboru to bylo 80 %. Včasným úspěšným výkonem se napomůže rozvolnění překážek, a tím se zabrání vzniku komplikací způsobených městnáním hlenohnisavého obsahu v slzných cestách, jako je dilatace slzného vaku či vznik zánětlivých srůstů. Význam sondáže také spočívá v lokalizaci překážky v slzných odtokových cestách.

Někteří autoři nedoporučují provádět průplach a zcela jej nahradit sondáží [16]. Poukazují na omezený diagnostický význam průplachu z hlediska lokalizace překážky a možnost přetlakem tekutiny poškodit okolní měkké tkáně. Z našich zkušeností však vyplývá, že samotný šetrný průplach může napomoci uvolnění slzných cest při menších stenózách a slouží jako dobrý test průchodnosti, což potvrdilo 49 zprůchodněných slzných cest, bez intervence sondáží. Přes celkovou jen 5% úspěšnost průplachů měl tento postup svůj význam hlavně u neprůchodnosti způsobené hlenovou zátkou v slzných cestách. Navíc průplachem se odstraní patologický obsah slzného vaku ještě před sondáží.

Dalším tématem diskusí je způsob pro-

vedení intervenčního výkonu. Na našem pracovišti jsme průplach a sondáž ve věku od konce druhého do šestého měsíce prováděli bez celkové anestezie, znehybněním dítěte zabaláním do prostěradla. V souvislosti se způsobem ošetření jsme nezaznamenali žádnou z možných komplikací (laryngospasmus, apnoe či aspiraci fyziologického roztoku používaného k průplachům). Výkon v celkové anestezii nepovažujeme u sondáže do stáří šesti měsíců za přínosný, zohledníme-li zátěž dítěte celkovou anestezii.

Se způsobem ošetření také souvisí otázka načasování prvního intervenčního zásahu. Obecně platí, že zákrok je do šesti měsíců věku snadno proveditelný a hlavně účinný. Podle většiny studií je úspěšnost sondáží provedených do pátého měsíce života udávána mezi 80–98 %, mezi pátým a sedmým měsícem 85 % a od sedmého do desátého měsíce klesá na 61 % [1, 14, 16]. Úspěšnost první sondáže bez rozdílu věku ošetřovaného dítěte se udává až 80%, ale při druhé intervenci klesá na 65 % [25]. V našem souboru byla u dětí ve věku 3 měsíců první sondáž úspěšná v 95 % a v šestém měsíci 65 %. Některé studie udávají dobré výsledky u intervencí prováděných až ve dvanácti měsících věku [17]. Podle našich dřívějších zkušeností se

však sondáž provedená po tomto věku pojí s větším množstvím komplikací, protože je prováděna v oblastech změněných chronickým zánětem nebo předcházímí neúspěšnými intervencemi. Po jednom roce věku provádíme intubaci slzných cest silikonovými kanyly v celkové anestezii [11, 18], k této otázce je připravovaná samostatná studie [19].

ZÁVĚR

V naší retrospektivní studii jsme potvrdili úspěšnost včasné intervenční léčby vrozené neprůchodnosti slzných cest. Pro brzké odeslání pacientů k léčbě je důležitá dobrá spolupráce s pediatry. V současné době se problémem stává dlouhá objednávací doba k odbornému ošetření, protože pracovišť zabývajících se touto problematikou ubývá. Obtížný průplach a sondáž slzných cest u kojenců, při kterém je nutná spolupráce zkušené sestry a sterilní instrumentárium je zdravotními pojišťovnami ohodnocen 87,70 Kč (kódy 75217, 75215), neboť platí stejné ohodnocení jako pro dospělé pacienty.

LITERATURA

- Adenis et al.:** Letude clinique et therapeutique des obstructions des voies lacrymales du nourrisson, A propos de 152 cas. Bull Soc Oph France, 1981; 11: 892–894.
- Andres, M.:** Některé problémy překážek odtoku slz a jejich léčení. Čs Oftal, 36, 1980: 202–209.
- Andres, M., Rozsival, P.:** Léčení uzavěru ductus lacrimalis v kojeneckém věku a malých dětí. Čs Oftal, 1988; 44: 434–434.
- Boger, W.P.:** Congenital Nasolacrimal Duct Obstruction. In Albert, D.M. and Jacobiec, F.A.: Principles and Practice of Ophthalmology, W. B. Saunders Co., Philadelphia, 1994, p. 2812–2826.
- Cassidy, J.V.:** Dacryocystitis of Infancy. Am J Ophthalmol, 1948; 31: 773–780.
- Deyl, J.:** Zevní choroby oční. Dr. E. Gregř a syn, Praha, 1927, s. 100.
- Guerry, D. III., Kanding, E.L.:** Congenital Impotency of the Nasolacrimal Duct. Arch Ophthalmol, 1948; 39: 193–204.
- Hurwitz, J.:** The Lacrimal system., 1st ed., Philadelphia: Lippincott Raven Publ., 1996, 331 pp.
- Klika, E.:** Embryologie, 1. vyd. Avicenum, Praha, 1983, 364 s.
- Komínek, P., Červenka, S.:** Nemoci slzných cest, diagnostika a léčba, 1. vyd. Maxdorf s.r.o., Praha, 2003, 287 s.
- Krásný, J., Novák, V.:** Kanylace vrozené neprůchodnosti slzných cest. Čes a Slov Oftal, 1997; 53: 117–121.
- Kurz, J.:** Základy očního lékařství, SZN, Praha, 1959, s. 159.
- Kushner, B.:** Congenital Nasolacrimal System Obstruction. Arch Ophthalmol, 1982; 100: 597–600.
- Mc Ewen, C., Youn, J.:** Epiphora During the First Year of Life. Eye, 5, 1991: 596–600.
- Moscato, E., Kelly, J.:** Developmental Anatomy of the Nasolacrimal Duct: Implications for Congenital Obstruction. Ophthalmology, 2010; 117: 2430–2434.
- Odehnal, M., Kozáková, V.:** Časový faktor a instrumentální léčba neprůchodnosti slzných cest v dětském věku. Čes a Slov Oftal, 2001; 57: 193–199.
- Paul, T.:** Medical Management of Congenital Obstruction of the Nasolacrimal duct. J Pediatr. Ophthalmol, 1978; 15: 246–250.
- Pokorná, J., Lašovička, P., Krásný, J.:** Nový typ kanylace slzných cest batolat. Fol Strabop Neurol, 2010; 9, suppl. I: 62–64.
- Pokorná, J., Syslová Chvojková, J., Lašovička, P., Krásný, J.:** Strategie léčby vrozené neprůchodnosti slzných cest (II. část – Endonasální intubace silikonovými kanylymi), připravováno do tisku.
- Puvanachandra, N., Trikha, S., A.:** National Survey of the Management of Congenital Nasolacrimal Duct Obstruction in the United Kingdom. J Pediatr Ophthalmol Strabismus, 2010; 47: 75.
- Řehůrek, J., Holoušková, M.:** Optimalizace léčebného postupu při neprůchodnosti slzných cest u novorozenců a kojenců. Čes a Slov Oftal, 1997; 53: 381–384.
- Řehůrková, M.:** Dutá sonda v diagnostice a terapii onemocnění slzných cest. Čes Oftal, 1978; 34: 105–107.
- Sevel, D.:** Development and Congenital Abnormalities of Nasolacrimal Apparatus. J Pediatr Ophthalmol Strab, 1981; 18: 13–19.
- Stager, D., Baker, J., Frey, T., et al.:** Office Probing of Congenital Nasolacrimal Duct Obstruction. Ophthalmic Surg, 1992; 23: 482–484.
- Sturrock, S.M., Mc Ewen, C.J., Young, J.D.:** Long Term Result after Probing for Congenital Duct Obstruction. Br J Ophthalmol, 1994; 78: 892–94.
- Zappia, R.J., Milder, B.:** Lacrimal Drainage Function: 2. The Fluorescein Dye Disappearance Test. Am J Ophthalmol, 1972; 74: 160–163.