

VÝVOJ POČTU ENDOTELOVÝCH BUNĚK ROHOVKY PO PROVEDENÍ FEMTOSEKUNDOVÝM LASEREM ASISTOVANÉ OPERACE KATARAKTY VE SROVNÁNÍ S KLASICKOU FAKOEMULZIFIKACÍ

Kacerovská J., Kacerovský M.,
Kadlec R.

Oční klinika Horní Počernice,
Obchodní 2, Praha 9, vedoucí lékař
MUDr. Richard Havránek

SOUHRN

Cíl: Porovnat efekt operace katarakty s konvenční fakoemulzifikací a femtosekundovým laserem asistované operace katarakty na rohovku pomocí bezkontaktního spekulárního endotelového mikroskopu.

Soubor pacientů a metodika: V každé skupině 25 očí (25 pacientů) s provedenou operací katarakty s klasickou fakoemulzifikací a 25 očí (25 pacientů) s femtosekundovým laserem asistovanou operací katarakty. Počet endotelových buněk byl měřen předoperačně, 1 den, 1 týden a 1 měsíc po operaci.

Výsledky: Úbytek endotelových buněk jsme porovnávali ve 3 sledovacích obdobích. První den po operaci byl úbytek ve skupině s femtosekundovým laserem průměrně 1, 1 %, ve skupině s klasickou fakoemulzifikací 3, 8 %. Týden po operaci byl úbytek ve skupině s femtolaserem 4, 5 %, ve skupině s klasickou fakoemulzifikací 6, 2 %. Měsíc po operaci byl úbytek ve skupině s femtolaserem 5, 1 %, ve skupině s konvenční fakoemulzifikací byl úbytek 9, 3 %. Rozdíl mezi hodnotami úbytku endotelových buněk nebyl ani v jednom sledovacím období statisticky významný (indikátorem statistické významnosti byla hodnota $P < 0,05$).

Závěr: Femtosekundovým laserem asistovaná operace katarakty snižuje trauma rohovky a úbytek endotelových buněk ve srovnání s konvenční fakoemulzifikací.

Klíčová slova: femtosekundový laser, fakoemulzifikace, endotel, katarakta

SUMMARY

Development of Number of Endothelial Cells after Cataract Surgery Performed by Femtolaser in Comparison to Conventional Phacoemulsification

Purpose: Compare the effect of cataract surgery with conventional phacoemulsification and cataract surgery performed on the cornea assisted by femtolaser with the help of contactless endothelial microscope.

The group of patients and methods: In each group there were 25 eyes (25 patients) after the cataract surgery with conventional phacoemulsification and 25 eyes (25 patients) after cataract surgery performed on the cornea assisted by femtolaser with the help of contactless endothelial microscope. The number of endothelial cells was measured preoperatively, 1 day, 1 week and 1 month after the surgery

Results: We compared the loss of endothelial cells during 3 various periods. The first day after the surgery we noticed an average decrease in number of endothelial cells by 1, 1% in the group with femtosecond laser, in the group with conventional phacoemulsification we noticed an average decrease of 3, 8%. The first week after the surgery we noticed an average decrease in number of endothelial cells by 4, 5% in the group with femtosecond laser, in the group with conventional phacoemulsification we noticed on average decrease of 6, 2%. One month after surgery we noticed on average decrease in number of endothelial cells by 5, 1% in the group with femtosecond laser, in the group with conventional phacoemulsification we noticed on average decrease of 9, 3%. The difference between the average values in both groups was not at any point statistically significant (indication of statistical significance was value of $P < 0.05$).

Conclusion: Cataract surgery performed on the cornea assisted by femtolaser reduces trauma of the cornea and it reduces the lost of endothelial cells in comparison to conventional phacoemulsification.

Key Words: femtolaser, phacoemulsification, endothelium, cataract

Čes. a slov. Oftal., 69, 2013, No. 5, p. 215–218

✉ Do redakce doručeno dne 25. 6. 2013

✍ Do tisku přijato dne 22. 12. 2013

MUDr. Jana Kacerovská
Oční klinika Horní Počernice, s.r.o.
Obchodní 2
193 00 Praha 9
e-mail: jana.krykorkova@ocniklinikahp.cz

ÚVOD

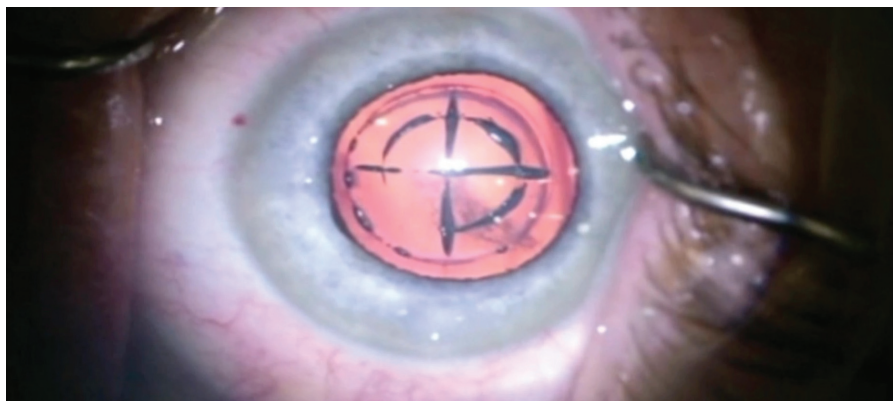
Operace katarakty je dnes jedním z nejfrekventovanějších chirurgických zákroků. Ve světě je prováděno více než 15 milionů operací ročně. Moderní operace katarakty je jednou z nejúspěšnějších chirurgických procedur v celé medicíně co do zlepšení kvality života. Oftalmochirurgové stále hledali a hledají lepší operační postupy a lepší technologie ke zvýšení bezpečnosti a efektivity tohoto zákroku. [4]. Obrovský pokrok přinesla metoda fakoemulzifikace. Použití ultrazvukového rozmělnění jádra je dnes metodou volby. Pokrok, který zavedení fakoemulzifikace přineslo, se projevil v peroperačním i pooperačním období. Výrazné snížení peroperačních komplikací, zkrácení doby hojení i nesporně lepší pooperační výsledky souvisejí s kratším trváním zákroku, větší šetrností a bezpečností operace. Klasická fakoemulzifikace provedená zkušeným chirurgem s dokonale provedenými incizemi, centrovanou kapsulorhexí a s implantací prémiové nitrooční čočky představuje dnes proceduru s jasným a rychlým efektem pro pacienty.

V souvislosti se zdokonalováním operace lidské čočky se rozvíjí i refrakční nitrooční chirurgie. Bezpečnost a vysoká efektivita zákroků vede k rozvoji operací očí s čirou nitrooční čočkou při řešení refrakčních vad, především presbyopie. Tyto nitrooční operace na jinak zdravých očích ještě více zvyšují nutnost hledat šetrnější, bezpečnější a přenosnější technologie.

Lasery jsou používány v různých oblastech oftalmologie již mnoho let. Ty, jejichž puls je v řádu femtosekund, nazýváme femtosekundové. Extrémně krátce trvající puls generuje plazmu, která expanduje. Po jejím zchlazení se formují kavitační bubliny a dochází k fotodisrupci tkáně v jejích okolí [5, 7].

Vstup femtosekundového laseru do oční chirurgie je v posledních letech výrazný. Při rohovkovém řešení refrakčních vad začíná jeho použití při vytváření flapu a následně ablací rohovky excimerovým laserem dominovat. Femtolasik se stává dnes metodou volby v rohovkové refrakční chirurgii a např. bezflapová metoda ReLEx smile využívá ke korekci refrakce pouze femtolaser. Perforující či lamelární keratoplastika, použití různých rohovkových implantátů získávají díky femtosekundovému laseru zcela jinou dimenzi, co do přesnosti, bezpečnosti výkonu a náročnosti pro operátora.

Není překvapením, že precizní incize a separace tkáně prováděné prostřednic-



Obr. 1

tím fotodisrupčního efektu femtosekundového laseru se začaly využívat i při kataraktové chirurgii. Tzv. femtosekundovým laserem asistovaná operace katarakty tedy přináší další možnosti zdokonalení této procedury. Efekt femtosekundového laseru je při této metodě využíván k tvorbě rohovkových incizí (primární, sekundární, arkuátní), přední kapsulotomie a k fragmentaci jádra čočky [4, 1].

Traumatizace oka při operaci katarakty výrazně souvisí s intenzitou a délkou použité fakoemulzifikační energie. Fragmentace jádra femtosekundovým laserem usnadňuje a urychluje jeho odstranění z oka. Úspora použité fakoenergie nepochybně snižuje peroperační zatížení a úbytek endotelových buněk [2, 3].

Cílem našeho sledování je porovnat pooperační úbytek endotelových buněk ve skupině operací katarakty s klasickou fakoemulzifikací a ve skupině s femtolaserem asistovanou operací.

MATERIÁL A METODIKA

V každé z obou skupin bylo hodnoceno 25 očí (25 pacientů). U všech byla provedena nekomplikovaná operace katarakty s implantací nitrooční čočky do vaku. Všechny 50 pacientů operoval jeden chirurg. Zákroky byly prováděny na přístroji Constellation (Alcon), použitý handpiece Ozil Torsional a na femtolaserovém systému LenSx (Alcon).

Ze sledování byli vyřazeni pacienti s nedostatečnou spoluprací, s patologickým nálezem na rohovce (jizvy, opacities, apod.) a chabou pupilární dilatací.

Operační technika – skupina s konvenční fakoemulzifikací:

V topické anestezii rohovkový řez 2,2 mm z temporální strany, 2 servisní paracentézy, přední kapsulorhexe pinzetou,

fakoemulzifikace jádra, bimanuální irigace aspirace, implantace foldable IOL do vaku, hydratace paracentéz.

Operační technika – skupina s femtolaserem asistovanou operací:

V topické anestezii dokace laseru přes jednokusový interface, provedení všech navolených procedur – primární incize rohovky 2,3 mm, 2 sekundární incize, přírodní arkuátní incize, kapsulotomie 4,8–5,0 mm, fragmentace jádra čočky na 4 kvadranty s jedním cirkulárním cylindrem (obr. 1). Otevření incizí háčkem, fakoemulzifikace jádra, bimanuální irigace aspirace, implantace foldable IOL do vaku, hydratace paracentéz.

U všech 50 očí jsme měřili počet endotelových buněk (bb/mm²) před operací, 1 den, 1 týden a 1 měsíc po operaci. Měření bylo prováděno na bezkontaktním spekulárním endotelovém mikroskopu EM 3000 (Tomey).

VÝSLEDKY

Sledované parametry jsme měřili v každé skupině celkem u 25 pacientů. Soubor s femtosekundovým laserem asistovanými operacemi katarakty zahrnoval 15 žen a 10 mužů. Průměrný věk činil 61 ± 5 let. Soubor s konvenční fakoemulzifikací jádra zahrnoval 13 žen a 12 mužů. Průměrný věk činil 64 ± 7 let (viz tab. 1).

Jednotlivé pacienty jsme nerozlišovali z hlediska tvrdosti jádra. Denzitu nukleárního zkalení jsme hodnotili pomocí Scheimpflugovy kamery přístrojem Pentacam. Stupeň zralosti jádra v obou skupinách se lišil jen nevýznamně (viz tab. 1).

Porovnání počtu endotelových buněk mezi 2 skupinami ve všech uvedených sledovacích obdobích znázorňuje tabulka 2. Pokles počtu endotelových buněk je vyšší ve skupině s konvenční fakoemulzifikací

Tab. 1 Parametry očí v obou sledovaných skupinách

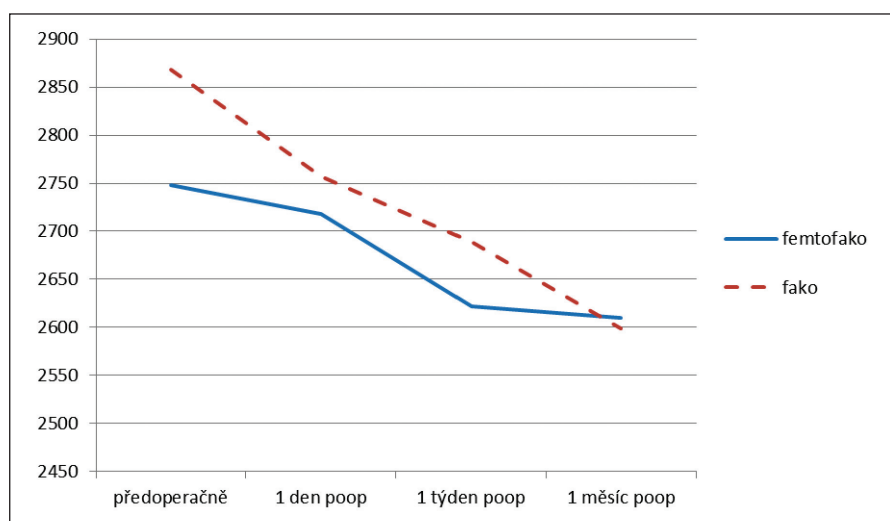
Veličina	Skupina s femtolaserem	Skupina bez femtolaseru
Počet endotelových bb. (bb/mm ²)	2748±314	2868±290
ACD (mm)	2. 59±0,51	2. 67±0,39
Axiální délka bulbu (mm)	23. 8±3,5	24.1±2,8
Předoperační NOT (mmHg)	15. 0±4,1	16. 5±3,9
Densita jádra (Pentacam)	2. 12±0,9	2. 24±1,1
Věk pacientů	61±5	64±7

Tab. 2 Srovnání počtu endotelových buněk (bb/mm²) v jednotlivých sledovacích obdobích

Sledovací období	Femtolaser	Fakoemulzifikace	P value
Předoperačně	2748±314	2868±290	>0.05
1 den poop.	2718±290	2757±320	>0.05
1 týden poop.	2622±278	2689±367	>0.05
1 měsíc poop.	2610±245	2599±380	>0.05

Tab. 3 Porovnání úbytku endotelových buněk ve srovnání s výchozími hodnotami

Skupina	1 den poop.	1 týden poop.	1 měsíc poop.
Femtolaser	30 bb/mm ² 1,1 %	126 bb/mm ² 4,5 %	138 bb/mm ² 5,1 %
Fakoemulzifikace	111 bb/mm ² 3,8 %	179 bb/mm ² 6,2 %	269 bb/mm ² 9,3 %



Graf 1

ve všech pooperačních sledovacích obdobích (graf 1). Rozdíl nebyl statisticky významný, patrně pro větší standardní rozptyl v hodnotách počtu buněk v obou skupinách. Absolutní rozdíl v porovnání s výchozími hodnotami a rozdíl v procentech u obou skupin znázorňuje tabulka 3.

DISKUSE

Pooperační otok rohovky a ztráta endotelových buněk jsou jednou z nejčastějších časných komplikací operace katarakty. Výskyt této komplikace je ovlivněn mnoha faktory. Dobou fakoemulzifikace, fakoenergií, densitou čočky, patologií rohovky, hloubkou přední komory, axiální délkou bulbu, mechanickou a tepelnou traumatizací, technikou fakoemulzifikace, zkušeností chirurga, použitým typem viskoelastiku [8–12].

V naší studii jsme se zaměřili na efekt předoperační fragmentace jádra pomocí femtosekundového laseru a vlivu na změnu počtu endotelových buněk rohovky ve srovnání s klasickou fakoemulzifikací. K určení density operovaných čoček jsme použili systém Scheimpflugovy kamery přístroje Pentacam. Jedná se o objektivní metodu, která koreluje s klasifikačními systémy ke stanovení opacifikace čočky. Rozdíl v densitě jader mezi oběma skupinami nebyl signifikantně významný.

Již v éře klasické fakoemulzifikace byly sledován vliv fakočasu a fakoenergie na pooperační ztrátu endotelových buněk při srovnání fako prechop techniky a techniky divide and conquer [13].

Naše studie prokázala, že pokles počtu endotelových buněk byl vyšší ve skupině s konvenční fakoemulzifikací ve všech pooperačních měřeních.

Sledování koreluje s výsledky publikovaných prací, které prokazují vliv laserové fragmentace jádra na snížení fakoenergie, efektivního fakočasu a snížení úbytku endotelových buněk ve srovnání s operacemi bez použití femtosekundového laseru [6].

LITERATURA

1. **Kent Ch.:** Laser cataract: better outcomes may follow. Rev Ophthalmol, April 2012: 54–70.
2. **Nagy Z.:** Intraocular femtosecond laser applications in cataract surgery. Cataract Refract.Surg. Today. September 2009: 79–82.
3. **Nagy Z, Takacs A, Filkorn T, Sarayba:** Initial clinical evaluation of an intraocular femtosecond laser in cataract surgery. J Refract Surg, 2009; 25: 1053–1060.
4. **Probst Louis E., Clara C. Chan:** Femtosecond cataract surgery a primer, USA, Slack Incorporated 2012; 1–3: 21–36.
5. **Soong HK, Malta JB.:** Femtosecond lasers in ophthalmology. Am J Ophthalmol, 2009: 189–197.
6. **Takacs A, Kovacs I, Mihaltz K, Filkorn T,**
7. **Knorz M, Nagy Z.:** Central corneal volume and endothelial cell count following femtosecond laser-assisted refractive cataract surgery compared to conventional phacoemulsification. J Refract Surg, 2012; 28: 381–391.
7. **Vogel A, Bosch S, Jungnickel K, Birngruber R.:** Mechanisms of intraocular photo-disruption with picoseconds and nanose-

- cond laser pulses. *Laser Surg Med*, 1994; 32–43.
8. **Baradaran-Rafii A, Rahmati-Kamel M, Es-lani M, Kiavash V, Karimian F.:** Effect of hydrodynamic parameters on corneal endothelial cell loss after phacoemulsification. *J Cataract Refract Surg*, 2009; 35(4), 732–737.
 9. **Yeniad B, Corum I, Ozgun C.:** The effects of blunt trauma and cataract surgery on corneal endothelial cell density. *Middle East Afr J Ophthalmol*, 2010; 17: 354–358.
 10. **Richard J, Hoffart L, Chavane F, Ridings B, Conrath J.:** Corneal endothelial cell loss after cataract extraction by using ultrasound phacoemulsification versus a fluid-bases system. *Cornea*, 2008; 27: 17–21.
 11. **Suzuki H, Takahashi H, Hori J, Hiraoka M, Igarashi T, Shiwa T.:** Phacoemulsification associated corneal damage evaluated by corneal volume. *Am J Ophthalmol*. 2006; 142: 5256–528.
 12. **Suzuki H, Oki K, Takahashi K, Shiwa T, Takahashi H.:** Functional evaluation of corneal endothelium by combined measurement of corneal volume alteration and cell density after phacoemulsification. *J Cataract Refract Surg*. 2007; 33: 2077–2082.
 13. **Elnaby EA, El Zawahry OM, Abdelrahman AM, Ibrahim HE.:** Phaco prechop versus divide and conquer phacoemulsification: a prospective comparative interventional study. *Middle East Afr J Ophthalmol*. 2008; 15: 1323–127.