

Rohovková cizí tělíska u dětí

Štěpánková J., Odehnal M.,
Malec J., Dořelová D.

Oční klinika dětí a dospělých UK 2. LF a FN Motol, V Úvalu 84, 150 08, Praha – 5, Motol, přednosta prof. MUDr. Dagmar Dořelová, CSc., FEBO

Předneseno na XIX. výročním sjezdu České oftalmologické společnosti ČLS JEP v Ostravě 22.–24. 9. 2011

SOUHRN

Cíl: Cílem práce bylo zjistit, jakou část pacientů ošetřených pro rohovkové cizí tělísko (RCT) v našem souboru v období 2006–2010 tvořily děti, zda je výskyt tohoto poranění závislý na pohlaví jako u dospělých a zda existuje pro dětský věk typický mechanismus úrazu.

Metody: Retrospektivně byla analyzována data 2381 pacientů s diagnózou RCT, 2225 mužů a 156 žen. Ve skupině 0–17 let bylo 154 dětí, 82 chlapců a 72 dívek, ve skupině 18–64 let 2103 mužů a 80 žen a ve skupině pacientů starších než 65 let 40 mužů a 4 ženy. Analyzovali jsme mechanismus úrazu ve skupině dětí.

Výsledky: Hlavním zdrojem rohovkových cizích tělísek u mužů v produktivním věku je fyzická práce charakteru „broušení, vrtání a řezání“. RCT jsou velmi vzácná u dospělých žen. Podobná převaha mužů byla nalezena i ve skupině pacientů nad 65 let věku. Naopak ve skupině dětí se obě pohlaví vyskytovala stejnou měrou. Mechanismus úrazu zůstal neobjasněn u většiny dětí (115 dětí). Nejfrekvencovanějším zjištěným mechanismem bylo houpačení se na houpačce u anamnéze 17 dětí s kovovým RCT, z toho 15 dětí bylo mladších sedmi let. Sedm dětí utrpělo úraz částí rostlin, jako jsou trny nebo kůra z větví stromů. Tři chlapci měli v anamnéze tradiční mechanismus broušení. Ostatní mechanismy úrazu byly méně četné.

Závěr: V letech 2006–2010 bylo na Oční klinice dětí a dospělých UK 2. LF a FN Motol ošetřeno 154 dětských úrazů představovaných RCT, což představuje 6,5 % všech RCT. Obě pohlaví se u dětí vyskytovala stejnou měrou. Ačkoli u většiny dětí mechanismus úrazu nebyl objasněn, houpačení na houpačce představuje u dětí mladších než 7 let důležitý neznámý mechanismus úrazu. Jeho prevalence je možná: prevence rzi na kovových závěsech houpačky, ochranné brýle či čepice s kšiletem.

Klíčová slova: cizí tělísko, rohovkové cizí tělísko, kovové rohovkové cizí tělísko, děti, houpačka

SUMMARY

Corneal Foreign Bodies in Children

The purpose of the study was to answer three questions. Which part of all patients with diagnosis of corneal foreign body (CFB) diagnosed in period from 2006 to 2010 were children? Is there any dependence on sex like in adults? Is there any typical mechanism of injury in children?

Methods: Retrospective study analyzed data of 2381 patients with diagnosis of CFB, 2225 men and 156 women. There were in the group 0–17 years 154 patients, 82 boys and 72 girls, in group 18–64 years 2103 men and 80 women and in group patients older than the age of 65 years 40 men and 4 women. Mechanism of injury was analyzed in the group of children.

Results: CFB is a common condition in working-age adult men due to occupational exposure, eg grinding, drilling or cutting. CFB is very rare in adult women. Similar dominance of men was in the group of patients older than the age of 65 years. The results demonstrate, that both sex in group of children occurred equally. The majority of the mechanism of injury in children wasn't recognized (115 children). The biggest recognised group was use of swing in case-history of 17 children with corneal metallic foreign body, 15 of them were children younger than the age of 7 years. Seven children suffered injury by part of plants such as thorns or bark from branch of tree. Three boys had in case-history common mechanism of grinding. Remaining mechanisms of injury were less frequent.

Conclusion: From 2006 to 2010, 154 (6.5 %) pediatric eye injuries of CFB were treated in Department of Ophthalmology for Children and Adults. Both sex in group of children occurred equally. Although majority of mechanism of injury remained unrecognised, use of swing is among children younger than the age of 7 years important unknown mechanism of injury. Is possible to prevent it, eg rust prevention of metallic suspensions of swing, protective eyewear, cap.

Key words: foreign body, corneal foreign body, children, corneal metallic foreign body, swing

Čes. a slov. Oftal., 68, 2012, No. 4, p. 142–145

✉ Do redakce doručeno dne 7. 6. 2012

📄 Do tisku přijato dne 30. 8. 2012

MUDr. Jana Štěpánková
Oční klinika dětí a dospělých
UK 2. LF a FN
V Úvalu 84
150 08 Praha 5 – Motol,
e-mail: jana.stepankova@lfmotol.cuni.cz

ÚVOD

Rohovková cizí tělíska (RCT) patří k nejčastějším očním úrazům. Obvykle se s nimi setkáváme u manuálně pracujících dospělých mužů, kteří se v rámci své profese či záliby ve volném čase zabývali broušením, vrtáním, sekáním, řezáním nebo opravou automobilu (leželi pod podvozkem vozidla na zádech), a to buď zcela bez ochranných pomůcek, nebo s užitím prostředků nedokonalé chránících. Těmito mechanismy vznikající RCT jsou nejčastěji kovová, obvykle železná, někdy již při dopadu na povrch oka částečně korodovaná. Mimopracovní výskyt kovových RCT je vzácný, riziko zvyšuje vyklánění se z okénka rychle jedoucího dopravního prostředku, vlaku i automobilu, korodované lešení domu v ulici či částice kouře z parní lokomotivy.

Pokud kovové RCT setrvá na povrchu oka, již za několik hodin se vytváří tzv. pigmentový lem, kdy po destrukci vrstvy epitelu začne rez pronikat do povrchních lamel rohovky pod RCT a v jeho nejbližším okolí. Po několika dnech se obvykle okolí RCT sekundárně infikuje, vzniká infiltrát rohovky v okolí pigmentového lemu tělíska a indukovaná iritida s charakteristickou bolestivostí a světloplachostí poraněného oka. Mnohdy až tato bolest přivede poraněného k lékařskému ošetření. Řadu poraněných vede k určitému vyčkávání s vyhledáním ošetření i osobní zkušenost, že se kovové cizí tělíska někdy samovolně uvolní a drobný defekt epitelu rohovky spontánně zhojí.

Léčba se standardním způsobem provádí ambulantně, v lokální instilační anestezii (oxybuprocain) s užitím štěrbinové lampy je cizí tělíska z povrchu oka odstraněno sterilní vatovou štětičkou, pokud dosud není přítomen pigmentový lem, nebo očním kopíčkem či frézkuou včetně pigmentového lemu. Následuje lokální antibiotická léčba, užitá antibiotika jsou bez přídavku steroidu ve formě očních kapek nebo masti. V případě uveálního dráždění jsou v adjuvantní léčbě užitá zprvu pouze mydriatika, po zhojení povrchu rohovky jsou někdy užívány i lokální steroidy.

Mnohočetná kovová RCT jsou vzácná. V minulosti se první autorka (JŠ) setkala pouze se dvěma pacienty, kteří měli na obou rohovkách současně více jak dvě kovová RCT. Jedním z nich byla v roce 1998 sedmiletá dívka, která měla na jedné rohovce 4 a na druhé 5

jednotlivých kovových RCT. Anamnesticky neměla kontakt s obvyklými zdroji kovových RCT dospělých a mechanismus poranění dokázala uvést jednoznačně a přesně: houpala se na závěsné houpačce. Tato pacientka inspirovala jak následná pozorování, tak vznik této práce.

Retrospektivně byly vyhledány záznamy pacientů ošetřených s kódem diagnózy RCT (T150) v letech 2006 – 2010. Záznamy všech dětských pacientů byly dále analyzovány z hlediska charakteru RCT, anamnézy a způsobu ošetření. Výskyt RCT u dětí byl porovnán s výskytem RCT dospělých.

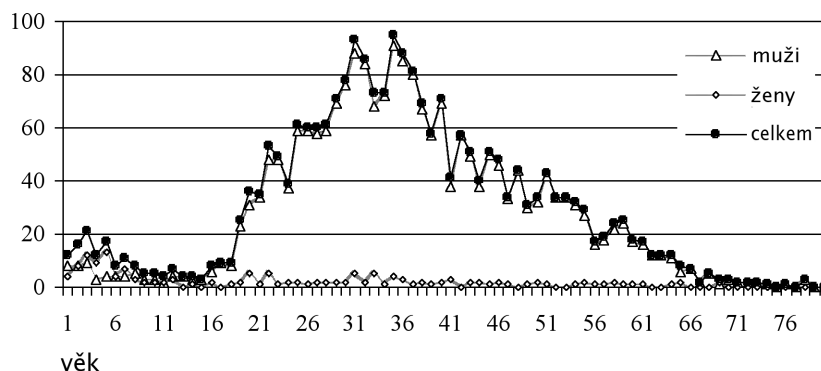
METODIKA

Na základě předchozího uvedeného kazuistického pozorování první autorka zařadila aktivní dotaz na užití závěsné houpačky v několika dnech před zjištěním obtíží dítěte mezi dotazy rodičům mladších dětí s kovovým RCT. Protože se ukázalo, že kazuistické pozorování nebylo ojedinělé, seznámila v roce 2006 s těmito pozorováními kolegy v rámci klinického semináře.

VÝSLEDKY

V letech 2006 – 2010 bylo na Oční klinice dětí a dospělých UK 2. LF a FNM ošetřeno celkem 2381 pacientů s diagnózou RCT. Soubor pacientů byl rozdělen podle věku a podle pohlaví. Z celkového počtu pacientů bylo 2225 mužů a 156 žen. Ve skupině 0–17 let bylo celkem 154 pacientů, 82 chlapců a 72 dívek. Ve skupině 18–64 let bylo 2103 mužů a 80 žen. Ve skupině starších než

Výskyt RCT podle věku a pohlaví

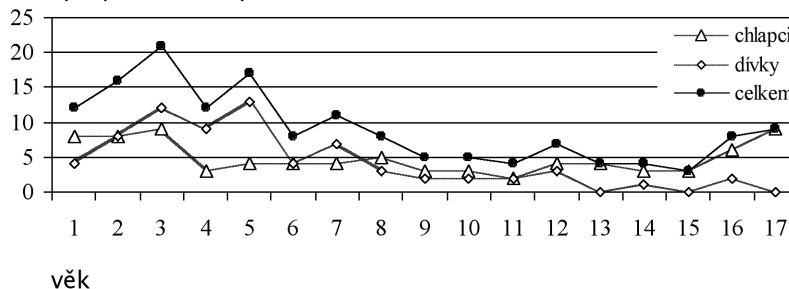


Graf 1.

Legenda:

Věk	muži	ženy	celkem
0 – 17 let	82	72	154
18 – 64 let	2103	80	2183
65 a více let	40	4	44
Celkem	2225	156	2381

Výskyt rohovkových cizích tělísek u dětí



Graf 2.

Tab. 1. Rohovková cizí tělíska podle mechanismu úrazu

	Chlapci	Dívky	Celkem
Neobjasněno	60	55	115
Houpání na houpačce	8	9	17
Kůra / větev v lese	2	2	4
Trn	0	3	3
Brousil / přihlížel	2	1	3
Vteřinové lepidlo	2	0	2
Kamínek od sekačky	1	1	2
Další mechanismy (1x)	7	1	8
Celkem	82	72	154

Další mechanismy: sekání dlaždic, práce v kovářské dílně, praskl balónek, jiskra z ohně u táboráku, vytahování skoby ze zdi, brzdění saní nohama – odlétl kamínek, bouchla petarda, návštěva hornického muzea

65 let bylo 40 mužů a 4 ženy. Nejpočetnější skupinou byli dospělí ve věku 18–64 let (91,7 %), z nichž muži představovali 88,3 %, s maximem výskytu mezi 25.–40. rokem věku. Počet dětí výrazně přesahuje výskyt seniorů našeho souboru (1,8 %).

Výskyt RCT u žen patřil mezi náhodné nálezy. Výskyt RCT u seniorů si do značné míry zachoval charakter výskytu u produktivní populace, tedy s převahou mužů (graf 1).

Výskyt RCT u dětí se od dospělých našeho souboru lišil jak v oblasti výskytu podle pohlaví, tak do určité míry i podle způsobu ošetření.

Výskyt RCT u dětí byl ve skupině dívek i chlapců obdobný a do věku 7 let dokonce převažovaly dívky (graf 2). Mechanismus úrazu zůstal neobjasněn u 115 dětských pacientů. Sedmnáct pacientů, z toho 15 pacientů do věku 7 let, mělo v anamnéze houpání na houpačce. Další čtenější skupinou bylo poranění oka rostlinným materiálem (4 pacienti s kousky kůry stromu v rohovce, 3 pacienti s trny v rohovce). Tradiční čin-

nost broušení byla nalezena u 3 chlapců. Ostatní mechanismy úrazu byly méně četné, jak uvádí tabulka 1.

Léčba se s výjimkou extrakce RCT u dětí a dospělých nelišila. Ve skupině dětí převážně do 3 let byla ambulantní extrakce RCT v instilační anestezii shledána za nepřiměřeně rizikovou u 9 dětí a byla proto provedena až za hospitalizace a v celkové anestezii pod operacím mikroskopem.

DISKUSE

Děti tvořily 6,5 % našeho souboru. Domníváme se, že počet dětí ve vztahu k dospělým byl v našem souboru lehce navýšen skutečností, že se naše pracoviště na léčbu dětí zaměřuje a děti s očními obtížemi jsou k nám i z jiných pracovišť doporučovány.

Souhrnná četnost výskytu RCT byla téměř vyrovnaná, 53 % chlapců ku 47 % dívek. Do věku 7 let však převa-

žovaly dívky. Mezi 8.–12. rokem věku se četnost vyrovnala a od 15. roku věku začal stoupat výskyt u chlapců. U většiny poraněných dětí (74,6 %) se nepodařilo mechanismus úrazu detekovat. Nejčtenějším zjištěným mechanismem úrazu bylo houpání se na závěsné houpačce – 11 %.

Houpání se na závěsné houpačce (swing) jako mechanismus opakovaně generující kovová RCT dětí, prvně popsali v roce 2009 Kehat a Bonsall (1) na základě dvou pozorování opakovaně se vyskytujících kovových RCT u dvou autistických chlapců ve věku 8 a 10 let, u nichž bylo houpání na houpačce součástí léčby.

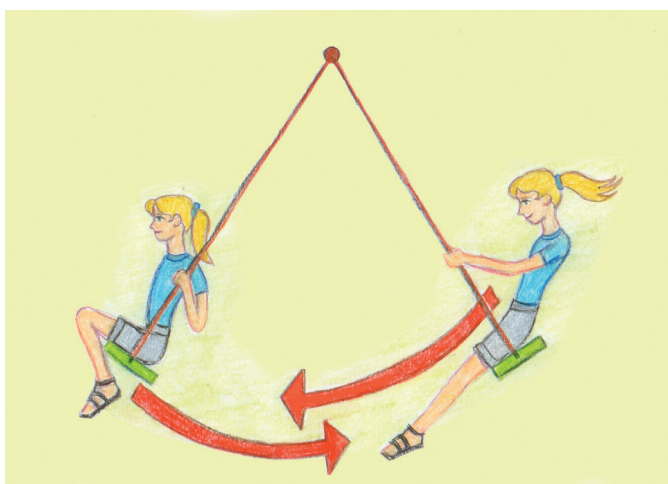
Houpačka představuje v rámci dětských hřišť vyhledávaný a oblíbený pr-



Obr. 2.

vek. Ačkoli v češtině obvykle přesněji nespecifikujeme zařízení, které máme na mysli, protože oblíbené jsou všechny typy, v textu je záměrně uváděno označení závěsná houpačka, aby odpovídalo anglickému označení „swing“. Jedná se obvykle o sedací plošinku fixovanou na dvou závěsech, na rozdíl od houpačky v angličtině označované jako „see – saw“, kdy se k houpání využívá páka podepřená ve střední části a oba houpající přibližně stejné hmotnosti, sedící na jejích koncích proti sobě, se odráží nohama.

Chování dítěte na závěsné houpačce se do určité míry liší podle toho, zda se již naučilo se samo houpat, či zda je někým jiným houpáno. K rozhoupání závěsné houpačky a k jejímu udržení v pohybu je nutné naučit se pracovat s těžištěm těla, což v praxi znamená, že



Obr. 1.

v 50 % průchodů těla pod závěsem houpačky je obličej skloněný dolů (pohyb dozadu) a ve zbývajících 50 % (pohyb dopředu) se dítě dívá obvykle logicky vpřed, lze tak zabránit kolizi s jiným dítětem, které by se přiblížilo příliš blízko (obr. 1). Do všech směrů (a tedy i nahoru směrem k závěsům houpačky) se obvykle dívají pouze ty děti, které se samy houpat nedovedou (obr. 2).

V našem souboru byl výskyt houpání na houpačce co do pohlaví vyrovnaný (8x chlapci, 9x dívky, tab. 1). Pokud se liší obliba prvků dětských hřišť podle pohlaví, tedy například houpají-li se dívky do 7 let na houpačkách častěji a raději než chlapci (2), mohly by být tímto me-

chanismem více ohroženy. Toto zjištění však nebylo cílem naší práce.

ZÁVĚR

Domníváme se, že houpání na závěsné houpačce je poměrně neznámý mechanismus generující kovová RCT. Pokud se na něj budeme aktivně ptát rodičů, může být detekován daleko častěji než nyní. Prevence je možná jak volbou ochranných pomůcek dítěte (veřejné dětské hřiště), tak upozorněním na nutnost pravidelné údržby (hřiště dětské

školy) či uvážlivou volbou závěsů houpačky v případě její domácí instalace.

PODĚKOVÁNÍ

Autoři děkují prof. MUDr. Blance Brůnové, DrSc., za informaci z roku 2006, že se s mechanismem vzniku kovových RCT u dětí prostřednictvím houpání na závěsné houpačce v minulosti nesetkala. Podpořeno projektem (Ministerstva zdravotnictví) koncepčního rozvoje výzkumné organizace 00064203 (FN MOTOL) a CZ .2.16/3.1.00/24022

LITERATURA

1. **Kehat, R., Bonsall DJ.:** Recurrent corneal metallic foreign bodies in children with autism spectrum disorders. J AAPOS, 2009, 13(6): 621–622.
2. **Hrubín F., Trnka J.:** Houpačka, v Říkejte si se mnou, Praha, Albatros, 1972, 52 s.