

Transkarunkulárna mediálna orbitotómia

SÚHRN

Transkarunkulárna mediálna orbitotómia je šetrný, časovo nenáročný a kozmeticky prijateľný prístup, ktorý je vhodný pre liečbu rôznych patologických stavov, ako sú zlomeniny mediálnej steny orbity, expanzívne zápalové a nádorové procesy priľahlej časti orbity, ale aj orbitálna endokrinopatia a korekcia mediálneho palpebrálneho ligamenta. V práci autori opisujú chirurgickú techniku a prvé skúsenosti s týmto prístupom u pacientky s hemangiómom orbity.

Kľúčové slová: transkarunkulárny prístup, mediálna orbitotómia, tumory orbity, orbitálny hemangióm

SUMMARY

Transcaruncular Medial Orbitotomy – a Case Report

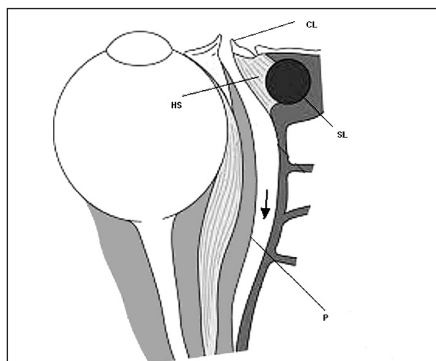
Transcaruncular medial orbitotomy is a tissue preserving, time sparing and cosmetically acceptable approach, which is appropriate for treatment of various pathological conditions, as fractures of the medial orbital wall, inflammatory expansions and tumours of adjacent part of the orbit, but also the orbital endocrinopathy and correction of the medial palpebral ligament. Surgical technique and authors' first experience with this approach in female with orbital haemangioma is presented.

Key words: transcaruncular approach, medial orbitotomy, orbital tumours, orbital haemangioma

Čes. a slov. Oftal., 67, 2011, No. 5-6, p. 178-180

ÚVOD

Mediálna stena a priľahlá extra a intrakónálna oblasť orbity sú miestom výskytu rôznych patologických stavov, ako sú zlomeniny, expanzívne zápalové a nádorové procesy a orbitálna endokrinopatia.



Obr. 1. Transkarunkulárna mediálna orbitotómia. Disekcia medzi karunkulou a plica semilunaris so šetrením mediálneho palpebrálneho ligamenta a slzného vaku (šípka) CL- caruncula lacrimalis (rozdelená), SL- saccus lacrimalis, HS- Hornerov sval, P- periorbita (volne podľa Lai et al., 2003)

Existuje mnoho chirurgických prístupov, ktoré sa pre ich liečbu s úspechom využívajú a vyžadujú si interdisciplinárnu spoluprácu najmä otorinolaryngológa a oftalmológa, prípadne aj neurochirurga. Transkarunkulárna mediálna orbitotómia je vhodný prístup pre liečbu všetkých spomínaných stavov, ktorý je navyše kozmeticky prijateľnejší, časovo menej náročný a šetrí okolité anatomické štruktúry, ako je mediálne palpebrálne ligamentum a slzný vak (obr. 1). Riziko komplikácií pri tomto prístupe je pomerne nízke.

V práci opisujeme chirurgickú techniku a naše prvé skúsenosti s týmto prístupom u pacientky s hemangiómom orbity.

CHIRURGICKÁ TECHNIKA

Operácia sa robí v celkovej anestézii v polohe pacienta na chrbte po štandardnom zarúškovaní. Po umiestnení rozvierača oka sa do oblasti plica semilunaris a mediálnej spojovky aplikuje injekcia s lokálnym anestetikom (1% Mesocain a adrenalin v pomere 1 : 100000). Po odťahnutí karunkuly sa robí incízia Westcottovými nožnicami medzi karunkulou

KAZUISTIKA

Almaši M.¹, Osifová A.², Horňák M.², Andrašovská M.³, Džunková N.¹

¹ORL oddelenie, Východoslovenský onkologický ústav, a. s., Košice, primárka MUDr. N. Džunková

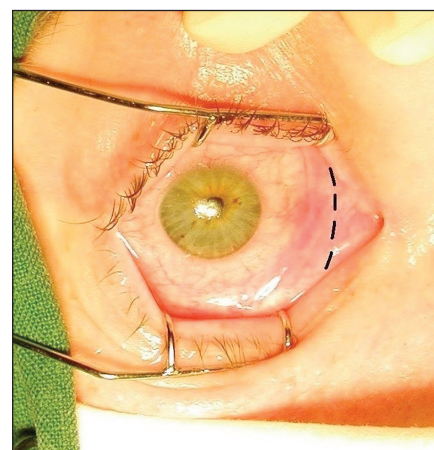
²Očná klinika LF UPJŠ a UN L. Pasteura, Košice, prednosta prof. MUDr. T. Juhás, DrSc.

³Klinika otorinolaryngológie a chirurgie hlavy a krku LF UPJŠ a UN L. Pasteura, Košice, prednosta prof. MUDr. J. Koval', CSc.

✉ Do redakcie doručeno dne 14. 9. 2011

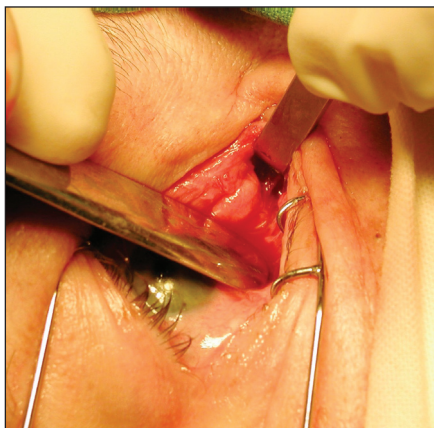✍ Do tisku prijato dne 1. 12. 2011

MUDr. Milan Almaši, PhD.
ORL oddelenie
Východoslovenský onkologický ústav, a.s.
Rastislavova 43
041 91 Košice
Slovenská republika
Tel.: +42155 6135332
e-mail: almasimilan@yahoo.com

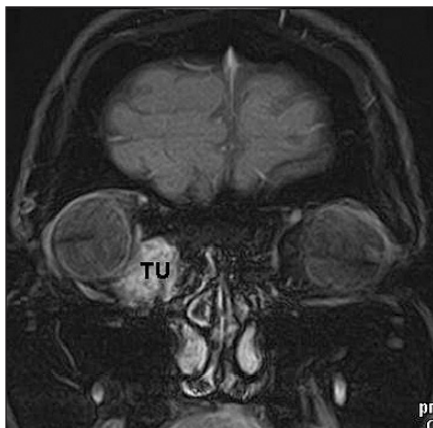


Obr. 2. Transkarunkulárna mediálna orbitotómia. Miesto incízie vyznačené prerušovanou čiarou

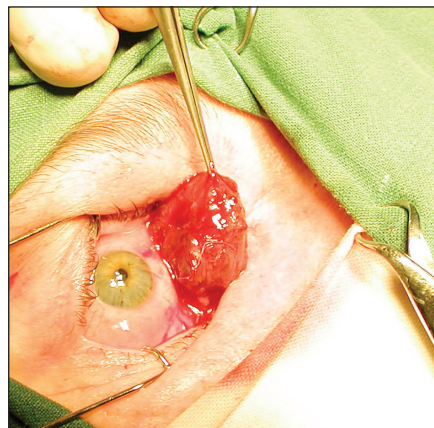
a plica semilunaris. Incíziu možno podľa potreby rozšíriť smerom nahor a nadol až po úroveň slzných bodov (obr. 2). Stevensovými nožnicami sa postupuje natupo mediodorzálnym smerom ku crista lacrimalis posterior mediálnej steny orbity, teda medzi zadnými vlákňami m. orbicularis oculi (Hornerovým svalom) a orbitálnym septom. Pomocou Desmarresovho cievneho retraktora a Sewallovho retraktora možno ranu rozšíriť (obr. 3) a umožniť



Obr. 3. Rozšírenie prístupu pomocou reaktorov

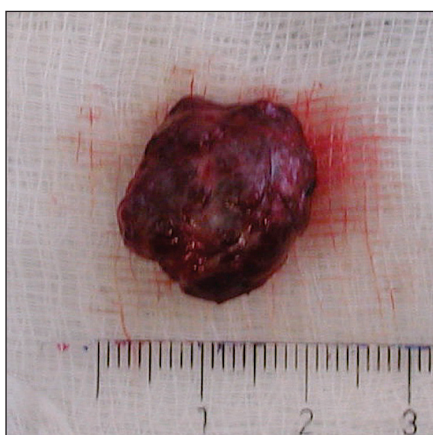


Obr. 4. Hemangióm orbity (TU) v koronárnom T1 NMR zobrazení

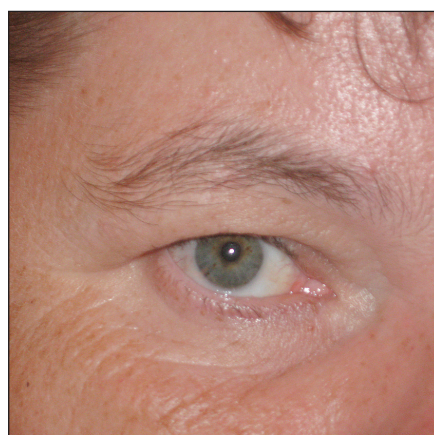


Obr. 5a. Peroperačné zobrazenie hemangiómu orbity

niť podľa potreby incíziu periorbity a jej eleváciu Freerovým elevátorom. V tejto fáze je už postup zhodný s postupom pri mediálnej orbitotómii z konvenčného externého Lynchovho rezu. Krvácanie počas výkonu je minimálne. Vizualizáciu môže sťažovať orbitálny tuk v rane, preto je potrebné robiť dostatočne dlhé incízie spojovky aj periorbity a zachovať integritu orbitálneho septa, ak je to možné. Sutura spojovky sa robí vstřebateľným materiálom 6.0 niekoľkými jednotlivými stehmi po striktní adaptácii okrajov rany. Rana sa nedrúnuje.



Obr. 5b. Hemangióm orbity po odstránení



Obr. 6. Pacientka desať mesiacov po operácii. Kozmeticky vynikajúci výsledok operácie

KAZUISTIKA

50-ročná pacientka bola prijatá v novembri 2010 na Kliniku otorinolaryngológie a chirurgie hlavy a krku LF P. J. Šafárika a UN L. Pasteura v Košiciach s diagnózou tumoru orbity vpravo po predchádzajúcom vyšetrení oftalmológom a žiadosťou o konziliárne vyšetrenie a spoluprácu pri chirurgickej liečbe. Pacientka udávala asi rok praskanie v pravom oku s hmatnou elastickou rezistenciou vo vnútornom očnom kútiku, časté slzenie, začervenanie oka a v poslednom čase aj dvojité videnie. Zrak sa nezhoršil, pohyblivosť bulbov bola v norme. MR odhalila v pravom očnom kútiku intraorbitálne extrakonálne v tukovom tkanive medzi skeletom mediálnej steny orbity a mediálneho okraja bulbu s naliehaním na m. rectus medialis vaskularizovaný, dobre ohraničený tumor veľkosti 17 x 14 x 20 mm (obr. 4).

Rinoendoskopické vyšetrenie bolo v norme, bez zjavnej propagácie tumoru do nosovej dutiny. CT vyšetrenie potvrdilo zachovanú integritu kostného skeletu mediálnej steny orbity a vylúčilo rinoogénny pôvod lézie. Pacientka podstúpila transkarunkulárnu mediálnu orbitotómiu vpravo v celkovej anestézii. Po nevyhnutnom nastrihnutí orbitálneho septa a preparácii v intraorbitálnom tuku medioinf-

riorného obvodu orbity bol identifikovaný fialovohnedý, dobre ohraničený, vaskularizovaný tumor. Po zachytení sa tumor mobilizoval ventrálne a postupnou preparáciou po puzdre uvoľnil a v celku odstránil, pričom nebola potrebná identifikácia okoľobných svalov (obr. 5a, obr. 5b). Histologické vyšetrenie potvrdilo diagnózu kapilárno-kavernózneho hemangiómu. Pooperačný priebeh hospitalizácie bol bez závažnejších komplikácií, v antibiotickej clone Axetine 2,25 g intravenózne denne, spolu s lokálnou aplikáciou antibiotických kvapiek a maste do pravého oka. Pacientka bola počas hospitalizácie pravidelne sledovaná oftalmológom, ktorý bol súčasťou operačného tímu. Na ôsmy pooperačný deň bola pacientka v celkovom dobrom stave prepustená do ambulantnej starostlivosti a po desiatich mesiacoch od operácie je bez ťažkostí (obr. 6).

DISKUSIA

Chirurgický prístup na mediálnu orbitu je potrebný pri liečbe rôznych patologic-

kých stavov ako sú nádory, zápaly, úrazy, orbitálna endokrinopatia a tiež korekcia mediálneho palpebrálneho ligamenta [4, 6, 8]. Najrozšírenejším prístupom v súčasnosti je stále Lynchov prístup z kožnej incízie v mediálnom očnom kútiku. Jeho hlavnou nevýhodou je vznik nesetickej jazvy. Rýchlemu a bezproblémovému dosiahnutiu mediálnej steny orbity z tohto prístupu bráni mediálne palpebrálne ligamentum a slzný vak, ktoré sa musia prerušiť a opätovne zrekonštruovať.

Transkarunkulárna mediálna orbitotómia ponúka výborný priamočiary prístup s primeraným skrátením operačnej doby, pri ktorom navyše nevzniká vonkajšia jazva a šetrí sa mediálne palpebrálne ligamentum aj slzný vak. Prvýkrát bola popísaná Garciom a kol. [5] a Balchom a kol. [3] v roku 1998. Je rozšírením klasického transkonjunktiválneho prístupu mediálnym smerom. Disekciou avaskulárnym fibróznym tkanivom medzi karunkulou a plica semilunaris sa sprístupní mediálna orbitálna stena za slzným vakom, a to medzi zadnou plochou Hornerovho svalu a mediálnym orbitálnym septom, ktoré sa upína na crista lacrimalis posterior.

Transkarunkulárnu mediálnu orbitotómiu je možné kombinovať s inými prístupmi a využívať pre liečbu rôznych chorobných stavov. Pre jej voľbu je rozhodujúci klinický nález a nález pomocných vyšetrení. Dekompresia orbity týmto prístupom pri orbitálnej endokrinopatii je oproti transetmoidálnemu endoskopickému prístupu kratšia [7]. Podobne je to aj pri evakuácii a marsupializácii frontoetmoidálnej mukokély a orbitálneho subperiostálneho abscesu [12, 14]. Na rozdiel od dekompresie orbity je však pri týchto stavoch potrebná aj kombinácia s transetmoidálnym endoskopickým prístupom na zabezpečenie drenáže, resp. sanáciu primárneho zápalového ložiska. Chýbanie vonkajšej jazvy je podľa niektorých autorov jednoznačnou výhodou oproti externému prístupu, hlavne u detí [14]. Pri drenáži subperiostálneho abscesu však treba zvážiť riziko možného prieniku infekcie do retrobulbárneho priestoru.

Mnohí autori s úspechom využívajú transkarunkulárnu mediálnu orbitotómiu v liečbe zlomenín mediálnej steny orbity s repozíciou jej úlomkov a uvoľnením m. rectus medialis, často priškrteného posunutými úlomkami [5, 8, 11]. Pri rozsiahlejších zlomeninách mediálnej steny je však nutná fixácia na pevný okraj očnice z transkutánneho prístupu. Ďalším z možných príkladov použitia transkarunkulárneho prístupu je ligatúra a. ethmoidalis anterior pri závažnej epistaxe [8].

Kavernózný hemangióm je najčastejší vaskulárny benígny tumor v dospelom veku. Tvorí 4 % všetkých orbitálnych tumorov [9]. Rastie pomaly, častejšie ako dobre ohraničená, ojedinele ako heterogénna neohraničená extra- alebo intrakonálna lézia [1]. Prejavuje sa pomerne neskoro, najčastejšie nebolestivou proptózou a diplopiou, najmä ak je tumor lokalizovaný intrakonálne. Neaxiálna proptóza spolu s palpačným nálezom je pri periférnej lokalizovanom tumore, o jeho polohe svedčí smer proptózy. Jej trvanie a stupeň zas poukazuje na závažnosť diagnózy. Krepitus pri pohybe bulbu bez obmedzenia pohyblivosti, hmatný tumor, slzenie a mierna, pomaly nastupujúca proptóza bez výraznej diplopie svedčí pre priaznivo lokalizovaný, najskôr benígny tumor, ako sa potvrdilo u našej pacientky. Pacienti musia mať kompletne očné vyšetrenie a ORL vyšetrenie spolu s rinoendoskopiou pre vylúčenie sínusogénneho pôvodu lézie. Pre zhodnotenie nálezu a liečebný postup majú zobrazovacie metódy ako ultrasonografia, CT a MR rozhodujúcu úlohu. Najmä MR pomerne spoľahlivo odliší vaskulárne nádory od nevaskulárnych a určí ich polohu a vzťah ku okolitým štruktúram. Chirurgický prístup sa volí podľa veľkosti a lokalizácie tumoru. Transkarunkulárna mediálna orbitotómia je najvhodnejší prístup pre tumory mediálneho extrakonálneho priestoru orbity, ako to bolo v prípade našej pacientky. Zväčšenie operačného poľa možno do-

siahnuť aj laterálnou orbitotómiou s mobilizáciou bulbu ventrálne. Pre tumory lokalizované intrakonálne v kontakte s bulbom možno využiť transkonjunktiválnu orbitotómiu, pre tumory apexu skôr transkranálny prístup [9, 10]. Niekedy sa pri vaskulárnych tumoroch robí predoperačná embolizácia [2].

Pri transkarunkulárnej mediálnej orbitotómii boli popísané zriedkavé komplikácie pri hojení. Iritácia v oblasti karunkuly, spojená s edémom a hyperémiou, trvá u niektorých pacientov aj niekoľko týždňov. U našej pacientky bolo hojenie rýchle a bezproblémové. Nepriaznivé zjazvenie môže veľmi zriedkavo spôsobiť diplopiu, vyžadujúcu si operačnú revíziu. Pre obmedzenie týchto nedostatkov Moe [13] doporučuje prekarunkulárny prístup na mediálnu orbitu.

ZÁVER

Transkarunkulárna mediálna orbitotómia je metódou voľby pri vybraných chorobných stavoch, medzi ktoré patria aj tumory mediálneho extrakonálneho priestoru orbity. Je to priamočiary, časovo nenáročný, tkanivá šetriaci prístup s vynikajúcim výsledným kozmetickým efektom a minimálnym výskytom komplikácií. Pri jeho indikácii a realizácii je dôležitá spolupráca otorinolaryngológa a oftalmológa.

LITERATÚRA

1. **Akiyama, O., Tsutsumi, S., Suga, Y. et al.:** Orbital cavernous hemangioma presenting with atypical appearance. *Neurol Med Chir (Tokyo)*, 49; 2009: 209–212.
2. **Alford, M. A., Nerad, J. A.:** Orbital tumors. In Bailey, J.B., Johnson, J.T.: *Head and Neck Surgery- Otolaryngology*, VI th edition, Lipincott Williams and Wilkins, Philadelphia, 2006; 108, p. 1502–1513.
3. **Balch, K. C., Goldberg, R. A., Green, J. P et al.:** The transcaruncular approach to the medial orbit and ethmoid sinus. *Facial Plastic Surgery Clinics of North America*, 6; 1998: 71–77.
4. **Fante, R. G., Elner, V. M.:** Transcaruncular approach to medial canthal tendon plication for lower eyelid laxity. *Ophthal Plast Reconstr Surg*, 17; 2001, 1: 16–27.
5. **Garcia, G. H., Goldberg, R. A., Shorr, N.:** The transcaruncular approach in repair of orbital fractures: a retrospective study. *J Craniomaxillofac Trauma*, 4; 1998, 1: 7–12.
6. **Goldberg, R. A., Mancini, R., Demer, J. L.:** The transcaruncular approach. *Surgical anatomy and technique. Arch Facial Plast Surg*, 9; 2007, 6: 443–447
7. **Graham, S. M., Chee, L., Alford, M. A. et al.:** New techniques for surgical decompression or thyroid-related orbitopathy. *Ann Acad Med Singapore*, 28; 1999: 494–497.
8. **Graham, S. M., Thomas, R. D., Carter, K. D. et al.:** The transcaruncular approach to the medial orbital wall. *Laryngoscope*. 112; 2002, 6: 986–989.
9. **Cheng, J-W., Wei, R-L., Cai, J-P et al.:** Transconjunctival orbitotomy for orbital cavernous hemangiomas. *Can J Ophthalmol*. 43; 2008, 2: 234–238.
10. **Cho, K. J., Paik, J-S., Yang, S-W.:** Surgical outcomes of transconjunctival anterior orbitotomy for intraconal orbital cavernous hemangioma. *Korean J Ophthalmol*. 24; 2010, 5: 274–278.
11. **Joo-yeon, O., Sang-hoon, R., Yoon-hee, K.:** Transcaruncular approach to blowout fractures of the medial orbital wall. *Korean J Ophthalmol*. 17; 2003: 50–54.
12. **Lai, P-C., Liao, S-L., Jou, J-R. et al.:** Transcaruncular approach for the management of frontoethmoid mucocoeles. *Br J Ophthalmol*. 87; 2003: 699–703.
13. **Moe, K. S.:** The precaruncular approach to the medial orbit. *Arch Facial Plast Surg*, 5; 2003: 483–487.
14. **Pelton, R. W., Smith, M. E., Patel, B. C. K., Kelly, S. M.:** Cosmetic considerations in surgery for orbital subperiosteal abscess in children. *Arch Otolaryngol Head Neck Surg*. 129; 2003: 652–655.