

Suprachoroidální hemoragie bez souvislosti s operačním výkonem

Práce podpořena grantovým projektem GAUK č.103 809

SOUHRN

Cílem našeho sdělení je prezentovat dva případy pacientů se suprachoroidální hemoragií (SH). SH se vyskytují poměrně zřídka a v těchto případech nejsou spojeny s operačním a pooperačním obdobím. První pacient byl přijat na naši kliniku s náhle vzniklou nitrooční hypotonií při spontánně vzniklé penetraci rohovky v terénu po rohovkovém vředu, u druhého pacienta vznikla suprachoroidální hemoragie po těžké kontuzi bulbu. Důležitá je rychlá diagnostika onemocnění, odlišení od jiných očních onemocnění a zahájení terapie.

V článku je diskutována klinická symptomatologie, diagnostika a léčba tohoto onemocnění.

Klíčová slova: posttraumatická choroidální hemoragie, oční hypotonie, oční trauma

SUMMARY

Suprachoroid Hemorrhage without the Connection to the Surgical Procedure

The aim of our report is to present 2 cases of patients with suprachoroidal hemorrhage (SH). Suprachoroidal hemorrhage occur relatively infrequently and in our cases are not associated with the surgery or postoperative period. The first case was a patient with suprachoroidal hemorrhage following spontaneous corneal penetration after corneal ulcer. The second case was a patient with a suprachoroidal hemorrhage after severe contusion of the eye globe. The most important is rapid diagnosis of disease, differentiation from other eye diseases and initiation of therapy.

We discuss clinical symptomatology, diagnostic and treatment of suprachoroidal hemorrhage.

Key words: posttraumatic suprachoroidal hemorrhage, ocular hypotony, ocular trauma

Čes. a slov. Oftal., 67, 2011, No. 5-6, p. 175-177

ÚVOD

Suprachoroidální prostor je za fyziologických okolností virtuální, choroidea je těsně přiložena ke skléře. Reálným prostorem se stává po vyplnění tekutinou nebo po krvácení (2, 4).

Hemoragická ablace choroidey je způsobena krevním výronem v suprachoroidálním prostoru, který je zapříčiněn poškozením stěny choroidálních cév. Příčinou spontánního suprachoroidálního krvácení je nejčastěji náhlý pokles nitroočního tlaku, k němuž dochází především u chorobně změněných choroidálních cév při očních operacích (operace katarakty, penetrující keratoplastika, glaukomová filtrační operace). Suprachoroidální hemoragie může vzniknout po očním traumatu, v pooperačním období nebo i spontánně, což se ovšem vyskytuje zřídka (2, 3).

Zde prezentujeme dva případy pacientů se suprachoroidální hemoragií.

První pacient byl po spontánní penetraci rohovky s následnou nitrooční hypotonií, u druhého pacienta vzniklo suprachoroidální krvácení poúrazově po těžkém kontuzním poranění bulbu.

Diskutována je klinická symptomatologie, diagnostika a léčba tohoto onemocnění.

KAZUISTIKA I

68letý muž byl přeložen na naši kliniku v červenci 2010 ze spádového očního oddělení se spontánní penetrací rohovky na levém oku (OL). Dle anamnézy byl tento pacient již v dubnu 2010 hospitalizovaný na spádovém očním oddělení s herpetickou keratouveitidou, byl přeléčený a propuštěn domů. Po třech měsících došlo po promnutí oka k penetraci „zhojeného“ rohovkového defektu. Pacient byl na obou očích artefakický.

KAZUISTIKA

Kalfeřtová M., Burova M., Jirásková N., Rozsívál P.

Oční klinika Lékařské fakulty Univerzity Karlovy a Fakultní nemocnice, Hradec Králové, přednosta: prof. MUDr. Pavel Rozsívál, CSc., FEBO

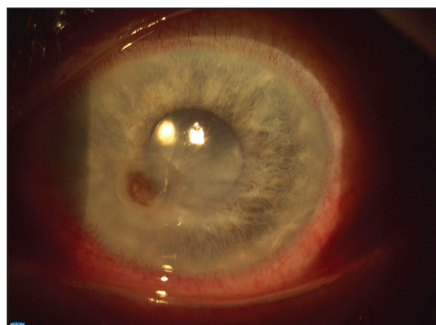
✉ Do redakce doručeno dne 8. 8. 2011

✍ Do tisku přijato dne 1. 12. 2011

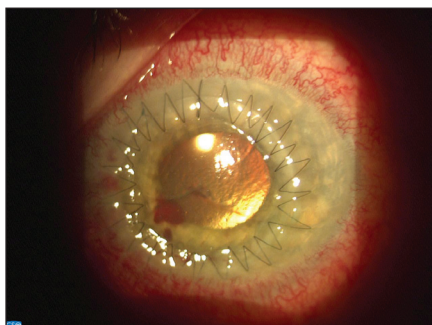
MUDr. Marie Kalfeřtová
Oční klinika
Fakultní nemocnice Hradec Králové
Sokolská 581
500 05 Hradec Králové
e-mail: majka.l@centrum.cz

Při příjmu byla nejlépe korigovaná zraková ostrost (NKZO) OL správná světelná projekce a počítání prstů před okem. Byla přítomna hypotonie bulbu. Rohovková rána tamponovaná duhovkou, uzavřená, Seidel negativní (obr. 1). Při přijetí jsme provedli ultrazvukové vyšetření (B-scan), které prokázalo nitrooční hyperechogenní lézi (obr. 2). K vyloučení nitroočního tumoru jsme indikovali vyšetření magnetickou rezonancí (MRI), které vyloučilo solidní útvar a potvrdilo suprachoroidální hemoragii.

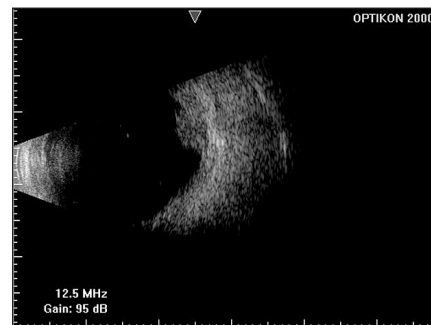
Při přijetí jsem zahájili lokální i celkovou antibiotickou terapii. Lokálně byl podáván Levofloxacin každou hodinu, systémová terapie byla 1 g Ceftazidimu a 1 g Vankomycinu každých 12 hodin intravenózně. K celkové terapii jsme ještě přidali 1000 mg Acykloviru denně. Postupně se stav zlepšil, po sedmi dnech zlepšení NKZO na 6/18, přetrvává nitrooční hypotonie, na očním pozadí a dle ultrazvukového vyšetření stále prokazujeme suprachoroidální hemat. Před propuštěním jsme nahra-



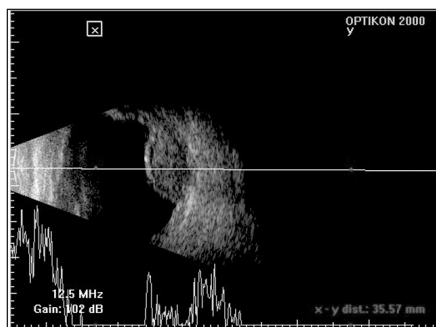
Obr. 1.



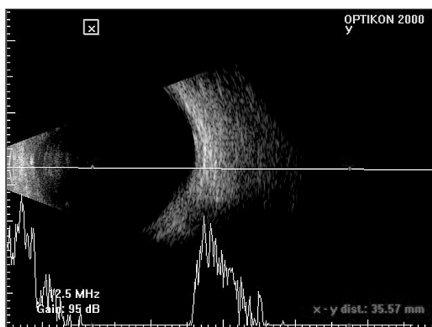
Obr. 3.



Obr. 5.



Obr. 2.



Obr. 4.

dili parenterální antibiotika perorálními, nová léčba byla 1g Amoxicilinu každých 12 hodin. Lokální terapie při propuštění byla Levofloxacin každou hodinu a Atropin 1% 2x denně. Za 2 týdny byl pacient akutně přijatý pro zhoršení NKZO na 0,5/50, rohovková rána Seidel pozitivní.

Byla provedena akutní perforující keratoplastika (obr. 3). Operační průběh byl bez komplikací, pooperačně byla ordinována lokální terapie Tobramycinem a Dexametasonem každou hodinu, Homatropin 2% 2x denně a umělé slzy 5x denně. Celkově jsme pacientovi podávali Ibuprofen 600 mg tbl. 2x denně a 1000 mg Acykloviru. První den po operaci byla NKZO 0,5/50 stenopeicky, postupně zlepšení na 6/30. Nitrooční tlak se pooperačně zvýšil na 12 torr. Ultrasonografickým (USG) vyšetřením (B-scan) prokazujeme úplnou úpravu stavu a vymizení suprachoroidální hemoragie (obr. 4). Pacienta jsme propustili do domácího ošetřování a předali do péče spádového očního oddělení.

KAZUISTIKA II

48letý pacient byl přijatý na naši kliniku s těžkou kontuzí levého oka, kterou si způsobil při práci, byl udeřen dřevěnou palubkou. Lokální nález při přijetí byl drobné exkoriace a edém horního víčka, podkožní a retrobulbární hematoma, spojivka chemotická, mírný edém epitelu rohovky, v přední komoře (Pk) hyphaema 3 mm, ve zbytku Pk rozvířená krev, duhovka pro-

svítá, zornice v mydriáze, plegická. Vyšetření fundu vzhledem k nálezu na předním segmentu není možné, dle USG (B-scan) pod sítnicí hyperechogenní ložisko (obr. 5), zvažována suprachoroidální hemoragie, dif. dg. tumorózní útvar. Pacientovi po přijetí nasazena lokální antibiotická a kortikoidní terapie (Tobramycin a Dexametason v dávce 5x denně), vzhledem k elevaci nitroočního tlaku k hodnotám kolem 30 torr dostává pacient i lokální a celkovou antiglaukomovou terapii (Timololum 0,5%, Glycerol 60 ml, Acetazolamidum 250 mg). Vzhledem ke krvácení bylo ordinováno Acidum aminomethylbenzoicum 250 mg tbl 2x denně. Třetí den po přijetí byla indikována laváž Pk v lokální anestezii. Operační výkon bez komplikací.

Po celou dobu hospitalizace bylo sledováno hyperechogenní ložisko pod sítnicí a jeho vývoj, postupně se ložisko zmenšilo a 10. den po úrazu již není ložisko ultrasonograficky zachytitelné.

Pacienta po 10 dnech hospitalizace propouštíme do domácí péče, NKZO správná světelná projekce, pohyb. Po propuštění pacient pokračoval v užívání lokální terapie Tobramycin 5x denně, Timolol 0,5% 2x denně, celkově Acidum aminomethylbenzoicum 250 mg 2x denně, Prednisonum 20 mg denně, Kalium chloratum a Omeprazolom 20 mg.

Při ambulantních kontrolách byla NKZO 6/30-6/20, nitrooční tlak je v normě, sítnice leží.

Při poslední kontrole na naší klinice v březnu 2011 NKZO 6/9 (2 chyby), sítnice leží dle klinického vyšetření i dle USG (B-scan).

DISKUSE

Suprachoroidální hemoragie se vyskytuje poměrně zřídka a nejčastěji je spojena s operačním a pooperačním obdobím. Dalšími příčinami bývá oční hypotonie, oční trauma, užívání antikoagulační terapie a výjimečně i spontánní výskyt (1, 2, 3).

V patogenezi suprachoroidální hemoragie mají své nezastupitelné místo vrozené i získané léze choroidálních cév. Fragilní cévy, které mohou vést ke vzniku suprachoroidální hemoragie, se mohou vyskytovat u vysoké myopie, nitrooční hypertenze, po nitroočních zánechtech a u systémové hypertenze a aterosklerózy. Na vzniku suprachoroidální hemoragie se mohou podílet různé faktory, jsou klasifikovány podle velikosti a vzniku krvácení, podle jejich vztahu k operačnímu období a podle rychlosti vzniku. Suprachoroidální hemoragie se mohou vyskytovat od drobných až po masivní. Mohou vzniknout v průběhu operace a v časném pooperačním období, tzv. peroperační a pooperační – zpravidla jsou velkého rozsahu, expulzivní a mají infaustní prognózu. Suprachoroidální hemoragie, které nejsou spojeny s operačním výkonem a provázejí oční trauma, těžkou hypotonii oka, věkem podmíněnou degeneraci makuly a jiná onemocnění, jsou menšího rozsahu a mohou mít příznivější prognózu, jak je prezentováno v našich kazuistikách (1, 2).

Jsou popsány systémové, oční, peroperační a pooperační rizikové faktory, které mohou vést ke vzniku suprachoroidální hemoragie. Tyto faktory jsme shrnuli v tabulce číslo 1.

Důležitá je včasná diagnostika onemocnění, především klinické vyšetření, které ale někdy může být obtížné vzhledem k neprůhlednosti očních médií. Pro diagnostiku je důležité ultrazvukové vyšetření (A-scan, B-scan), které prokáže výskyt suprachoroidálního krvácení (4, 5).

Při ultrazvukovém vyšetření je suprachoroidální prostor vyplněn hyperechogenními opacitami. Densita choroidální hemoragie se mění s časem, na počátku

Tab. 1. Rizikové faktory pro vznik suprachoroidální hemoragie

Systémové faktory vyšší věk, ateroskleróza, arteriální hypertenze, kardiovaskulární poruchy, diabetes mellitus, poruchy srážlivosti a krevní onemocnění, antikoagulační terapie, TPA (tissue plasminogen activator) terapie, peroperační arteriální hypertenze, Valsalvův manévr

Oční rizikové faktory především nitrooční hypotonie, dále glaukom, axiální myopie vyšších stupňů, afakie, artefakie, nitrooční operace – operace katarakty, glaukomová filtrační operace, vitreoretinální operace, penetrující keratoplastika, suprachoroidální hemoragie přítomná na jednom oku, trauma, peroperační ztráta sklivce, chorioiditis, věkem podmíněná makulární degenerace, pseudoexfoliační syndrom, retrobulbární anestezie bez přídatku epinefrinu

(upraveno podle 1, 2, 4)

se jeví jako solidní masa, která se postupně mění na hypoechogenní struktury, které se pohybují v suprachoroidálním prostoru (2).

CT vyšetření nám pomůže lokalizovat suprachoroidální hemoragii a odlišit hemoragické choroidální odchlípení od serózního. U našeho pacienta jsme k diferenciaci suprachoroidální hemoragie od solidního útvaru využili MRI vyšetření, které je více spolehlivé.

K terapii se lokálně používají steroidy, u těžkých krvácení i systémově. V případě vysokého nitroočního tlaku je nasazena antiglaukomová terapie. Chirurgická terapie je velmi diskutovaná a kontroverzní, vždy by měl být konzultován vitreoretinální chirurg (1, 2, 3).

Operační výkon by měl být proveden 1 až 2 týdny po vzniku suprachoroidální hemoragie.

Chirurgické postupy jsou možné tři:

chirurgická drenáž hemoragie, pars plana vitrektomie nebo jejich kombinace (2, 3).

Dle Chu a kol. je z chirurgických postupů doporučována pro léčbu pars plana vitrektomie se silikonovým olejem, která by však měla být indikována jen u nejtěžších případů (2).

Prognóza u pacientů se suprachoroidální hemoragii závisí především na jejím rozsahu.

ZÁVĚR

Přestože se suprachoroidální hemoragie vyskytuje zřídka a zpravidla je spojena s operačním výkonem, může se vyskytovat i bez souvislosti s chirurgickým zákrokem. Důležitá je včasná a přesná diagnostika, neboť dle ultrasonografie může být nejprve zaměněna za nitrooční tumor. Na zlepšení zrakových funkcí má vliv rozsah a lokalizace hemoragie a brzké zahájení terapie.

LITERATURA

1. Chandra, A., Bardam, A., Hugkulstone, Ch.: A spontaneous suprachoroidal haemorrhage: a case report, *Cases Journal*. 2009; 2: 185.
2. Chu, TG., Green, RL.: Suprachoroidal Hemorrhage, *Surv Ophthalmol*. 1999; 43 (6): 471–486.
3. Jiraskova, N., Rozsival, P., Pozlerova, J. et al.: Expulsive hemorrhage after glaucoma filtering surgery, *Biomed Pap Med Fac Univ Palacky Olomouc Czech Repub*. 2009; 153(3): 221–224.
4. Jirásková, N., Rozsival, P.: Suprachoroidální hemoragie – obávaná komplikace nitroočních operací, *Trendy soudobé oftalmologie*, Svazek 7, Galén, Praha, 2011; 209–221.
5. Sharma, YR., Gaur, A., Azad, RV.: Suprachoroidal haemorrhage. Secondary management, 2001; 49, 3: 191–192.