

Spontánne uzavretie idiopatickej diery makuly (prezentácia 4 prípadov)

V skrátenej verzii prednesené na kongrese Slovenskej oftalmologickej spoločnosti v Bojniciach 7. októbra 2011

KAZUISTIKA

Lipková B.¹, Liesnerová A.¹, Šustykevičová Z.², Krásnik V.³

¹Očné oddelenie FNŠP, Žilina, primár MUDr. Michal Štubňa

²Očná klinika FN, Trenčín, prednosta MUDr. Marek Káčerik

³Klinika oftalmológie LF UK a UNB nemocnica Ružinov, Bratislava, prednosta doc. MUDr. Vladimír Krásnik, PhD.

SÚHRN

Cieľ: Popísať prípady spontánneho uzavretia idiopatickej diery makuly.

Materiál a metodika: Retrospektívne sa v OCT nálezoch pátralo po prípadoch uzavretia diery makuly a podľa zdravotnej dokumentácie sa overovalo, či sa jednalo o idiopatické diery a ich spontánne uzavretie.

Výsledky: Autori prezentujú dva prípady uzavretia diery makuly v štádiu IB, pričom v jednom prípade sa po 15 mesiacoch pôvodne zatvorená diera znovu otvorila, a to v plnej hrúbke. V ďalších dvoch prípadoch sa uzavrela diera makuly v štádiu II – jedenkrát po ablácii zadného sklovca po operácii katarakty a raz po celkom spontánnom odlúčení zadného sklovca.

Záver: Na troch pracoviskách sa zdokumentovali v priebehu takmer štyroch rokov štyri prípady spontánneho uzavretia diery makuly. To je dôvod, prečo predpokladáme, že tento proces nie je až tak zriedkavý, ako sa zdá podľa literatúry.

Kľúčové slová: idiopatická diera makuly, spontánne uzavretie idiopatickej diery makuly, OCT, ablácia zadnej kôry sklovca

SUMMARY

Spontaneous Closure of Idiopathic Macular Hole (Presentation of 4 Cases)

Purpose: To describe the cases of spontaneous closure of idiopathic macular hole.

Material and method: OCT findings were retrospectively searched for cases of macular hole closure. Based on the corresponding documentation it was checked, if they were idiopathic macular holes and if the closure was spontaneous.

Results: The authors present two cases of macular hole closures in phase IB, in one of which the closed hole reopened again in full thickness after 15 months. In further two cases of the phase II, one hole closed after posterior vitreous detachment after cataract surgery and once quite spontaneously.

Conclusion: Four cases of spontaneous closure of idiopathic macular hole were documented by three ophthalmology departments during the period of nearly four years. Based on this result we suppose that this process is not as rare, as stated in the literature.

Key words: idiopathic macular hole, spontaneous closure of idiopathic macular hole, OCT, posterior vitreous detachment

Čes. a slov. Oftal., 67, 2011, No. 5-6, p. 165-168

✉ Do redakcie doručeno dne 18. 11. 2011

📄 Do tisku prijato dne 1. 12. 2011

e-mail: blandina.lipkova@gmail.com

ÚVOD

Prvá zmienka o diere makuly (DM) pochádza od Knappa z r. 1869, ktorý pozoroval pacienta s anamnézou traumy a následným zakrvácaním makuly. Johnson a Gass chronologicky popísali vývoj idiopatickej diery makuly (IDM) na základe zmien sklovca, sklovcovomakulárneho rozhrania a zmien makuly. Tento vývoj je rozdelený do 4 štádií alebo stupňov, pričom každý z nich je presne definovaný biomikroskopickým obrazom a anatomickou zmenou [11].

Porozumenie mechanizmu vývoja diery makuly za posledné roky výrazne pokročilo. Predisponujúcim faktorom jej vzniku je involučné stenšenie makuly. Predpokladá sa podiel predozadnej, a najmä tangenciálnej trakcie fovey zadnou kôrou sklovca. Predozadná trakcia môže byť dôsledkom dynamických trakčných síl na abnormálne perzistujúce vitreofoveálne spojenie, ktoré vzniká následkom anomálnej perifoveálnej separácie sklovca [1, 8, 18]. Tangenciálna trakcia môže nastať kontrakciou perifoveálnej kôry sklovca následkom invázie a proliferácie Müllerových buniek [2, 9].

V prípade vitreofoveálnej separácie počas vývoja diery makuly uvoľnenie

trakcie môže viesť k regresii cysty, ale uzavretie už vzniknutej diery v plnej hrúbke je relatívne neobvyklé [5].

Väčšina prípadov diery makuly je idiopatických, ostatné vznikajú v súvislosti s vysokou myopiou, po operáciách zadného segmentu, pri venózných oklúziách, pri diabetickej retinopatii, po úraze či expozícii laserom [2].

Pôvodne slúžil k dôkazu diery makuly len klinický nález a metóda vyšetrenia Watzkeho Allenovho príznaku svetlom štrbinovej lampy, test laserovým svetlom, prípadne kampimetria či mikroperimetria. [11] Neskôr uvedená OCT je výkonná, neinvazívna, nonkontaktná technika, ktorá zobrazuje prierez fovey s vysokou

rozlišovacou schopnosťou. Poskytuje náhľad do patogenézy vývoja diery makuly a aj jej mechanizmu úpravy po operačnej liečbe. Jednoznačne rozlíši diery makuly v plnej hrúbke, v parciálnej hrúbke – vonkajšia a vnútorná, pseudodieru a cysty. OCT tiež klasifikuje štádiá diery makuly a má význam pre sledovanie vitreofoveálneho rozhrania druhého oka u pacientov s diery makuly na prvom oku [2]. Mikroperimetria dokumentuje funkčné postihnutie a prípadné zlepšenie po úspešnej operácii diery makuly.

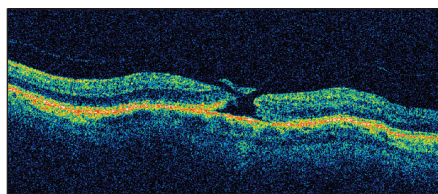
MATERIÁL A METODIKA

Retrospektívne sme v OCT nálezoch pátrali po prípadoch uzavretia DM a podľa zdravotnej dokumentácie sme overovali, či sa jednalo o idiopatické prípady DM a ich spontánne uzavretie. Všetci pacienti v našom súbore boli vyšetrení na OCT prístroji Stratus Zeiss. V období od roku 2007 do septembra roku 2011 boli zaznamenané nasledovné štyri prípady uzavretia diery makuly. Na základe zdravotnej dokumentácie sa autori presvedčili, že sa jednalo o spontánne uzavretia idiopatických diery makuly. K štatistickému spracovaniu nám chýbajú kompletne demografické parametre (prevalencia, incidencia všetkých nálezo DM), aby sme mohli tieto prípady zovšeobecniť a štatisticky vyhodnotiť.

KAZUISTIKY

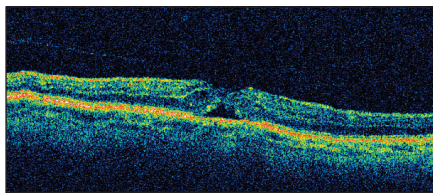
Pacient č. 1

68-ročnému pacientovi bolo pri biomikroskopickom vyšetrení tesne pred operáciou katarakty zistené prejasnenie v centrálnej krajine makuly ľavého oka. Pacient negoval úraz. Prišiel informo-

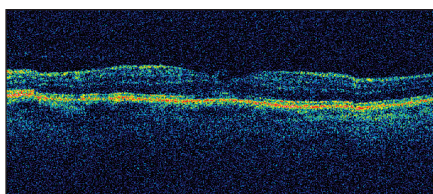


Obr. 1. OCT nález diery makuly s pseudooperkulom v štádiu II u pacienta č. 1 v deň operácie katarakty

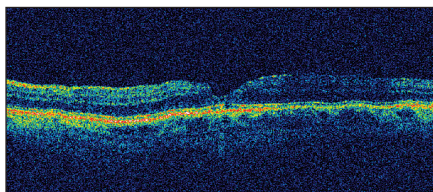
vaný, že všetky jeho zrakové ťažkosti ako zahmlenie a pokrivenie obrazu vymiznú po operácii. Cieľovým vyšetrením pacient potvrdil metamorfopsie na Amslerovej mriežke a mal pozitívny Allen Watzkeho fenomén aj test stopou vodiaceho lúča. OCT potvrdilo diery makuly



Obr. 2. OCT nález u pacienta č.1 nasledujúci deň po operácii katarakty so zobrazením priblíženia okrajov neurosenzorickej sietnice a pravdepodobne s nakopením gliu na vnútornom povrchu sietnice, stále je evidentná vitreoretinálna adhézia s trakciou



Obr. 3. OCT mesiac po operácii katarakty u pacienta č. 1 znázorňuje kompletne uzavretie diery makuly a takmer úplnú rekonštrukciu architektúru fovey, tesne vedľa umbra foveoly sa zobrazuje hyperreflexívny prúžok, ktorý môže predstavovať zvyšok tkaniva po uvoľnení vitreoretinálnej adhézie



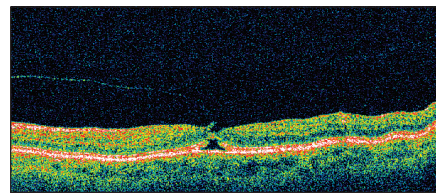
Obr. 4. Po 15 mesiacoch je na OCT u pacienta č. 1 prítomná mierne deformovaná foveolárna depresia, pričom sa už nezobrazuje žiadny zvyšok po vitreomakulárnej adhézii

v štádiu II s pseudooperkulom. Predoperačná centrálna zraková ostrosť 0,3 sa pooperačne zlepšila na 0,5 v prvý pooperačný deň. Pri kontrole po 3 týždňoch bola zistená zraková ostrosť 1,0, aj vymiznutie metamorfopsií. Biomikroskopicky bola evidentná ablácia zadného sklovca a OCT dokumentovalo uzavretie IDM. Po 15 mesiacoch bol stabilizovaný OCT nález aj centrálna zraková ostrosť.

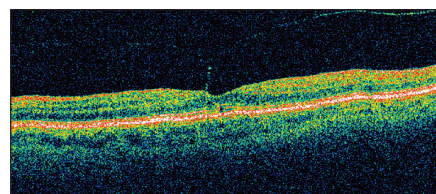
Pacient č. 2

69-ročná pacientka sa sťažovala na zhoršenie videnia ľavého oka trvajúce asi pol roka, vnímala vypadávanie písmen, zvlnenie čiar Amslerovej mriežky. Centrálna zraková ostrosť ľavého oka bola 0,66. Biomikroskopicky sa zistil na očné pozadí vľavo nález bledožltého ložiska v mieste foveoly, foveolárny reflex bol nevýbavný, oploštený. OCT dokumentovalo diery makuly IB štádia.

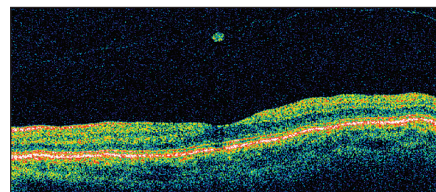
Pri kontrole o pol roka sa pacientke zmiernili metamorfopsie, centrálna zra-



Obr. 5. OCT zobrazuje u pacientky č. 2 anomálnu abláciu zadného sklovca v oblasti foveoly s úponom sklovca, ktorý ťahá vytrhnutý prúžok neuroretíny, oploštenie foveálnej depresie a cystoidnú zmenu v hĺbke neuroretíny a tiež narušenie kontinuity vrstvy juncie fotoreceptorov nad pigmentovým epitelom sietnice



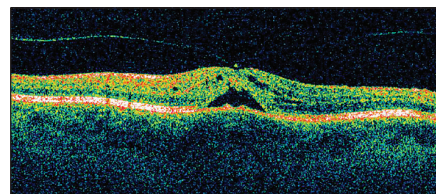
Obr. 6. OCT znázorňuje u pacientky č. 2 správnu architektúru fovey s prítomnou vitreomakulárnou adhézou bez trakcie



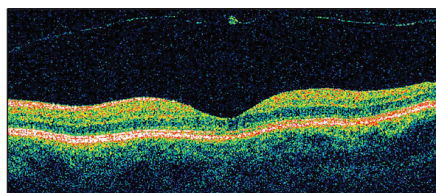
Obr. 7. OCT u pacientky č. 2 po 14 mesiacoch od prvého vyšetrenia znázorňuje správnu architektúru fovey a abláciu zadného sklovca s hyperreflexívnym tkanivom, zrejme zvyšok po vitreomakulárnej adhézii snád aj s ostrovčekom neurosenzorickej sietnice

ková ostrosť sa nezmenila, ostala 0,66. OCT zobrazilo čiastočné uvoľnenie vitreoretinálnej adhézie a tým ústup trakcie.

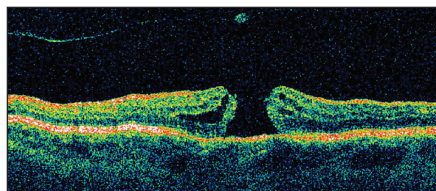
O 14 mesiacov po prvom vyšetrení pacientka udala, že videnie ľavého oka je bez ťažkostí. Centrálna zraková ostrosť sa upravila na 1,0 a biomikroskopicky bol evidentný foveolárny reflex.



Obr. 8. OCT dokumentuje u pacientky č. 3 nadvihnutie sietnice zrejme následkom trakcie sklovcom, ktorý je upevnený v oblasti centra foveoly, sietnica je cystoidne zmenená



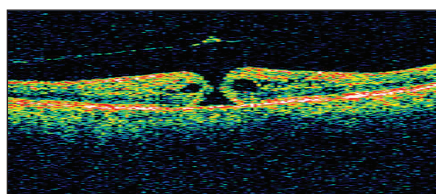
Obr. 9. OCT dokumentuje u pacientky č. 3 správnú architektúru fovey a flotujúcu zadnú kôru sklovca s drobným zahustením po vitreo- makulárnej adhézii, eventuálne aj s kúskom neurosenzorickej sietnice



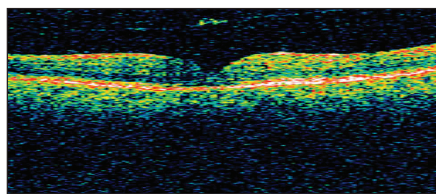
Obr. 10. OCT znázorňuje diery makuly v plnej hrúbke a cystoidným zhrubnutím jej okrajov a podobne ako na predchádzajúcom obrázku zadnú kôru sklovca

Pacient č. 3

U 71-ročnej pacientky s centrálnou zrakovou ostrosťou 0,1 s dierou makuly IB štádia sa po spontánnom odtrhnutí zadného kortexu diera uzavrela, pričom centrálna zraková ostrosť sa zlepšila len diskkrétne na 0,2. Po ďalších 19 mesiacoch sa diera spontánne znovu otvorila. Pacientka sa stratila z ďalšieho sledovania.



Obr. 11. OCT obraz diery makuly II. štádia s evidentnou abláciou zadnej kôry sklovca s operculom a s cystoidným zhrubnutím okrajov neurosenzorickej sietnice u pacienta č. 4



Obr. 12. OCT obraz uzavretej diery sietnice bez zmeny nálezu uvoľnenej zadnej kôry sklovca u pacienta č. 4

Pacient č. 4

76-ročný muž s centrálnou zrakovou ostrosťou 0,3 bol objednaný k operácii diery makuly II. štádia, pričom OCT zobrazovalo uvoľnenie zadného sklovca

aj s pseudooperkulom. Keď prišiel na operáciu, diera bola spontánne uzavretá, centrálna zraková ostrosť sa mierne zlepšila na 0,4. Pacient podstúpil len operáciu katarakty s implantáciou umelej vnútroočnej šošovky a centrálna zraková ostrosť dosiahla hodnotu 0,7.

VÝSLEDKY

Tab. 1. Sumarizácia sledovaných parametrov

Priemerný vek pacientov	71 rokov
Pohlavie	2x žena/ 2x muž
Priemerná doba od zistenia IDM po jej uzavretie	247 dní (3 týždne až 19 mesiacov)
Štádium IDM	2x štádium IB/2x štádium II
Znovuotvorenie	1x zo štyroch
Stav makuly druhého oka	4x bez patológie na OCT

DISKUSIA

V literatúre sa spomína pomerne často spontánne vymiznutie traumatickej diery makuly. Je možné hlavne u mladých ľudí [13, 14]. Prevalencia nie je dostatočne presne určená a podľa rôznych autorov sa pohybuje od 10 do 66,6 %. Tiež sú rôzne údaje ohľadom časového intervalu medzi diagnózou traumatickej diery makuly a jej uzavretím. Udávajú sa medzi 1 týždňom až 6 mesiacmi [4].

Prirodzený vývoj IDM predstavuje nárast jej veľkosti a stupňa.

K spontánnemu uzavretiu IDM dochádza podľa Landolfiho v 3–6 % počas doby sledovania 6 rokov, celkom vzácné v prípade jej bilaterálneho výskytu [12, 15].

V štúdiu Eye Diseases Case Control Study Group (EDCSS) sledovali súbor 198 očí s IDM, v 20 % 3 roky, v 49 % 3–4 roky a v 31 % viac ako 6 rokov. V 11 % išlo o bilaterálne postihnutie. Počas doby sledovania sa IDM objavila na druhom oku v skupine do 3 rokov v 4,3 %, do 5 rokov v 6,5 % a nad 6 rokov v 7,1 % prípadov. Spontánne uzavretie IDM sa nepozorovalo v termíne do 3 a 5 rokov. V skupine nad 6 rokov autori pozorovali spontánne uzavretie IDM v 10,3 % prípadov [11, 19].

Operačné riešenie IDM pars plana vitrektómiou (PPV) s peelingom membrána limitans interna (MLI) s tamponádou sietnice zriadeným expanzným plynom sa stalo spoľahlivým a efektívnym riešením nálezu diery makuly, či už idiopatickej alebo traumatickej. Zlepšenie centrálnej zrakovéj ostrosti po ope-

rácii diery makuly nemusí byť výrazné napriek úspešnému uzavretiu diery. Je to následkom poškodenia komplexu sietnice, jej pigmentového epitelu a priľahlej choroidey.

Boli navrhnuté 4 možné mechanizmy spontánného uzavretia diery makuly:

1. uvoľnenie trakcie na okraje diery makuly a foveu abláciou zadnej kôry sklovca v perifoveálnej oblasti,
2. proliferácia buniek, ktorá vyplní diery,
3. premostenie diery makuly neurosenzoricou sietnicou,

4. uzáver diery kontraktílnou epiretinálnou membránou [7, 16].

U našich prvých troch pacientov zohráva úlohu v uzavretí IDM mechanizmus uvoľnenia anomálnej vitreofoveálnej trakcie po kompletizácii ablácie zadného sklovca, pričom u druhej pacientky pravdepodobne aj s účasťou premostenia diery makuly neurosenzoricou sietnicou.

V prípade štvrtého pacienta bola spontánna ablácia zadného sklovca už v čase zistenia IDM prítomná, hoci nie kompletná (nebol pozorovaný Weissov prstenec). To znamená, že v patomechanizme jej uzavretia zohrala úlohu proliferácia buniek, ktorá vyplnila diery a premostenie diery makuly neurosenzoricou sietnicou. Jej vývoj sa však na OCT nepodaril zachytiť.

U traumatickej diery je vhodné vyčkat s operáciou aj niekoľko týždňov pre relatívne veľkú pravdepodobnosť jej uzavretia. Keďže možnosť spontánného uzavretia IDM je vzácná, nedoporučujeme odkladať jej operačné riešenie. Čím dlhšie diera perzistuje, tým sa zhoršuje nádej na funkčnú úpravu [14, 16].

Perspektívnou liečbou DM možno bude intravitreálna aplikácia mikroplazmínu. V klinickej štúdiu MIVI-IIT sa pozorovalo pri dávke 125 mikrogramov opakovanej trikrát uvoľnenie vitreomakulárnych adhézii u 58 % pacientov v termíne 28 dní po poslednej injekcii, pričom ostal hladký povrch sietnice bez morfolologickej alterácie [17]. Po jedinej dávke mikroplazmínu nebolo potrebné vykonať operáciu pre trakčnú vitreoretinálnu makulopatiu u 31 % očí. V blízkej budúcnosti bude realizovaná klinická štúdia: Ocriplasmin for Treatment for Symptomatic

Vitreomacular Adhesion Including Macular Hole (OASIS) [3].

ZÁVER

Spontánne uzavretie IDM je zriedkavé, ale možné. Na troch pracoviskách

sme zdokumentovali v priebehu takmer štyroch rokov štyri prípady spontánneho uzavretia IDM. To je dôvod, prečo predpokladáme, že tento proces nie je až tak zriedkavý, ako sa zdá podľa literatúry. Ani na jednom zo zúčastnených pracovísk nie je technicky možné zistiť prevalenciu a incidenciu IDM ani jej spontánneho uzavretia z prístrojov OCT alebo z dostupnej dokumentácie.

Na rozdiel od traumatickej DM, kedy je vhodné vyčkať s operáciou aj niekoľko týždňov pre relatívne veľkú pravdepodobnosť jej uzavretia, u IDM je možnosť spontánneho uzavretia vzácna, a preto nedoporučujeme odkladať jej operačné riešenie. Čím dlhšie diera perzistuje, tým sa znižuje nádej na funkčnú úpravu.

LITERATÚRA

- Azzolini C., Patelli F., Brancato R.:** Correlation between optical coherence tomography data and biomicroscopic interpretation of idiopathic macular hole. *Am J Ophthalmol* 2001; 132(3): 348–355.
- Bainbridge J., Herbert E., Gregor Z.:** Macular holes: vitreoretinal relationships and surgical approaches. *Eye* 2008; 22: 1301–1309.
- Benz M.S., Packo K.H., Gonzalez V. et al.:** A placebo-controlled trial of microplasma intravitreal injection to facilitate posterior vitreous detachment before vitrectomy. *Ophthalmology*. 2010 Apr; 117(4): 791–797.
- Bosch V., Mateo J., Lavilla-Garcia L. et al.:** Spontaneous closure of full thickness traumatic macular hole. *Arch Soc Esp Ophthalmol*. 2008; 83: 325–327.
- Ezra E., Gregor Z.J.:** Surgery for idiopathic full-thickness macular hole: two-year results of a randomized clinical trial comparing natural history, vitrectomy, and vitrectomy plus autologous serum: Morfields Macular Hole Study Group Report no. 1. *Arch Ophthalmol*. 2004; 122(2): 224–236.
- Ezra E., Munro P.M., Charteris D.G. et al.:** Macular hole opercula. Ultrastructural features and clinicopathological correlation. *Arch Ophthalmol*. 1997; 115(11): 1381–1387.
- García P., Udaondo M., Amselem G. et al.:** Spontaneous resolution of idiopathic macular hole type IV: Optical coherence tomography follow-up. *Arch Soc Esp Ophthalmol*. 2006; 81: 229–232.
- Gaudric A., Haouchine B., Massin P. et al.:** Macular hole formation: new data provided by optical coherence tomography. *Arch Ophthalmol*. 1999; 117(6): 744–751.
- Gass J.D.:** Idiopathic senile macular hole. Its early stages and pathogenesis. *Arch Ophthalmol*. 1988; 106(5): 629–639.
- Gass J.D.:** Muller cell cone, an overlooked part of the anatomy of the fovea centralis: hypotheses concerning its role in the pathogenesis of macular hole and foveomacular retinoschisis. *Arch Ophthalmol*. 1999; 117(6): 821–823.
- Krásnik V.:** Chirurgická liečba idiopatickej makulárnej diery. *Čes a Slov Ophthalmol*. 1999; 6: 377–383.
- Landolfi M., Zarbin M.A., Bhagat N.:** Macular holes. *Ophthalmol Clin North Am*. 2002 Dec; 15(4): 565–572.
- Nasr M.B., Symeonidis C., Tsinopoulos I. et al.:** Spontaneous traumatic macular hole closure in a 50-year-old woman: a case report. *J Med Case Reports*. 2011 Jul 6; 5: 290.
- Rizzo S., Patelli F., Chow D.R.:** Vitreoretinal surgery. Berlin: Springer Verlag Berlin Heidelberg, 2009, ISBN 978-3-540-89589-9, p. 169.
- Scassa C., Bruno M., Ripandelli G. et al.:** Spontaneous closure of bilateral full thickness macular holes without surgery: an eleven-year follow-up. *Eur Rev Med Pharmacol Sci*. 2011 Jun; 15(6): 717–720.
- Schweitzer K.D., García R.:** Spontaneous closure of a stage III idiopathic macular hole. *Can J Ophthalmol*. 2007; 42: 127–128.
- Stalmans P., Delaey C., de Smet M.D. et al.:** Intravitreal injection of microplasma for treatment of vitreomacular adhesion: results of a prospective, randomized, sham-controlled phase II trial (the MIVI-IIT trial). *Retina*. 2010 Jul-Aug; 30(7): 1122–1127.
- Tanner V., Chauhan D.S., Jackson T.L. et al.:** Optical coherence tomography of the vitreoretinal interface in macular hole formation. *Br J Ophthalmol*. 2001; 85(9): 1092–1097.
- The eye disease case control study group: Risk factor for idiopathic macular hole. *Am. J. Ophthalmol*. 118, 1994, s. 754–761.