

Metoda AquaLase – vliv na vznik sekundární katarakty a její bezpečnost

Předneseno ve zkrácené formě na XVIII. Výročním sjezdu ČOS, 25. 9. 2010, Teplice

SOUHRN

Cíl: Sledovat vliv metody AquaLase použité k dočištění zadního pouzdra při operaci katarakty na vznik opacit zadního pouzdra a ověřit bezpečnost této metody pro rohovkový endotel.

Metodika: Naše studie je prospektivní. Do sledovaného souboru byli zařazeni pacienti s oboustrannou kataraktou operovaní na Oční klinice FN Hradec Králové v období od září 2007 do března 2009, kteří splnili kritéria k zařazení do studie (50 pacientů).

V průběhu operace byla torzní fakoemulzifikace a bimanuální irigace/aspirace na pravém oku doplněna pulsy BSS (Balanced Salt Solution) – metoda AquaLase (Alcon Laboratories, Forth Worth, Texas, USA). Do obou očí byla implantována nitrooční čočka AcrySof SA60AT. Do studie byli vybráni pacienti bez dalších vážných očních onemocnění, která by ovlivňovala pooperační zrakovou ostrost. Pacienti měli vždy operovány obě oči tím samým operátorem. Všichni pacienti byli vyšetřeni předoperačně a 3, 6 a 12 měsíců po operaci. Při každém vyšetření byla hodnocena nejlepší korigovaná zraková ostrost (NKZO), hustota endotelových buněk (ECC), pachymetrie rohovky, pooperačně byla při každém sezení pořizována digitální fotografie předního segmentu oka se zaměřením na zadní pouzdro v retroiluminaci. Následně byla pořízená fotodokumentace hodnocena programy k objektivizaci stupně opacit zadního pouzdra (PCO) – EPCO 2000 a OSCA.

Výsledky: NKZO byla u všech pacientů 0,8 a lepší. Průměrná hodnota PCO indexu byla ve sledovaných obdobích (3, 6 a 12 měsíců) na OP $0,260 \pm 0,198$; $0,259 \pm 0,173$; $0,308 \pm 0,191$; na OL $0,279 \pm 0,170$; $0,280 \pm 0,153$; $0,333 \pm 0,197$. Průměrná hodnota OSCA score ve sledovaných obdobích byla na OP $0,599 \pm 0,240$; $0,605 \pm 0,333$; $0,598 \pm 0,256$; na OL $0,627 \pm 0,403$; $0,635 \pm 0,357$; $0,541 \pm 0,328$. U jednoho pacienta byla po roce od operace provedena Nd-YAG laserová kapsulotomie na oku pravém. Pooperační změny ECC a pachymetrie nebyly statisticky významné.

Závěr: V naší studii jsme při použití obou metod ve všech sledovaných obdobích zaznamenali pouze minimální hodnoty opacit zadního pouzdra. U výsledků hodnocení PCO softwarem EPCO 2000 i OSCA jsme ve všech sledovaných obdobích nezjistili statisticky významný rozdíl. Sledováním ECC a pachymetrie jsme prokázali, že metoda AquaLase je bezpečná.

Klíčová slova: opacity zadního pouzdra, metoda AquaLase, software EPCO 2000, OSCA

SUMMARY:

AquaLase Method – Influence to the Secondary Cataract Appearance and its Safety

Purpose: To study effect of AquaLase method used for final management of posterior capsule during cataract surgery on the posterior capsule opacification (PCO) and to verify safety of this method for the eye tissue.

Methods: The prospective clinical study involving 50 patients (100 eyes) with bilateral cataract having lens removal at the Department of Ophthalmology, University Hospital Hradec Králové in the period from September 2007 to March 2009. During the surgery was lens removed using torsional phacoemulsification and bimanual irrigation/aspiration. Cleaning of the posterior capsule of the right eye was performed using AquaLase method. All patients were examined pre-operatively and 3, 6 and 12 months after surgery. Each examination covered best corrected visual acuity (BCVA), endothelial cell count (ECC), corneal pachymetry and digital retroillumination photographs of the anterior segment focused on the posterior capsule were obtained. The Evaluation of Posterior Capsule Opacification (EPCO 2000) software and the Open-Access Systematic Capsule Assessment (OSCA) system were used for PCO evaluation.

Results: BCVA was 0.8 in all patients. Average value for PCO index was in 3, 6 and 12 months postoperatively for right eye 0.260 ± 0.198 ; 0.259 ± 0.173 ; 0.308 ± 0.191 ; for left eye 0.279 ± 0.170 ; 0.280 ± 0.153 ; 0.333 ± 0.197 . Average value for OSCA score was for right eye 0.599 ± 0.240 ; 0.605 ± 0.333 ; 0.598 ± 0.256 ; for left eye 0.627 ± 0.403 ; 0.635 ± 0.357 ; 0.541 ± 0.328 . Nd-YAG capsulotomy was performed in one right eye one year after surgery.

PŮVODNÍ PRÁCE

Kalfeřtová M., Burova M.,
Jirásková N., Nekolová J.,
Rozsival P.

Oční klinika Lékařské fakulty Univerzity
Karlovy a Fakultní nemocnice,
Hradec Králové,
přednosta prof. MUDr. Pavel Rozsival,
CSc., FEBO

✉ Do redakce doručeno dne 8. 8. 2011

✍ Do tisku přijato dne 1. 12. 2011

MUDr. Marie Kalfeřtová
Oční klinika
Fakultní nemocnice Hradec Králové
Sokolská 581
500 05 Hradec Králové
e-mail: majka.l@centrum.cz

Pachymetry and ECC results show that the method AquaLase is safe for corneal endothelium.

Conclusion: One year after surgery, most cases of PCO were graded as minimal by both software's of analysis. The results were not statistically significant. Pachymetry and ECC results show that the AquaLase method is safe for corneal endothelium.

Key words: posterior capsule opacification, AquaLase method, software EPCO 2000, OSCA

Čes. a slov. Oftal., 67, 2011, No. 5-6, p. 150-153

ÚVOD

Problematika vzniku sekundární katarakty stojí v popředí současného oftalmologického výzkumu. Vznik opacit zadního pouzdra (PCO – z anglického Posterior Capsular Opacification) je nejčastější komplikací moderní kataraktové chirurgie s incidencí 20–50 % (1, 3, 14). Sekundární katarakta vede ke snížení zrakové ostrosti a její léčba může být doprovázena dalšími komplikacemi jako je poškození nitrooční čočky nebo její subluxace, vznik cystoidního makulárního edému, rheimatogenní amoce sítnice, zvýšení nitroočního tlaku nebo vznik pooperační endoftalmitidy (4, 13). Na vzniku PCO se po operaci katarakty podílí řada faktorů, z nichž některé ovlivnit nemůžeme, jiné ale ano. Mezi těžko ovlivnitelné až neovlivnitelné faktory patří věk a rasa pacienta a jeho oční i celkové choroby (11). Mezi ovlivnitelné faktory patří především operační technika, precizní přední cirkulární kontinuální kapsulorexe a důkladné očištění pouzdra od buněk zárodečného epitelu, dále typ čočky (velikost, tvar, okraj optické části, tvar haptické části) a materiál implantované nitrooční čočky (8, 12).

V naší práci jsme sledovali vliv metody AquaLase, která byla využita k dočištění zadního pouzdra čočky na oku pravém.

Metoda AquaLase využívá pulsy irigačního roztoku BSS o teplotě 57 °C. Pulsy tohoto roztoku jsou v nitroočních tkáních (díky vysokému obsahu vody) rychle tlumeny, čímž se snižuje riziko jejich poškození. AquaLase je také bezpečná díky speciální koncovce, která má oblý hrot vyrobený z měkkého polymeru. Tím se snižuje riziko ruptury zadního pouzdra, a proto je možno touto metodou zadní pouzdro důkladně očistit od buněk zárodečného epitelu a zbytků čočkových hmot (6, 7, 8, 10).

V současné době máme k dispozici množství metod k vyšetření stupně zkalení zadního pouzdra. Metody můžeme rozdělit podle míry subjektivního zásahu do hodnocení vyšetřujícím na subjektivní a objektivní.

Nejčastěji se používají metody subjektivně – objektivní, kde je spojeno subjektivní hodnocení a počítačové zpracování digitální fotografie.

Prozatím žádná z používaných metod nebyla vyhodnocena jako nejlepší pro sledování opacit zadního pouzdra. Pro hodnocení PCO jsou ale nevhodnější metody, u nichž je subjektivní vklad vyšetřujícího buď zcela eliminován, nebo snížen na nejnižší možnou míru. Metoda by měla být dostatečně citlivá a specifická. Důležitá pro hodnocení je i kvalita pořízené digitální fotodokumentace s maximálním vyloučením možných artefaktů (2, 9).

SOUBOR A METODIKA

Do souboru bylo zařazeno 50 pacientů (100 očí), kteří byli operováni na Oční klinice FN Hradec Králové v období od září 2007 do března 2009. Kritériem pro zařazení pacientů do studie byla oboustranná katarakta, absence dalších očních onemocnění, která by ovlivňovala pooperační zrakovou ostrost, a souhlas pacienta se zařazením do studie.

Všechny pacienty operovali dva operatři, kteří mají stejnou operační techniku, obě oči jednoho pacienta operoval jeden chirurg.

K odstranění katarakty byla použita torzní fakoemulzifikace a irigace a aspirace čočkových hmot, na pravém oku bylo zadní pouzdro ošetřeno pulsy BSS pomocí koncovky AquaLase.

Abychom mohli posoudit bezpečnost metody AquaLase na nitrooční tkáň, sledovali jsme u pacientů v souboru hodnoty rohovkové pachymetrie, počet endotelových buněk a výskyt možných pooperačních i pooperačních komplikací. Předoperačně jsme u pacientů sledovali nejlepší korigovanou zrakovou ostrost na Snellenových optotypech, pachymetrii a počet endotelových buněk.

Pooperačně byli pacienti vyšetřováni 3, 6 a 12 měsíců od operace, při každém sezení byla pořízena digitální fotografie předního segmentu oka se zaměřením na zadní pouzdro. Ná-

sledně jsme pořízenou fotodokumentaci ze všech pooperačních vyšetření hodnotili subjektivně objektivní metodou EPCO 2000 a objektivním systémem OSCA.

VÝSLEDKY

Bylo vyšetřeno 50 pacientů (34 žen, 16 mužů). Průměrný věk pacientů v době operace byl $69,66 \pm 9,1$ let (ženy $70,68 \pm 7,5$ let, muži $67,5 \pm 11,5$ let). Peroperačně ani pooperačně nebyly zaznamenány žádné komplikace.

Nejllepší korigovaná zraková ostrost byla ve všech sledovaných obdobích na obou očích 0,8 a lepší. Průměrné hodnoty pachymetrie byly předoperačně na OP $568,44 \pm 43,0$ μm na OL $562,18 \pm$

Tab. 1. Hodnoty pachymetrie (μm)

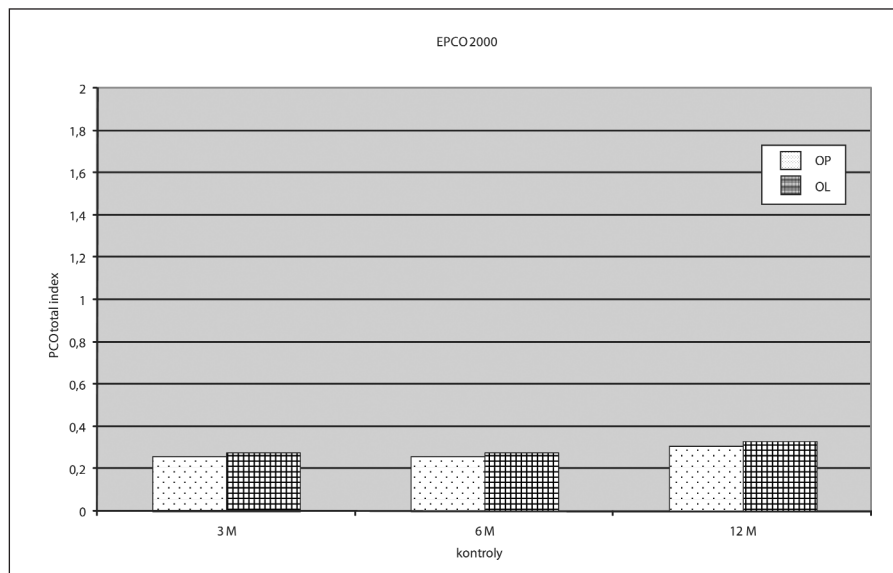
	předoperačně	pooperačně
OP	$568,44 \pm 43,0$	$560,7 \pm 43,0$
OL	$562,18 \pm 9,0$	$561,2 \pm 43,4$

Tab. 2. Hodnoty ECC (počet buněk/ mm^2)

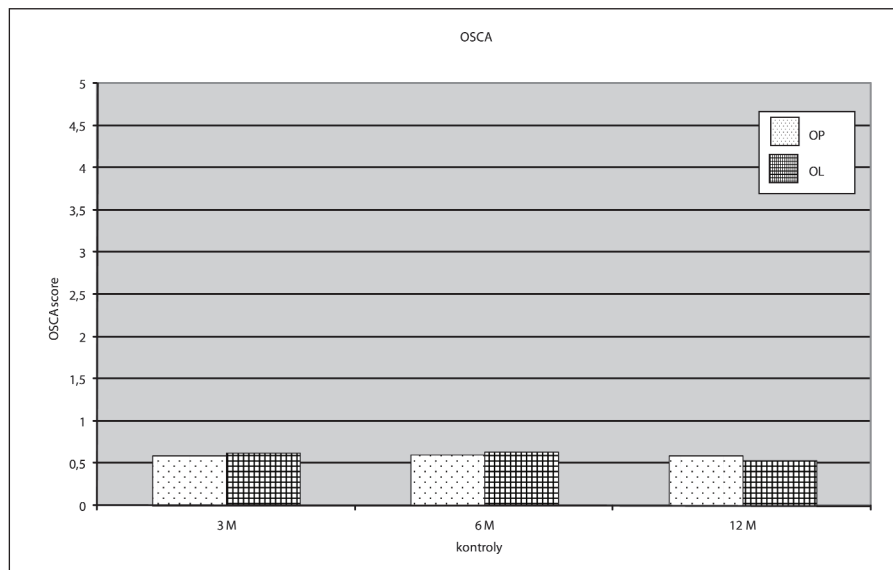
	předoperačně	pooperačně
OP	$2561,84 \pm 79,5$	$2369,5 \pm 412,4$
OL	$2570,0 \pm 32,5$	$2408,4 \pm 421,8$

$9,3$ μm , 3 měsíce po operaci na OP $560,7 \pm 43,0$ μm na OL $561,2 \pm 43,4$ μm (tab.1). Průměrné hodnoty ECC byly předoperačně na OP $2561,84 \pm 79,5$ buněk/ mm^2 , na OL $2570,0 \pm 32,5$ buněk/ mm^2 , 3 měsíce po operaci na OP $2369,5 \pm 412,4$ buněk/ mm^2 , na OL $2408,4 \pm 421,8$ buněk/ mm^2 (tab. 2).

Průměrná hodnota celkového PCO indexu byla ve sledovaných obdobích (3, 6 a 12 měsíců) na OP $0,260 \pm 0,198$; $0,259 \pm 0,173$; $0,308 \pm 0,191$; na OL $0,279 \pm 0,170$; $0,280 \pm 0,153$; $0,333 \pm 0,197$ (graf 1). Průměrná hodnota OSCA score ve sledovaných obdobích byla na OP $0,599 \pm 0,240$; $0,605 \pm 0,333$; $0,598 \pm 0,256$; na OL $0,627 \pm 0,403$; $0,635 \pm 0,357$; $0,541 \pm 0,328$ (graf 2). U jednoho pacienta byla rok po operaci provedena Nd-YAG laserová kapsulotomie na oku pravém. Bezpečnost metody AquaLase pro nitrooční tkáň jsme hodnotili dle pachymetrie rohovky, počtu endotelových buněk a výskytu peroperačních a pooperačních komplikací. Naše studie prokázala bezpečnost této metody.



Graf 1. Výsledky EPCO 2000



Graf 2. Výsledky OSCA

DISKUSE

Snaha o minimalizaci vzniku opacit zadního pouzdra, které jsou v současné době nejčastější komplikací po operaci šedého zákalu, má své medicínské i ekonomické důvody.

Sekundární katarakta vede ke snížení zrakové ostrosti, a tím k omezení pacienta. Léčba této komplikace, ať už pomocí Nd-YAG laserové kapsulotomie nebo sukci či discizí zadního pouzdra, může být doprovázena závažnými komplikacemi (zvýšení nitroočního tlaku, cystoidní makulární edém, zvýšení rizika amoce sítnice, infekční komplikace, poškození optické části implantované nitrooční čočky či její subluxace). Řešení sekundární ka-

tarakty zatěžuje pacienty, kteří jsou většinou staršího věku, je i finančně náročná pro zdravotnické systémy v rozvinutých zemích a v rozvojových částech světa ani není léčba pacientům dostupná (13).

Na vznik PCO má vliv řada faktorů, které jsme již jmenovali výše. Metoda AquaLase je jednou z možností k odstranění katarakty u Infinity Vision System (Alcon). Další jsou klasická ultrazvuková fakoemulzifikace, NeoSonix a torzní fakoemulzifikace (Ozil). AquaLase je šetrná díky tomu, že využívá pulsy BSS o teplotě 57 °C, které jsou v nitroočních tkáních s vysokým obsahem vody rychle tlumeny, zároveň odpadá riziko tepelného poškození tkání. Bezpečnost této metody jsme ověřili naším sledováním a vyplývá to i z publikací dalších autorů (5, 6, 7, 8).

Jedinou nevýhodou metody AquaLase je, že je méně účinná pro tvrdá jádra (8).

Sekundární katarakta může být hodnocena mnoha metodami, ale žádná z nich prozatím není obecně uznávána jako zlatý standard, tzn. že by byla objektivní, snadno reprodukovatelná, dostupná, dostatečně citlivá a zohledňovala i vliv opacit na vidění (9). Žádná z metod prozatím není schopna hodnotit pouzdra po laserové YAG – kapsulotomii, což samozřejmě vede ke zkreslení výstupů měření.

V naší práci byly ke kvantifikaci PCO použity dvě metody – subjektivně-objektivní EPCO 2000 (Evaluation of Posterior Capsule Opacification, Tetz MR, Berlin, Germany) – (15) a objektivní OSCA systém (Open-Access Systematic Capsule Assessment, Aslam, Edinburgh, UK) – (2).

Program EPCO 2000 byl představen v roce 1997 prof. Tetzem, je to metoda subjektivně-objektivní – rozsah a stupeň opacit určuje vyšetřující, planimetricko morfologická. Opacity mohou být v tomto programu rozděleny do čtyř stupňů od minimálních až po hutné. Výsledky pak program zhodnotí v podobě EPCO indexů pro jednotlivé stupně opacit a celkového EPCO indexu, který nabývá hodnot od 0 do 4 (15).

OSCA je metoda objektivní, která zohledňuje opacity, které jsou blíže k centru optické části čočky a které mají větší vliv na zrakovou ostrost. Tento systém je založen na tzv. texture analysis. Díky tomu, že jsou pořizovány dvě fotografie z různých úhlů tak, aby světelný odlesk byl na různých místech čočky, je eliminováno toto možné zkreslení. Tím se dosahuje větší přesnosti metody a umožňuje zhodnotit opacity a přiřadit jim OSCA score (nabývá hodnot 0–15). Opacity, které nemají vliv na zrakovou ostrost nebo mají pouze minimální vliv, jsou hodnoceny nižší hodnotou než hodnoty v centru (2).

ZÁVĚR

V naší studii jsme při použití obou metod ve všech sledovaných obdobích zaznamenali pouze minimální hodnoty opacit zadního pouzdra, u jednoho pacienta byla po roce od operace provedena Nd-YAG laserová kapsulotomie na oku pravém. Rozdíl mezi OP, kde bylo ZP dočištěno metodou AquaLase a OL bez dočištění není statisticky významný ve všech sledovaných obdobích při hodnocení softwarem EPCO 2000 i OSCA.

Jsme si vědomi, že jsme sledovali pacienty v poměrně krátkém časovém období od operace a samozřejmě pacienty sledujeme i nadále.

Bezpečnost metody AquaLase pro nitrooční tkáně jsme hodnotili dle pachymetrie rohovky, počtu endotelových buněk a výskytu peroperačních a poope-


račních komplikací. U pacientů v souboru jsme nezaznamenali žádné peroperační nebo pooperační komplikace. Naše studie prokázala v souladu s jinými

autory bezpečnost této metody (5, 9).

Práce podpořena grantovým projektem GAUK č.103 809

LITERATURA

1. **Apple, DJ., Salomon, KD., Tetz, MR., et al.:** Posterior capsular opacification, *Surv. Ophthalmol.* 1992; 32: 73–115.
2. **Aslam, TM., Patton, N., Rose, ChJ.:** OSCA: a comprehensive open-access system of analysis of posterior capsular opacification, *BMC Ophthalmol.* 2006; 23: 30.
3. **Barman, AS., Hollick, JE., Boyce, FJ., et al.:** Quantification of posterior capsular opacification in digital images after cataract surgery, *IOVS*, 2000; 41, 12: 3882–3892.
4. **Camparini, M., Macaluso, C., Reggiani, L., et al.:** Retroillumination versus Reflected-Light Images in the photographic assessment of posterior capsule opacification, *Investigative Ophthalmology and Visual Science*, 2000; 41: 3074–3079.
5. **Hu, V., Hughes, EH., Patel, N., et al.:** The effect of aqualase and phacoemulsification on the corneal endothelium, *Cornea*, 2010; 29, 3: 247–50.
6. **Jirásková, N., Kadlecová, J., Rozsival, P., et al.:** Comparison of the effect of AquaLase and NeoSonix phacoemulsification on the corneal endothelium, *J Cataract Refract Surgery*, 2008; 34: 377–382.
7. **Jiraskova, N., Rozsival, P., Kadlecova, J., et al.:** AquaLase VERSUS NeoSoniX – a comparison study, *Biomed Pap Med Fac Univ Palacky Olomouc*, 151, 2007, 2: 311–314.
8. **Jirásková, N., Rozsival, P., Ludvíková, M., et al.:** Vliv AquaLase na rohovkové endoteliální buňky, *Čes. a slov. Oftalmol.* 2009; 65, 4: 139–142.
9. **Jirásková, N., Rozsival, P.:** Metody hodnocení zkalení zadního pouzdra po operaci katarakty, *Čes. a slov. Oftalmol.* 2006; 60, 2: 155–157.
10. **Nekolova, J., Jiraskova, N., Pozlerova, J., et al.:** Three-year follow-up of posterior capsule opacification after AquaLase and NeoSoniX phacoemulsification, *Am J Ophthalmol*, 148, 2009, 3: 390–395.
11. **Nekolová, J., Pozlerová, J., Jirásková, N., et al.:** Opacity zadního pouzdra u pacientů s diabetes mellitus 2. typu. *Čes. a slov. Oftalmol.* 2008; 64: 193–196.
12. **Pozlerová, J., Nekolová, J., Jirásková, N., et al.:** Hodnocení opacit zadního pouzdra u různých typů umělých nitroočních čoček, *Čes a Slov Oftalmol.* 2009; 65: 1: 12–15.
13. **Spalton, JD.:** Posterior capsular opacification after cataract surgery, *Eye*, 1999; 13: 489–492.
14. **Sundelin, K., Lundström, M., Stenevi, U.:** Posterior capsule opacification: comparison between morphology, visual acuity and self – assessed visual function, *Acta Ophthalmologica Scandinavica*, 2006; 84, 5: 667–673.
15. **Tetz, MR., Auffarth, GU., Sperker, M., et al.:** Photographic image analysis system of posterior capsule opacification, *J Cataract Refract Surg.* 1997; 23: 1515–1520.



KŘESLO PRO FAUSTA 2011 Rozhovory vedl a k vydání připravil Jaroslav Hořejší

Jaroslav Hořejší

Galén, 2011, 303 s. – První vydání

ISBN: 978-80-7262-843-8

Cena: 250 Kč

Formát: 110x190 mm, vázané, černobíle

Jubilejní desátý svazek úspěšného souboru rozhovorů vycházejících pod názvem *Křeslo pro Fausta* pokračuje v tradici besed s předními osobnostmi a přáteli 1. lékařské fakulty Univerzity Karlovy v Praze, které se konají už od roku 2000 v prostorách Faustova domu na pražském Karlově náměstí. V roce 2011 usedlo do „křesla pro Fausta“ dalších 13 významných hostů – převážně představitelů lékařských věd, ale i významných osobností našeho kulturního a společenského života. Kniha je tradičně doplněna fotografiemi Karla Meistera.

Objednávky zasílejte e-mailem nebo poštou: Nakladatelské a tiskové středisko ČLS JEP, Sokolská 31, 120 26 Praha 2, fax: 224 266 226, e-mail: nts@cls.cz. Na objednávce laskavě uveďte i jméno časopisu, v němž jste se o knize dozvěděli.