

Unilaterálny cystoidný edém makuly indukovaný Citalopramom

SÚHRN

Citalopram je antidepresívum, ktorého najčastejšie vedľajšie účinky sú únava, poruchy spánku, zmeny chuti do jedla a poruchy videnia. Nie sme si vedomí publikovaných prípadov cystoidného makulárneho edému ako nežiadúceho účinku užívania tohto lieku. Prezentujeme kazuistiku 55-ročnej ženy s depresívnou poruchou, ktorá na medikácii Citalopramom zaznamenala zhoršenie videnia na pravom oku. Zraková ostrosť bola na úrovni 5/30, OCT a FAG vyšetrením bol diagnostikovaný cystoidný edém makuly. Dva mesiace po vysadení liečby došlo k vymiznutiu edému a zlepšeniu zrakovej ostrosti na 5/7,5. Pre neprítomnosť iných možných príčin vzniku edému a rýchly ústup po vysadení lieku možno o Citaloprame uvažovať ako kauzálnej príčine vzniku edému.

Kľúčové slová: Citalopram, cystoidný edém makuly, nežiadúce účinky antidepresív

SUMMARY:

Unilateral Cystoid Macular Edema Induced by Citalopram – a Case Report

Citalopram is an antidepressant drug with fatigue, sleep disorders, appetite changes and visual impairment being the most common side effects. We are not aware of any published cases of cystoid macular edema following medication of this drug. We present a case of 55 year old woman with medical history of depression placed on Citalopram medication who noticed deterioration of right eye vision. Best corrected visual acuity was 20/120, ophthalmic coherence tomography and fluorescein angiography revealed cystoid macular edema. Two months following drug withdrawal edema disappeared and best corrected visual acuity improved to 20/32. Due to lack of other probable causes of edema and quick disappearance following drug withdrawal it is plausible to think of Citalopram as causative factor of cystoid macular edema in this patient.

Key words: Citalopram, cystoid macular edema, antidepressants side effects

Čes. a slov. Oftal., 67, 2011, No. 4, p. 136–138

ÚVOD

Citalopram je antidepresívum patriace do skupiny selektívnych inhibítorov spätného vychytávania serotonínu (SSRI). Poruchy v hladine serotonínu v mozgu sa považujú za dôležitý faktor v rozvoji depresie a depresii príbuzných porúch. Citalopram sa používa na liečbu depresie, panikej poruchy a agorafóbie (strach z otvorených priestranstiev). Medzi najčastejšie nežiadúce účinky patrí zvýšená, alebo znížená chuť do jedla, zvýšenie alebo zníženie hmotnosti, poruchy spánku, únava, znížené libido, migréna a poruchy videnia. Výskyt cystoidného makulárneho edému podľa našej znalosti doteraz popísaný nebol.

KAZUISTIKA

55-ročná pacientka s anamnézou približne mesiac trvajúceho zhoršenia zraku

na pravom oku bola odoslaná spádovým oftalmológom na naše pracovisko za účelom diagnostiky. Pacientka uviedla, že k zhoršeniu prišlo náhle, z večera do rána, a že už asi 5 rokov pozoruje mušky na pravom oku, ktoré neskôr prešli aj na oko ľavé. Na iné očné choroby sa neliečila, úrazy očí negovala, na oči operovaná nebola. Osobná anamnéza bola taktiež bez pozoruhodností, pacientka sa na cukrovku neliečila.

Zaujímavá bola však psychiatrická anamnéza – pacientka sa pred 20 rokmi liečila na neurotickú dekompenzáciu s psychotickou alteráciou osobnosti. Asi rok pred objavením sa očných príznakov došlo u pacientky k dekompenzáciou ochorenia – psychiater na pravidelnej kontrole konštatoval ako príčinu reakciu na stres a konflikty v matrimoniálnom vzťahu s afektívnym nábojom a spracovávanie extramatrioniálneho vzťahu partnera. Ako liečba bol nasadený Xanax 3-krát denne 0,25 mg a Kventinax 1-krát denne 25 mg, ktorý však pacientka dobre netolerovala. Psychiater preto vysadil Kventinax a nasadil Citalopram. Pacientka

KAZUISTIKA

Alexík M.

Očné a ORL oddelenie,
Fakultná nemocnica s poliklinikou, Žilina,
primár oddelenia MUDr. Michal Štubňa

✉ Do redakcie doručeno dne
21. 3. 2011

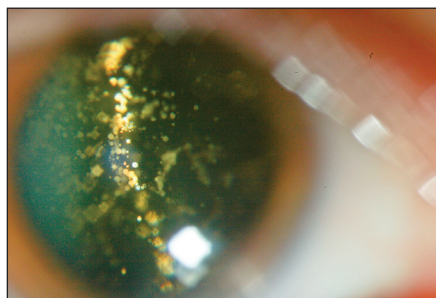
✍ Do tisku prijato dne 20. 9. 2011

MUDr. Mikuláš Alexík
Očné a ORL oddelenie FNŠP
000 00 Žilina
mikulas.alexik@gmail.com

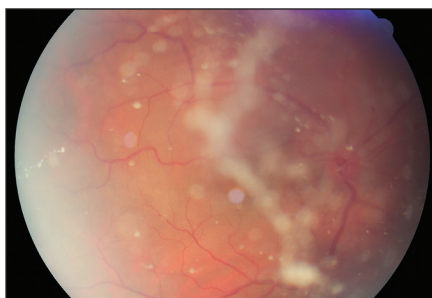mala po užití Citalopramu pocit trpnutia jazyka a pocitovala výraznú únavu. Objavil sa aj opuch nôh, ktorý prešiel po Wobenzyme. Asi dva mesiace od začiatku užívania lieku sa objavili aj očné problémy.

Najlepšia korigovaná zraková ostrosť na pravom oku bola 5/30, vľavo 5/5. Nález na prednom segmente bol veku primeraný, s minimálnym kortikonukleárnym kalením šošovky, v sklovci bola prítomná pomerne hustá asteroidná hyalóza (obr. 1) bilaterálne, ktorá znemožňovala detailné vyšetrenie foveálnej a parafoveálnej oblasti makulárnej krajiny (obr. 2) a taktiež znížila kvalitu OCT skenov so zvislými pruhmi absencie signálu sietnice. OCT vyšetrenie odhalilo chývajúcu foveálnu depresiu, početné hyporeflektívne cystické priestory neuroretiny s plochou abláciou neuroretiny vo fovee s hyporeflektívnym obsahom, komplex bazálna membrána/RPE bol neporušený (obr. 3).

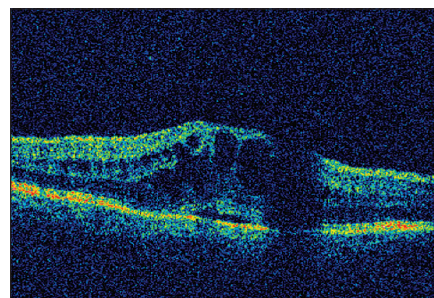
Pacientka následne podstúpila vyšetrenie fluoresceínovou angiografiou, ktoré odhalilo ložisko hyperfluorescencie typu pooling v tvare okvetných lístkov vo fovee



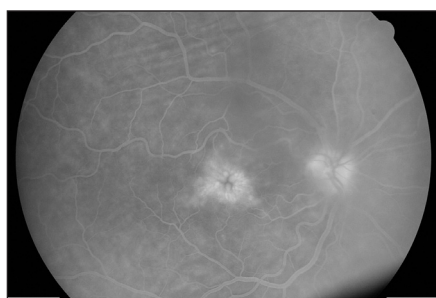
Obr. 1. Hyalóza sklovca



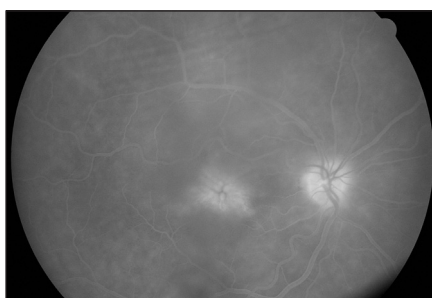Obr. 2. Hyalóza znemožňujúca detailné posúdenie centrálnej makulárnej krajiny



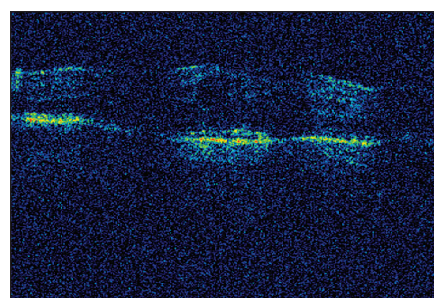
Obr. 3. OCT nález pri prvej návšteve – početné cystické hyporeflektívne priestory v neuroretíne s naznačenou seróznou abláciou neuroretíny



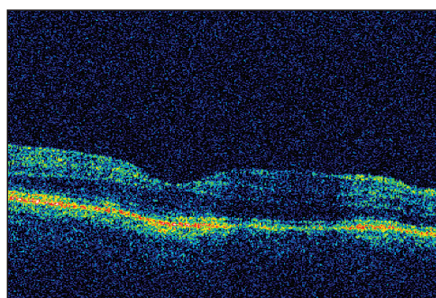
Obr. 4. FAG vyšetrenie (6 min 4 sek): Flower petal pattern – vzor tvaru okvetných lístkov charakteristický pre CME



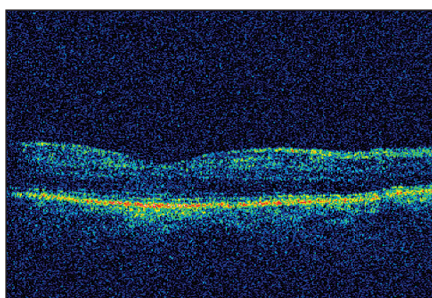
Obr. 5. FAG vyšetrenie (13 min 12 sek): rozostrovanie hraníc jemnej štruktúry okvetných lístkov charakteristické pre presakovanie kontrastnej látky mimo pôvodných hraníc v neskorej fáze angiografie



Obr. 6. OCT sken pravej makuly jeden mesiac po vysadení Citalopramu – zmenšenie edému



Obr. 7. OCT sken pravej makuly dva mesiace po vysadení Citalopramu – úplné vymiznutie edému



Obr. 8. OCT sken pravej makuly tri mesiace po vysadení Citalopramu – takmer fyziologický nález

Na základe negatívnej anamnézy, výsledkov krvných vyšetrení HLA, ale najmä rýchleho a kompletnému vymiznutiu edému makuly po vysadení Citalopramu, sme presvedčení o citaloprame ako o kauzálnej príčine vzniku CME. Toto presvedčenie podporuje aj prítomnosť extraokulárnych nežiadúcich účinkov lieku, avšak problematickým ostáva výskyt edému unilaterálne.

DISKUSIA

Cystoidný edém makuly (CME) je patologický stav sietnice charakterizovaný výskytom početných cystických útvarov neuroretíny vyplnených transudátom hyperpermeabilných ciev sietnice (1). Najčastejšou príčinou CME je diabetická retinopatia, ďalej vaskulárne ochorenia sietnice (venózne oklúzie sietnice, parafoveálne teleangiektázie), pseudofakický CME (Irving-Gassov syndróm), zápalové ochorenia zadného segmentu oka (pars planitída, sarkoidóza, juvenilná reumatoidná artritída, birdshot chorioretinopatia), CME spôsobený očnou medikáciou (pilocarpin, propionín, epinefrín, prostaglandíny), epiretinálna membrána, vekom podmienená degenerácia makuly a ojedinele tumory. CME vyvolaný liekmi patrí medzi zriedkavé ochorenia sietnice a očný lekár zvyčajne začne cielene pátrať po neoftalmologickej perorálnej medi-

(obr. 4, obr. 5) s postupným rozostrením pôvodných hraníc ložiska. Vyšetrenia OCT a FAG presvedčivo potvrdili výskyt cystoidného edému makuly.

Pátranie po príčine edému nebolo ľahké. Keďže pacientka mala negatívnu anamnézu na najčastejšie príčiny možného vzniku CME, bolo jej odporučené vysadiť liečbu Citalopramom ako predpokladaného kauzálneho faktora. Taktiež jej bola odobratá krv na vyšetrenie antigénov HLA ako možných markerov zápalových ochorení zadného segmentu oka, ktoré sú sprevádzané výskytom unilaterálneho CME.

Na kontrole u psychiatra došlo k zmene liečby Citalopramu za Sulpirid. HLA výsledky – B27 a A29 boli negatívne, B7 pozitívny, birdshot chorioretinopatiu ako možnú príčinu edému sme teda vylúčili. Pacientka na kontrole mesiac po vysadení Citalopramu udávala mierne

zlepšenie zraku, najlepšia korigovaná zraková ostrosť na pravom oku bola 5/15, na OCT náleze došlo k vymiznutiu serózneho edému fovey, zmenšeniu cystických priestorov neuroretíny a zmenšeniu edému (obr. 6).

Na ďalšej kontrole o mesiac došlo k ďalšiemu zlepšeniu, najlepšia korigovaná zraková ostrosť na pravom oku bola 5/10, na OCT náleze došlo úplnému vymiznutiu cystických priestorov neuroretíny a vymiznutiu edému (obr. 7).

Na kontrole tri mesiace po vysadení Citalopramu pacientke ustúpili všetky subjektívne obtiaže, najlepšia korigovaná zraková ostrosť na pravom oku bola 5/7,5, na OCT náleze pretrvával takmer fyziologický nález (obr. 8). Vyšetrenie fluoresceínovou angiografiou sme pre presvedčivý OCT nález už nepovažovali za potrebné vykonať.

kácii ako vyvolávajúcej príčine až po vylúčení iných možných príčin CME.

Antidepresíva zo skupiny SSRI patria medzi najčastejšie predpisované lieky u pacientov s depresiou a anxióznymi stavmi (2). Pomerne časté predpisovanie vedie k zvýšenému výskytu nežiadúcich účinkov, ktoré postihujú aj oči.

Antidepresíva zo skupiny SSRI zvyšujú očný tlak (3). V literatúre boli popísané viaceré prípady glaukómu s uzavretým uhlom a dokonca aj syndrómu uveálnych efúzií (4). Taktiež sa uvádza, že k vysadeniu liekov dôjde kvôli objaveniu sa nie presne definovaných porúch videnia (3).

Naša skúsenosť potvrdzuje potrebu detailnej anamnézy liekovú anamnézu nevynímajúc. Pri nemožnosti zistiť príčinu porúch videnia je vhodné po konzultácii so špecialistom pristúpiť k selektívnemu vysadeniu celkovej medikácie, čo môže pomôcť odhaliť konkrétny liek ako príčinu týchto porúch.

LITERATÚRA

1. **Kuchynka, P. et al.:** Oční lékařství. Grada Publishing, 2007, s. 390, ISBN 978-80-247-1163-8.
2. **Spousta, S.:** Syndrom z vysazení SSRI. Psychiatrie pro praxi, č.1, 2001, ISSN – 1803–5272.
3. **Costagliola, C. et al.:** SSRIs and intraocular pressure modifications: evidence, therapeutic implications and possible mechanisms. CNS Drugs. 2004; 18(8): 475–84.
4. **Zelevsky, JR. et al.:** Escitalopram-induced uveal effusions and bilateral angle closure glaucoma. Am J Ophthalmol, 2006 Jun;141(6): 1144–7.



TRENDY SOUDOBÉ OFTALMOLOGIE Svazek 7

Pavel Rozsival, pořadatel

Praha: Galén, 2011, 225 s. – První vydání

ISBN: 978-80-7262-691-5

Cena: 690 Kč

Formát: 155 x 225 mm, vázané, barevné

Již sedmý svazek publikační řady postgraduálních textů *Trendy soudobé oftalmologie* přináší informace o nových poznatcích z mnoha oblastí očního lékařství, které jsou jen málo dostupné v běžné literatuře a jsou předmětem zájmu jak lékařů, tak i jejich pacientů. Oftalmologové zde najdou odpovědi na problémy, s nimiž se setkávají ve své praxi, a jistě ocení jejich zpracování našimi předními odborníky, kteří se danou problematikou dlouhodobě zabývají.

Objednávky zasílejte e-mailem nebo poštou: Nakladatelské a tiskové středisko ČLS JEP, Sokolská 31, 120 26 Praha 2, fax: 224 266 226, e-mail: nts@cls.cz. Na objednávce laskavě uveďte i jméno časopisu, v němž jste se o knize dozvěděli.