

EPI-LASEK – naše zkušenosti

SÚHRN:

Cieľom tejto práce je vyhodnotením klinických výsledkov a histologického obrazu zistiť prínos použitia alkoholu pri separácii epitelu mikrokeratómom pred povrchovou abláciou excimerovým laserom.

Metódy: Na 100 očiach u 50 pacientov bola robená metóda Epi-Lasik, pri ktorej bol v úvode operácie použitý 20% alkohol (Epi-Lasek). Priemerný sféricky ekvivalent pred operáciou bol $-3,44 \pm 1,8D$ / od $-1,0$ do $-8,0 D$ / a najlepšia korigovaná zraková ostrosť bola pred operáciou od $1,0$ do $0,8$ u 100 % očí. Všetky výkony povrchovej epiteliálnej separácie boli urobené Krumeich-Barraquerovým mikrokeratómom (Lasitome Gebauer). V úvode operácie bol použitý 20% alkohol v trvaní 15 sekúnd. Epiteliálne laloky boli pred excimerovou laserovou abláciou odstránené a vyhodnotené histologicky.

Výsledky: Priemerná nekorigovaná zraková ostrosť 1 mesiac po operácii bola u 92 % očí od $1,0$ do $0,8$. Po 12 mesiacoch bol sféricky ekvivalent $-0,262 \pm 0,15D$ (od $+0,50$ po $-0,75D$). Index efektivity $0,94$, index bezpečnosti $1,03$. Komplikácie po 12 mesiacoch v zmysle tvorby „haze“ neboli pozorované na žiadnom oku. Histologicky bola overená prítomnosť bazálnej membrány a integrita epiteliálneho laloku.

Záver: Naše klinické závery potvrdzujú, že použitie 20% alkoholu, resp. Epi-Lasek je vhodnou metódou prípravy operačného poľa pred abláciou strómy rohovky excimerovým laserom a prínosom pre refrakčnú chirurgiu v zmysle prípravy operačného poľa. Klinické výsledky ukázali, že Epi-Lasek sa osvedčil ako nová, dokonalejšia metóda prípravy operačného poľa pred excimerovou abláciou strómy rohovky.

Kľúčové slová: excimer laser, Epi-Lasik, Epi-Lasek

SUMMARY:

EPI-LASEK – Our Experience

The aim of this study is to find advantages of alcohol assisted epithelial flap creation before surface excimer – laser refractive ablation.

Methods: One hundred eyes undergoing Epi-Lasek with 20% alcohol in the beginning of procedure. Mean preoperative spherical equivalent was $-3.44 D \pm 1.8$ and/ from -1.0 to $-8.0 D$ / spectacle – corrected visual acuity was from 1.0 to 0.8 in 100% eyes. All epithelial separations were performed with the Lasitome Gebauer. In the beginning of operation was used 20% alcohol for 15second.

Results: The mean uncorrected visual acuity at 1 month after operation was from 1.0 to 0.8 in 92% eyes. After 12 months, the mean spherical equivalent was $-0.262 \pm 0.15D$ (from $+0.50$ to $-0.75D$). At 12 months no haze was observed.

Conclusion: Our clinical results confirmed, that using 20 % alcohol or Epi-Lasek is contribution to refractive excimer surgery. Epi-Lasek enhances creation and separation of epithelial flap, leaves epithelial basal membrane attached to Bowmans layer and though creates optimal conditions for excimer laser surface ablation.

Key words: excimer laser, Epi-Lasik, Epi-Lasek

Čes. a slov. Oftal., 67, 2011, No. 2, p. 56–59

ÚVOD

Vývoj techník povrchovej excimerovej ablácie sa odrazil od základnej photorefraktívnej keratektómie (PRK). Lasek bola prvá metóda, ktorou bolo možné odseparovať celistvý epiteliálny lalok s intaktným asi 1 mm hrubým pántom tzv. hingu a lalok bolo možné vrátiť po laserovej ablácii na pôvodné miesto.

Epi-lasik sa objavil v roku 2001 ako nová sľubná metóda refrakčnej chirurgie

(7,8). Ponúkol refrakčným chirurgom uniformne a rýchlo vytvorené operačné pole, uniformné podmienky pre rovnomernú a rýchlu epitelizáciu pri zníženej pooperačnej bolestivosti a to bez známych komplikácií zo strany rohovkovej lamely aké vidíme pri Lasiku. Podstatou tejto metódy je, že pomocou epikeratómu možno odseparovať rohovkový epitel ako tenkú lamelu od strómy a po laserovej ablácii vrátiť lamelu na pôvodné miesto a to bez použitia alkoholu. Pallikaris a spol. (7) považujú túto výhodu oproti Laserovej epiteliálnej keratomileusis (La-

PŮVODNÍ PRÁCE

Juhás T. ml, Juhás T.

Očná klinika UPJS a FNLP, Košice,
vedúci prof. MUDr. T. Juhás, DrSc.

✉ Do redakcie doručeno dne
6. 10. 2010

✍ Do tisku prijato 21. 3. 2011

MUDr. Tomáš Juhás, ml.
Očná klinika LF UPJS a UNLP v Košiciach,
Tr. SNP č. 1,
040 11 Košice
e-mail: juhastomas@yahoo.com

sek) za podstatnú, hlavne z hľadiska vitality epiteliálneho flapu.

Naše predchádzajúce klinické výsledky potvrdili výhody tejto metódy (5). Na druhej strane naše zkušenosti s Epi-lasikom ukázali, že epitel na periférii flapu a v blízkosti tzv. hingu je niekedy ťažšie odpreparovať a mnohokrát je to treba vzhľadom k väčšej ablačnej zóne urobiť mechanicky. Zriedkavou, ale o to závažnejšou komplikáciou bolo preniknutie epikeratómu do strómy s vytvorením nepravidelného povrchu pred abláciou. To nás viedlo k spojeniu výhod Epi-La-

siku a Laseku podobne ako Camellina a Wylera (2), a to využití 20% alkohol v úvode Epi-Lasikovej procedúry. Vyššie uvedení autori ako prví publikovali túto metódu v januári 2008 a nazvali ju Epi-Lasek (2).

Cielom tejto prospektívnej štúdie bolo zistiť výhody tejto novej metódy laserovej refrakčnej chirurgie. V tejto práci prezentujeme 1-ročné skúsenosti s metódou Epi-lasek dosiahnuté pri korekcii ľahkej a strednej myopie a myopického astigmatizmu.

MATERIÁL A METODIKA

Epi-lasek bol realizovaný na 100 očiach, u 50 pacientov s ľahkou a strednou myopiou a myopickým astigmatizmom v období od Decembra 2007 do Decembra 2008. Priemerný vek bol $24,1 \pm 1,8$ rokov. Žien bolo 58 (58 %) mužov bolo 42 (42 %).

Priemerný sférický ekvivalent pred operáciou bol $-3,44 \pm 1,8D$ (od $-1,0$ do $-8,0D$). Priemerný myopický astigmatizmus pred operáciou bol $-0,59 \pm 0,26D$ (od $-0,5$ do $-1,5D$).

Najlepšie korigovanú zrakovú ostrosť malo pred operáciou od 1,0–0,8 100 % očí. Všetci pacienti boli vyšetrení v tropicamidovej cycloplégii a topografia bola urobená na topografe Keratron alebo Pentacam, ktorý vytvára aj pachymetrické mapy.

Histologické rezy boli spracované farbením PAS a hodnotené mikroskopicky pri 200 a 400-násobnom zväčšení. Sledovali sme integritu a prítomnosť bazálnej membrány (lamina basalis) v porovnaní s epitelialnými lalokmi, pri ktorých nebol použitý alkohol.

Všetci pacienti boli poučení o podstate operácie a podpísali informovaný súhlas.

Operačný postup

Pracovali sme s Krumeich – Barraqueovým Microkeratomom, firmy Gebauer, tzv. Lasitome (Gebauer, Germany). Laserová ablácia bola urobená na všetkých očiach excimerovým laserom ALLEGRETO WAVE EyeQ, 400HZ (WaveLight AG, Erlangen, Germany).

Operácia prebiehala v lokálnej kvapkovej anestézii (oxybuprocain hydrochlorid 0,4%) a 20% roztok alkoholu je v úvode aplikovaný na 15 sekúnd pomocou 9mm markera, tak aby sme sa vyhli presakovaniu na limbus a spojovku. Alkohol je po 15 sekundách sušením odsatý a rohovka je dokonale opláchnutá fyziologickým roztokom. Ďalší postup je zhodný s postupom ako pri Epi-Lasiku, ktorý sme popísali v predchádzajúcej práci (5). Epitelialne flapy sme z rohovky odstránili úplne, neprikladali po ablácii späť na stromálne lôžko.

Pooperačné obdobie

Maximálna doba pozorovania bola 369 dní, minimálna 296 dní (priemer 193 ± 87 dní). Všetky údaje boli získané v pooperačnom období pri kontrolách 5. deň, kedy boli odstránené terapeutické kontaktné šošovky (n = 50), 30. deň, resp. 1 mesiac (n = 50), 90. deň, resp. 3 mesiace (n = 48), 120. deň, resp. 6 mesiacov (n = 45) a 360. deň, resp. 12 mesiacov (n = 12) a zahrňovali vyšetrenie zrakové ostrosti, tonometriu, biomikroskopiu, refrakciu a topografiu rohovky. Pooperačná liečba pozostávala z kombinácie fluorometholonum, gentamicin sulfat, umelé slzy 4x denne po dobu 7 dní a v ďalšom období fluorometholonum 2x, resp. 1x denne, umelé slzy (Hypromelozap) 3x denne po dobu 90 dní.

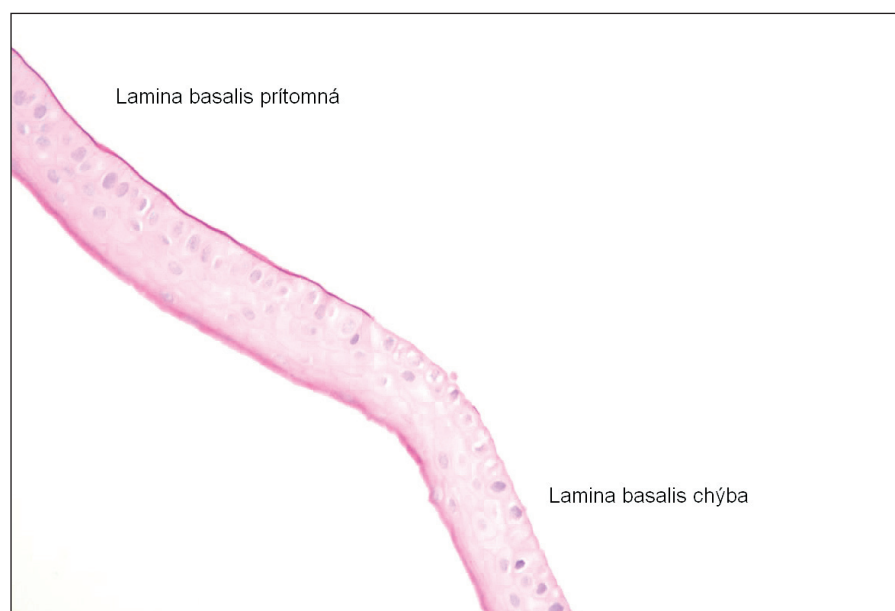
ŠTATISTICKÁ ANALÝZA

Studentov t test, priemery a štandardné odchýlky boli spracované pomocou Excel štatistickej analýzy.

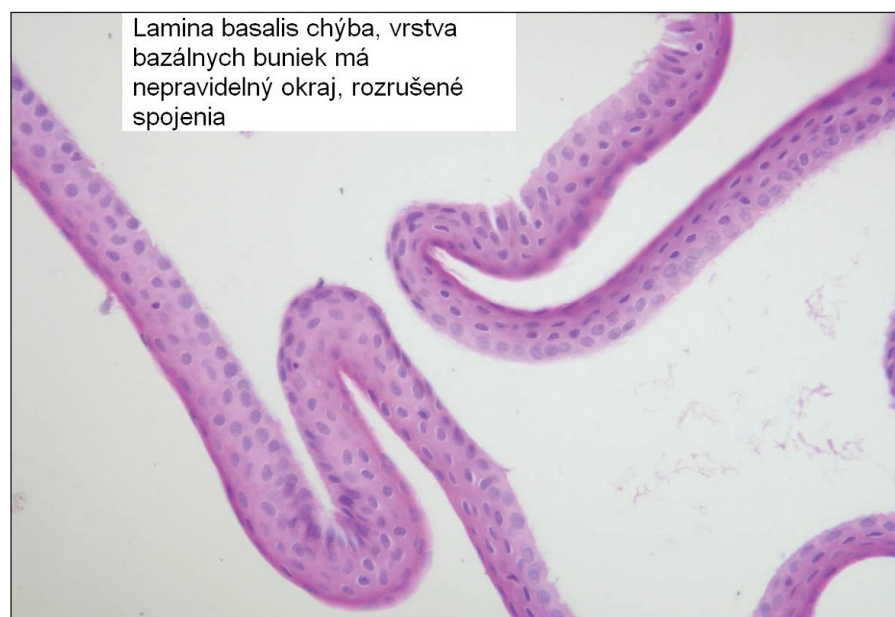VÝSLEDKY

Kvalita flapu

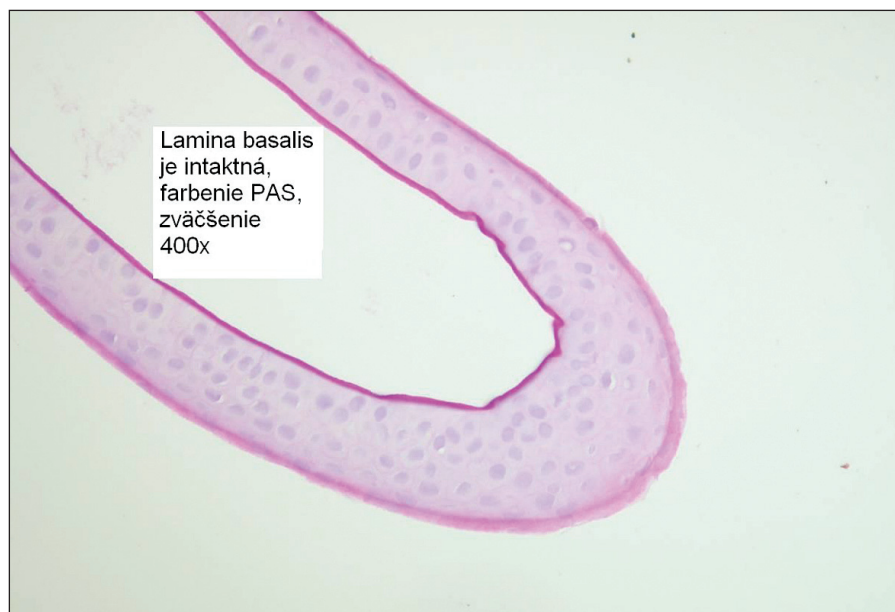
Bola posudzovaná vizuálne po vytvorení flapu. Kritéria boli nasledujúce: známku 5 dostal dokonale flap, 4 doko-



Obr. 1. PAS Farbenie lamina basalis epitelu na histologickom reze



Obr. 2. Epitelialný flap vytvorený s pomocou alkoholu, lamina basalis nie je prítomná



Obr. 3. Epiteliálny flap vytvorený iba mechanicky, lamina basalis je prítomná

nalý flap s jemnými iregularitami pozdĺž okrajov, 3 celý intaktný flap s trhlinami len na jeho okrajoch, 2 nepravidelný alebo voľný flap, 1 nekompletný, defektný flap.

Známkou 5 bolo ohodnotených 97 flapov (97 %), známkou 4 dva flapy, t.j. 2 %, a známkou 3 jeden flap (1 %). Známa 2 a 1 neboli udelené.

Histologicky boli porovnané epiteliálne flapy vytvorené iba s použitím mikrokeraťómu (Epi-Lasik), obrázok 1 a epiteliálne flapy vytvorené s pomocou alkoholu a mikrokeraťómu (Epi-Lasek), obr. 2.

Zraková ostrosť

Dosiahnutá nekorigovaná zraková ostrosť (UCVA) bola jeden týždeň po operácii $0,96 \pm 0,14$. Jeden mesiac po operácii bola $0,98 \pm 0,19$, 3 mesiace po operácii bola temer rovnaká $0,99 \pm 0,21$. 6 mesiacov po operácii bola $1,01 \pm 0,18$. A 1 rok po operácii bola $1,03 \pm 0,17$.

Index efektivity (UCVA poop. / BCVA predop.) bol 6 mesiacov po operácii 0,94 a 12 mesiacov 1,0.

Index bezpečnosti bol v rovnakých časových úsekoch 1,00 a 1,01.

Na Snellenových optotypoch sme zaznamenali zisk jedného riadku 6 mesiacov po operácii u 26 (23,4 %) očí, stratu jedného riadku u 5 očí (4,5 %). Zvyšok očí (59, t.j. 53,1 %) mali rovnaký počet riadkov ako pred operáciou. Po 12 mesiacoch sme zaznamenali zisk 1 riadku u 19 očí (17,1 %), stratu jedného riadku u 11 očí (9,9 %) a zvyšných 63 % očí nevykazovalo zmenu počtu riadkov.

Komplikácie – „hazy“

Výskyt hazov bol posudzovaný podľa Seilerovej škály (5). Jeden mesiac po operácii neboli pozorované hazy u žiadneho oka. Po 3 mesiacoch u 4 očí (4 %). Po 12 mesiacoch neboli pozorované žiadne hazy.

DISKUSIA

Rýchla, bezpečná a dokonalá príprava operačného poľa pred laserovou abláciou je základom úspechu refrakčnej chirurgie. Táto práca mala overiť, či využitie alkoholu pred vytváraním epiteliálneho flapu (Epi-Lasek) zlepšuje podmienky pre úspešnú excimerovú operáciu. Pôsobenie 20% alkoholu uvoľňuje štruktúry (hemidesmosomy) medzi jednotlivými vrstvami bazálnej vrstvy epitelu a štruktúra flapu po Epi-Laseku a po Epi-Lasiku je rozdielna. S najväčšou pravdepodobnosťou flap po Epi-laseku sa vytvára na rozhraní bazálnej membrány a vrstvy bazálnych buniek. V histologickom obraze bola evidentná absencia intaktných bazálnych buniek a rozrušené spojenia buniek bazálnej vrstvy epitelu. Laserová ablácia sa tak deje pravdepodobne na úrovni bazálnej membrány, ktorá ostáva spojená s Bowmanovou vrstvou strómy rohovky. Spojená bazálna membrána s Bowmanovou vrstvou sú výraznejšou bariérou pre epikeratóm a riziko preniknutia do strómy pri separácii epitelu je tak nižšie. Túto komplikáciu

sme pri použití alkoholu nepozorovali ani raz. Je otázkou do diskusie, či intaktná bazálna membrána prekryvajúca Bowmanovu vrstvu vytvára lepšie podmienky – homogénny povrch, pre presnejšiu abláciu ako obnažená Bowmanová membrána. Camellin a Wyler pri porovnávaní výsledkov medzi Epi-Lasikom a Epi-Lasekom mali jeden mesiac po operácii lepšie výsledky astigmatizmu (2).

Ďalšou výhodou využitia alkoholu je, že epikeratóm s menšou silou a lepšie vytvorí kvalitný úplný epiteliálny flap. Vytvorenie intaktného epiteliálneho flapu je podľa niektorých autorov zvlášť dôležité pre redukciu rizika vzniku pooperačných „hazov“ (1, 2, 3, 4). Navyše u Epi-Lasiku sa až v 20 % nepodarí vytvoriť kompletný a intaktný flap, s prípadným zvyškami epitelu pozdĺž jeho okrajov (1, 2, 7, 10).

U Epi-Laseku sme takúto komplikáciu pozorovali v 3 %, Camellin a Wyler (2) v 8 %. To dokazuje, že táto metóda zlepšuje prípravu kvalitného operačného poľa, vytváraním viac stabilného flapu, i keď s použitím 20% alkoholu na 15 sekúnd, čo môže znižovať vitalitu epiteliálnych buniek. Tento problém je ale stále predmetom bohatej odbornej diskusie. Možno je omnoho dôležitejšie mať intaktnú lamina lucida bazálnej membrány epitelu ako vitálne epiteliálne bunky (1, 2, 7). V prípade, že sa epiteliálny flap oddeľuje úplne a neprikladá po ablácii na strómu, je otázka vitality epitelových buniek bezpredmetná. Výhodou sa tak stáva rýchlo a kompletne pripravené operačné pole s intaktnou bazálnou membránou.

Zároveň je táto metóda bezpečná (index bezpečnosti 1,01) a efektívna (index efektivity 1,00) a tieto ukazovatele sa v ničom nelíšia od ostatných metód využívaných v laserovej refrakčnej chirurgii (4, 6, 7).

ZÁVER

Táto práca dokazuje priaznivý vplyv použitia 20% alkoholu pri vytváraní a separácii epiteliálneho flapu a tým lepšej prípravy operačného poľa pred abláciou excimerovým laserom. Pooperačná bolestivosť ani výskyt hazov nebol po Epi-Laseku pozorovaný vo zvýšenej miere. Skutočnosť, že laserová ablácia je realizovaná pri Epi-Laseku na dokonalejšie pripravenom operačnom poli a cez lamina densa bazálnej membrány spolu s lepšími výsledkami v prvých týždňoch po operácii (Camellin a Wyler), zaraďuje Epi-Lasek medzi ďalšie vhodné voľby refrakčnej excimerovej chirurgie.

LITERATÚRA

1. **Alio, J.L., Rodriguez, A.E., Mendez, M.C., Kanellopoulos, J.:** Histopathology of epi-Lasik in eyes with virgin corneas and with previously altered corneas. *J Cataract Refract Surg*, 33, 2007; 11: 1871–1876.
2. **Camellin, M., Wyler, D.:** Epi-Lasik versus Epi-Lasek. *J Refract Surg*, 24, 2008; 4: S57–S63.
3. **Gabler, B., Winkler von Mohrenfelset, C., Dreiss, A.K. et al.:** Vitality of epithelial cells after alcohol exposure during laser-assisted subepithelial keratectomy flap preparation. *J Cataract Refract Surg*, 28, 2002; 8: 1841–1846.
4. **Hejčmanová, M., Horáčková, M.:** Vliv laserového refrakčního zákroku LASIK na zrakové funkce u myopie. *Čes Slov Oftalmol*, 62, 2006; 3: 206–217.
5. **Juhás, T.jr., Juhás, T., Hornak, M., Lenartová, E., Hudak, R.:** Nové postupy v refrakčnej chirurgii. *Transacta Ophthalmologica Slovaca*, 5–6, 2005–6; 1: 51–55.
6. **Loukotová, V., Vlková, E., Horáčková, M. et al.:** Kontrastní citlivost a aberace vyšších řádů po konvenčním Lasiku. *Čes Slov Oftalmol*, 65, 2009; 5: 167–175.
7. **Loukotová, V., Vlková, E., Horáčková, M. et al.:** Změny aberací vyšších řádů a kontrastní citlivosti po standardní fotorefrakční keratektomii. *Čes Slov Oftalmol*, 65, 2009; 5: 176–181.
8. **Palikaris, I.G., Kalyvianaki, M., Katsanevaki, V. et al.:** Epi-Lasik: Preliminary clinical results of an alternative surface ablation procedure. *J Cataract Refract Surg*, 31, 2005; 5: 879–885.
9. **Palikaris, I.G., Naoumidi, L., Kalyvianaki, M. et al.:** Epi-Lasik: Comparative evaluation of mechanical and alcohol-assisted epithelial separation. *J Cataract Surg*, 29, 2003; 9: 1496–1501.
10. **Palikaris, I.G.:** Advances in subepithelial excimer refractive surgery techniques: Epi-Lasik. *Curr. Opin. Ophthalmol*, 14, 2003; 1: 207–212.
11. **Shahinian, L., Jr.:** Laser-assisted subepithelial keratectomy for low to high myopia and astigmatism. *J Cataract Refract Surg*, 28, 2002; 5: 1334–1342.



Česká lékařská společnost JEP

nabízí k pronájmu
kancelářské prostory

Sokolská 31, Praha 2

Podrobnější informace na tel.:

224 266 217

606 624 165