

Přínos ERG v časně diagnostice chlorochinové a hydroxychlorochinové makulopatie

Karkanová M., Matušková V., Vlková E., Došková H., Uhmánová R.

Oční klinika LF MU a FN Brno, přednostka prof. MUDr. E. Vlková, CSc.

SOUHRN

Deriváty chlorochinu (Plaugenil, Delagil), využívané při dlouhodobé léčbě revmatických onemocnění, mohou způsobovat klinicky ověřenou ireverzibilní makulopatii, která může progredovat i po jejich vysazení.

Optimální časná diagnostika okulární toxicity chlorochinových nebo hydroxychlorochinových preparátů je stále kontroverzní. Cílem průřezové práce bylo zhodnotit vhodnost indikace elektoretinografického (ERG) vyšetření z důvodu časně diagnostiky kumulativní polékové makulopatie.

Fotopický, pattern a multifokální ERG (Retiscan dle metodiky ISCEV) byl vyšetřen u 10 pacientů (20 očí) léčených antimalarií, 9 pro revmatoidní artritidu (RA), 1 pro systémový lupus erythematoses (SLE). Průměrný věk pacientů byl 60 ± 15 let, doba léčby 10 ± 11 roků, medián doby léčby 5 let. Kontrolní soubor tvořilo 12 zdravých pacientů (20 očí) srovnatelného věkového průměru, bez zřejmé oční patologie. U všech bylo provedeno komplexní oftalmologické vyšetření: nejlépe korigovaná zraková ostrost (NKZO) do dálky na Snellenových optotypech, nitroční tlak (NOT) na bezkontaktním tonometru NIDEK NT-2000, Amslerův test, vyšetření předního segmentu a očního pozadí na štěrbinové lampě. Vstupní kritéria obou souborů byla NKZO do dálky 5/7,5 a lepší, NOT v normě, Amslerův test negativní, přední oční segment bez významného omezení transparence, oční pozadí fyziologické nebo s jemnými granulárními přesuny pigmentu v makule.

Signifikantní rozdíl, mezi souborem pacientů užívajících chlorochin nebo hydroxychlorochin a kontrolním souborem, se na 1% hladině významnosti prokázal v následujících parametrech, u fotopického ERG v hodnotě latence vlny *b* [ms], u pattern ERG v hodnotě amplitudy vlny *N35-P50* [μ V] a *P50-N95* [μ V] a na 5% hladině významnosti u fotopického ERG v hodnotě amplitudy vlny *a* [μ V] a u multifokálního ERG v hodnotě latence složky *P1* [ms] a *N1* [ms] v pericentrálním ringu.

Z výsledků vyplývá, že ERG je vyšetření vhodné pro časnou diagnostiku kumulativní polékové makulopatie způsobené deriváty chlorochinu. Ideální je ale individuální srovnání ERG hodnot u pacienta před a v určitých časových odstupech po nasazení derivátů chlorochinu.

Klíčová slova: ERG, antimalarika, kumulativní poléková makulopatie

SUMMARY

The ERG Contribution in Early Diagnosis of Chloroquine and Hydroxychloroquine Maculopathy

Derivates of chloroquine (Plaquenil, Delagil), used for long-term treatment of rheumatic diseases, may cause clinically proven irreversible maculopathy, which may progress even after the discontinuation of their application.

The optimal early diagnosis of ocular toxicity of chloroquine or hydroxychloroquine drug remains controversial up to now. The aim of this review paper was to evaluate how appropriate is the indication of the electroretinographic (ERG) examination due to the early diagnosis of cumulative drug-related maculopathy.

Photopic, pattern, and multifocal ERG (Retiscan, according to the ISCEV methodology) were examined in 10 patients (20 eyes) treated by means of antimalarics, 9 due to the rheumatoid arthritis (RA) and 1 due to the systemic lupus erythematoses (SLE). The average age of the patients was 60 ± 15 years, the treatment period was 10 ± 11 years; the median of the treatment period was 5 years. The control group consisted of 12 healthy, age matched patients (20 eyes) without any obvious ocular pathology. In all of them, the complete ophthalmologic examination was performed: the best corrected visual acuity (BCVA) for far using the Snellen charts, intraocular pressure (IOP) measured by means of the non contact tonometer NIDEK NT-2000, the Amsler grid test, examination of the anterior segment and the posterior segment with the slit lamp. The entry criteria in both groups were BCVA 5/7,5 (0.67) and better, the IOP in the normal range, negative Amsler grid test, anterior segment without significant decrease of the transparency, and physiological posterior segment or with subtle granular pigment dysgrupancies in the macula only. The significant difference between the group treated with chloroquine or hydrochloroquine and the control group at the 1 % level of significance was found in following parameters: in the photopic ERG the value of the *b* wave latency [ms], in pattern ERG, the values of the waves *N35 - P50* [μ V] and *P50 - N95* [μ V] amplitudes, and at the 5 % level of significance in photopic ERG, the wave *a* amplitude value [μ V] and in multifocal ERG, the value of the *P1* [ms] a *N1* [ms] parts latency in the pericentral ring. It follows from the results, that the ERG examination is suitable for the early diagnosis drug cumulative maculopathy caused by chloroquine derivates. Optimal is the individual comparison of the ERG values of the patient before and in certain time intervals after the beginning of the chloroquine derivates treatment.

Key words: ERG, antimalarics, drug cumulative maculopathy

Čes. a slov. Oftal., 66, 2010, No. 2, p. 62-66

ÚVOD

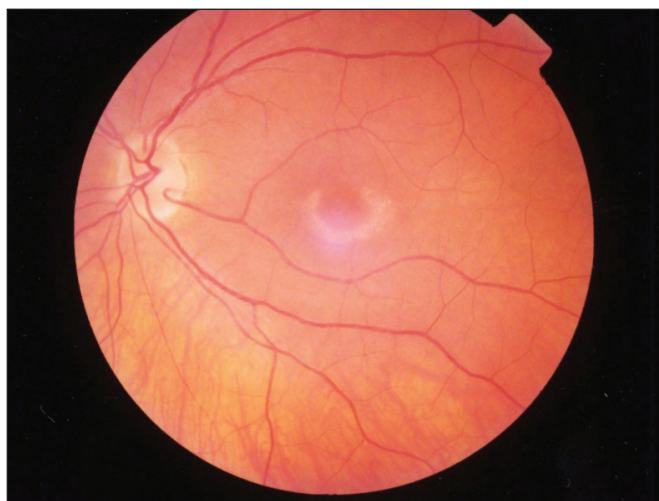
Mezi všeobecně užívaná antimalarika patří chlorochin a hydroxychlorochin. Chlorochin (CQ) byl vynalezen v roce 1934 Hansem Andersagem pod názvem Resochin. Později byl znovu objeven v USA v roce 1946 pod názvem Chlorochin [22]. Nejdříve byl pro svoji schopnost tvořit komplexy s nukleo-proteiny využíván k prevenci a léčbě malárie. Později se pro svůj specifický zásah do imunitních dějů v organismu začal využívat k léčbě autoimunitních revmatologických onemocnění (RA, SLE atd.). Chlorochin stabilizuje lysozomální membrány a tlumí buněčné dělení. V současnosti je u nás distribuován pod firemním názvem Delagil (Chloroquin phosphas, 250 mg v 1 tbl.). Modifikací chlorochinu s menší frekvencí systémových komplikací léčby je hydroxychlorochin (HCQ). Distribuován je pod firemním názvem Plaguenil (Hydroxychloroquin sulfas, 200 mg v 1 tbl.).

Nežádoucí účinky antimalarické léčby způsobuje především jejich vysoká afinita k melaninu a dlouhý biologický eliminační poločas (14 dní CQ, 30 dní HCQ). Toxicita je nejen oční, ale i dermatologická, gastrointestinální, hematologická a neuro-muskulární. Oční toxicita byla poprvé popsána Cambiaggim v roce 1957 [3]. Antimalarika mohou způsobovat reverzibilní keratopatii, postižení ciliárního tělesa a někdy i ireverzibilní kumulativní retinopatii způsobenou akumulací CQ/HCQ solí v retinálním pigmentovém epitelu (RPE) a jejich vazbou na melaninová granula. Dochází k deficitu fagocytických funkcí RPE a následkem insuficience RPE k úbytku fotoreceptorů a buněk vnějších vrstev sítnice.

O CQ/HCQ retinopatii poprvé referovali Hobbs a kol. v roce 1959 [8]. Dřívější definice byly založeny na morfologických změnách sítnice. Funkční změny se staly součástí definic mnohem později. Easterbrook v roce 1999 definoval, že CQ/HCQ makulopatie je definována jako oboustranné, reprodukovatelné abnormality v centrálním či paracentrálním zorném poli pacienta, potvrzené dvěma rozličnými funkčními testy [5].

Pacienti s CQ/HCQ makulopatií si mohou stěžovat na potíže při čtení, světloplachost, světelné záblesky a centrální či paracentrální defekty v zorném poli. Na očním pozadí pacientů můžeme sledovat různé obrazy od fyziologického nálezu, přes granulózní pigmentace makulární oblasti neodlišitelné od suché formy věkem podmíněné makulární degenerace (VPMD) až po oválné kolo depigmentace s prstýnkem zvýšené pigmentace v okolí (Bull's eye maculopathy) (obr. 1).

Součástí současné časné diagnostiky oční toxicity antimalarik jsou následující vyšetření: NKZO do blízka i do dálky, vy-



Obr. 1. Bull's eye maculopathy

šetření NOT, vyšetření předního segmentu na šterbinové lampě, očního pozadí nepřímou oftalmoskopií, Amslerův test, různé testy barvocitu, statická makulární perimetrie a pattern/multifokální ERG.

Riziko rozvoje retinopatie a kritéria, dle kterých je možné toto riziko stanovit, je v současnosti naplní mnoha prací. Zohledňovány jsou především tyto parametry: věk pacienta, jiné systémové postižení, dávka léku a doba léčby. Rigaudiere v roce 2004 rozdělil pacienty do 3. stadií dle rizika rozvoje retinopatie. Do stadia I. (nízké riziko) zařadil všechny pacienty, kteří splňovali následující kritéria: věk < 65 let, bez ledvinového, jaterního a retinálního onemocnění, léčba < 5 let v dávce pro HCQ ≤ 6,5 mg/kg/d., pro CQ ≤ 3 mg/kg/d. a doporučil u nich oční vyšetření každých 18 měsíců. Pacienti, kteří nesplňovali třeba jen jedno z výše zmíněných kritérií, bez fundoskopických známek retinopatie, byli zařazeni do stadia II. (v riziku) a bylo u nich doporučeno oční vyšetření každých 12 měsíců.

Pacienti s fundoskopickými známkami retinopatie byli zařazeni do stadia III. (v riziku) a oční vyšetření bylo doporučeno každých 6 měsíců [16].

CÍL

Optimální časná diagnostika okulární toxicity chlorochinových nebo hydroxychlorochinových preparátů je stále kontroverzní. Cílem průřezové práce bylo zhodnotit vhodnost indikace ERG vyšetření z důvodu časné diagnostiky kumulativní polékové makulopatie.

MATERIÁL A METODIKA

Fotopický, pattern a multifokální ERG (Retiscan dle metodiky ISCEV) byl vyšetřen u 10 pacientů (20 očí) léčených antimalariky, 9 pro revmatoidní artritidu, 1 pro systémový lupus erythematoses. Průměrný věk pacientů byl 60 ± 15 let, doba léčby 10 ± 11 roků, medián doby léčby 5 let. Kontrolní soubor tvořilo 12 zdravých pacientů (20 očí) srovnatelného věkového průměru, bez zřejmé oční patologie. U všech bylo provedeno komplexní oftalmologické vyšetření: nejlépe korigovaná zraková ostrost (NKZO) do dálky na Snellenových optotypech, nitrooční tlak (NOT) na bezkontaktním přístroji NIDEK NT-2000, Amslerův test, vyšetření předního segmentu a očního pozadí na šterbinové lampě. Vstupní kritéria obou souborů byla NKZO do dálky 5/7,5 a lepší, NOT v normě, Amslerův test negativní, přední oční segment bez významného omezení transparence, oční pozadí fyziologické nebo s jemnými granulózními přesuny pigmentu.

ERG vyšetření jsme provedli dle směrnic mezinárodní organizace ISCEV – německý přístroj RETIport32 od firmy ROLAND CONSULT. Používali jsme DTL elektrody. Testovací parametry jednotlivých elektroretinografických vyšetření byly následující: u fotopického ERG GF LED Flash 0 dB (3,00 cds/m²) BL 25 cd 0,5Hz, u pattern ERG Patt.Rev. CB, 0°48' full field, CTR: 97% 4,304 Hz, u multifokálního ERG 61 segments, view angle 27 deg.

VÝSLEDKY

Ke statistickému zhodnocení jsme použili Mann – Whitney U test. Signifikantní rozdíl, mezi souborem pacientů užívajících CQ/HCQ a kontrolním souborem, se na 1% hladině vý-

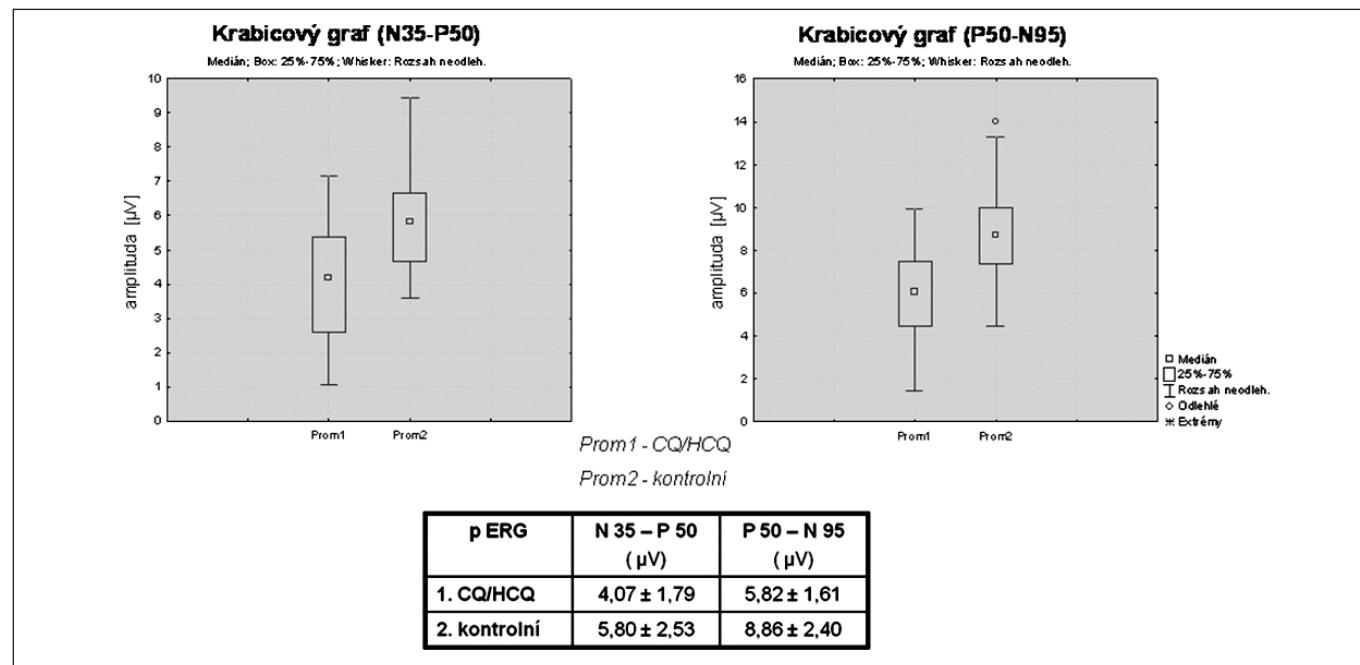
znamnosti prokázal v následujících parametrech, u fotopického ERG (F ERG) v hodnotě latence vlny *b* [ms], u pattern ERG (P ERG) v hodnotě amplitudy vlny *N35 – P50* [μ V] a *P50 – N95* [μ V] a na 5% hladině významnosti u F ERG v hodnotě amplitudy vlny *a* [μ V] a u multifokálního ERG (Mf ERG) v hodnotě latence složky *P1* [ms] a *N1* [ms] v pericentrálním ringu.

P ERG je vyšetření vhodné pro časnou diagnostiku kumulativní polékové makulopatie. Hodnota amplitudy vlny *N35 – P50* [μ V] a *P50 – N95* [μ V] byla na 1% hladině významnosti statisticky signifikantně snížena u souboru léčených pacientů oproti kontrolní skupině (obr. 2). U f ERG u souboru

kým vyšetřením pacienta, včetně funkčních testů (barvocit, makulární mikroperimetrie, ERG), je nadále diskutovanou otázkou.

DISKUSE

V 70. letech studovali u nás přínos ERG při diagnostice kumulativní CQ/HCQ retinopatie Svěrák, Peregrin. a kol. [19, 20]. Popisovali u F ERG prohloubení vlny *a* a snížení



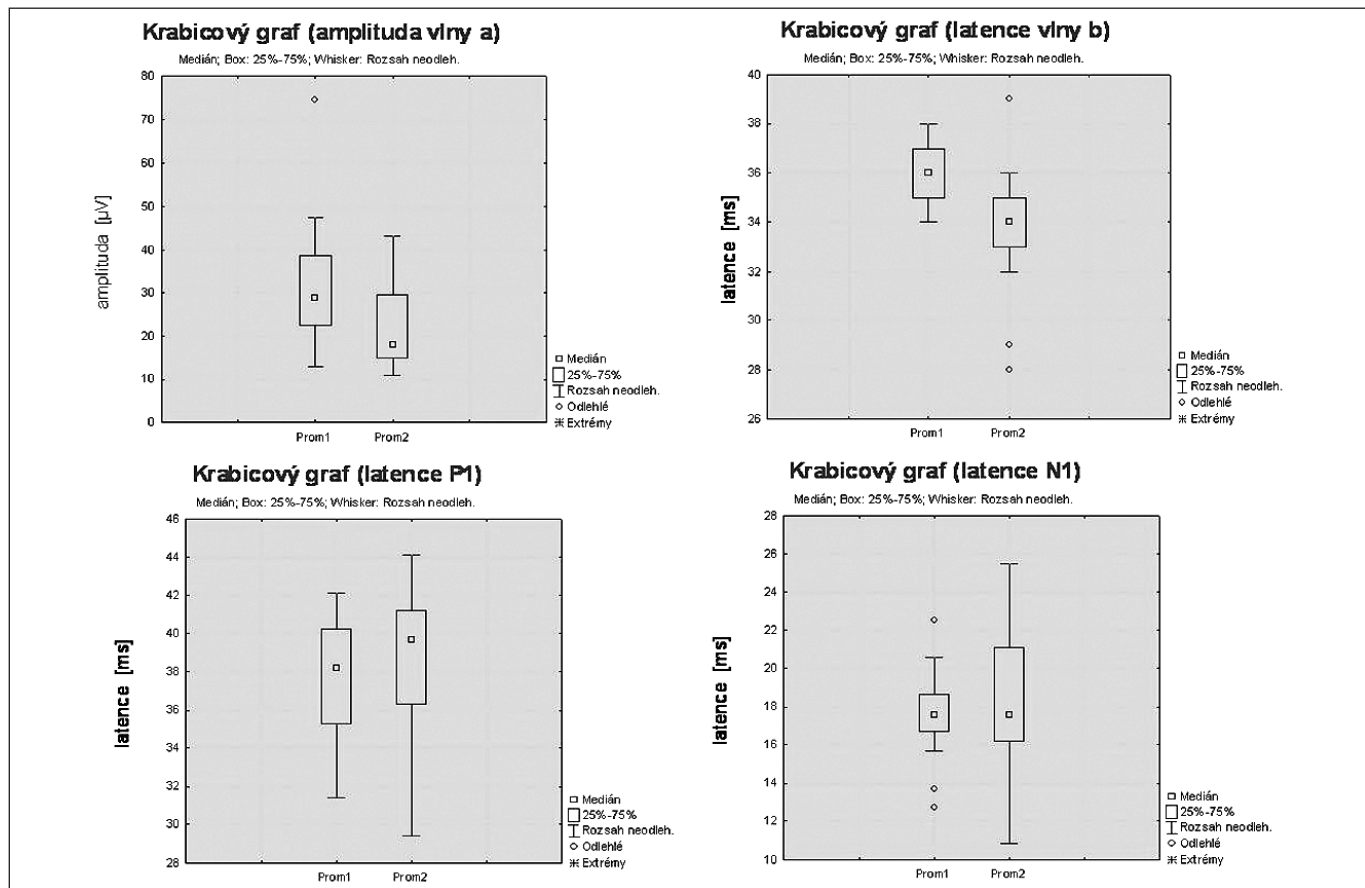
Obr. 2. Srovnání amplitud vln *N35 – P50* a *P50 – N95* u P ERG mezi souborem pacientů léčených CQ/HCQ a kontrolním souborem pacientů

CQ/HCQ léčených byla, statisticky signifikantně na 1% hladině významnosti, prodloužena latence vlny *b* [ms] a na 5% hladině významnosti došlo k prohloubení negativní složky fotopického ERG záznamu, vlny *a* [μ V] (obr. 3). V rámci jednotlivých vyšetření je ale posouzení positivity výsledku stran rozvoje makulopatie u F ERG složitější. P ERG je z hlediska našich dosavadních výsledků a zkušeností výrazně vhodnější metoda. U Mf ERG byly na 5% hladině významnosti, u léčených pacientů, statisticky signifikantně prodlouženy hodnoty latence komponent *N1* [ms] a *P1* [ms] v pericentrálním ringu oproti kontrolnímu souboru (obr. 3). Vzhledem k rozložení hodnot v souboru, výraznému rozptýlení hodnot u jednotlivých pacientů, považujeme zatím Mf ERG v rámci časné diagnostiky kumulativní polékové makulopatie za doplňkové.

Při zhodnocení výsledků P ERG jsme doporučili vysazení antimalarik u 4 pacientů, u kterých byly hodnoty amplitudy vlny *N35 – P50* [μ V] nebo *P50 – N95* [μ V] menší než u kontrolního souboru od průměru odečtená směrodatná odchylka. Při srovnání ERG výsledků pacientů, u kterých bylo doporučeno vysazení antimalarik, s rizikem rozvoje retinopatie dle Rigauldiera nebyla nalezena významná souvislost. 1 z pacientů byl zařazen dle výše uvedených podmínek do stadia I., 1 do stadia II. a 2 do stadia III. Ideální je individuální srovnání ERG hodnot před nasazením a v určitých časových odstupech po nasazení derivátů chlorochinu. Interval mezi oftalmologic-

vlny *b*, zřetelnější při zvyšující se intenzitě světelného podnětu a u EOG snížení Ardenova indexu u CQ/HCQ léčených pacientů v důsledku primárního poškození RPE. Ještě neměli možnost vyšetřovat P ERG, ale zkoumali i vliv CQ/HCQ makulopatie na pattern vizuální evokované potenciály (P VEP). K podobným výsledkům dospěli i světoví autoři [22]. V 80. až 90. letech, kdy prošlo ERG vyšetření standardizací, byly tyto výsledky potvrzeny v mnoha světových pracích. Po zavedení P ERG a později Mf ERG do elektrofyziologické diagnostiky, bylo studium ERG změněno v rámci CQ/HCQ makulopatie zaměřeno spíše tímto směrem, neboť tyto metodiky se ukázaly mnohem specifitější. Ve světové literatuře je v současnosti popisována významná úloha P a Mf ERG při časné diagnostice kumulativní CQ/HCQ makulopatie [2, 10, 11, 12, 13, 15]. Dle mnohých prací se zdá, že ERG detekuje časné změny dříve než jiné funkční testy, jako makulární perimetrie, testy barvocitu nebo Amslerův test. Stejně jako v naší práci popisují charakteristické snížení amplitud vln *N35 – P50* a *P50 – N95* u P ERG, při vyšetření Mf ERG některé práce udávají snížení amplitud *N1* a *P1* v centrálním a více v paracentrálním ringu. Tyto výsledky zatím naše práce nepotvrzuje. V naší práci byl sledován významný rozptyl hodnot jednotlivých komponent v centrálním i paracentrálním ringu, jak u léčených pacientů, tak u kontrolního souboru.

Řada prací se v současnosti věnuje také míře rizika rozvoje retinopatie. Většina prací popisuje riziko rozvoje retinopatie po-



Obr. 3 Srovnání amplitudy vlny a a latence vlny b u F ERG a latence vln N1 a P1 u Mf ERG mezi souborem pacientů léčených CQ/HCQ (Prom 1) a kontrolním souborem pacientů (Prom 2)

dobně jako Rigaudiere [1, 4, 6, 7, 14, 16, 17, 21]. V naší práci při srovnání ERG výsledků pacientů, u kterých bylo doporučeno vysazení antimalarik, s rizikem rozvoje retinopatie dle Rigaudiere nebyla nalezena významná souvislost. 1 z vyřazených pacientů byl dokonce zařazen dle výše zmíněných kritérií do stadia I. (nízké riziko).

Byla již publikována řada prací, které potvrdily možnost ireverzibilní progresivní ztráty zraku v důsledku rozvinuté CQ/HCQ retinopatie [9, 23]. Proto je třeba ve spolupráci s revmatology, při pozitivě ERG výsledků (event. dalších funkčních testů), vždy zvážit přínos a rizika této léčby a možnost záměny za jiný lék.

ZÁVĚR

Pattern ERG je funkční vyšetření vhodné pro časnou diagnostiku kumulativní polékové makulopatie způsobené deriváty chlorochinu. I když u fotopického ERG byly nalazeny také statisticky významné rozdíly mezi léčenými pacienty a kontrolním souborem, v rámci jednotlivých vyšetření je posouzení pozitivitu výsledku stran rozvoje makulopatie složitější. Vyšetření multifokálního ERG, přes statisticky významné rozdíly mezi soubory, považujeme zatím vzhledem k velkému rozptylu hodnot v obou souborech pro praxi za doplnkové.

Ideální je individuální srovnání ERG hodnot před nasazením a v určitých časových odstupech po nasazení derivátů chlorochinu. Interval mezi oftalmologickým vyšetřením pacienta, včetně funkčních testů (barvocit, makulární mikroperimetrie, ERG), je nadále diskutovanou otázkou.

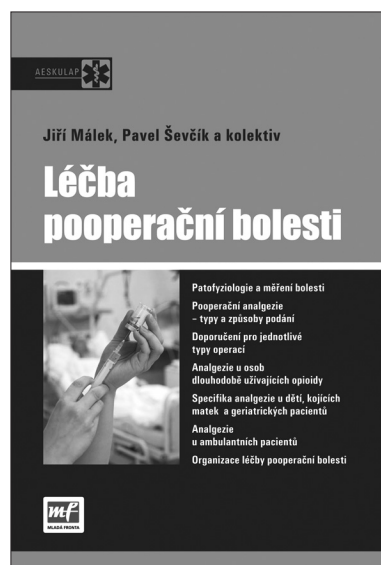
LITERATURA

1. Araiza-Casillas, R., Cárdenas, F., Morales, Y.: Factors associated with chloroquine-induced retinopathy in rheumatic diseases. *Lupus*. 2004, 13, s. 119–124
2. Bui Quoc, E., Ingster-Moati, I., Rigolet, MH.: Ophthalmologic prevention of chloroquine and hydroxychloroquine induced retinopathy. *Annales de Dermatologie et de Venerologie*. 2005, 132, 4, s. 329–337
3. Cambiaggi, A.: Unusual ocular lesions in case of systemic lupus erythematoses. *AMA Arch. Ophthalmol.* 1957, 57, s. 451–453
4. Easterbrook, M., Bernstein, H.: Ophthalmological monitoring of patients taking antimalarials: preferred practice pattern. *The Journal of Rheumatology*. 1997, 24, 7, s. 1390–1392
5. Easterbrook, M.: An ophthalmological view on the efficacy and safety of chloroquine versus hydroxychloroquine. *J. Rheumatol.* 1999, 26, s. 1866–1868
6. Fardet, L., Revuz, J.: Synthetic antimalarials. *Annales de Dermatologie et de Venerologie*. 2005, 132, 8–9, s. 665–674
7. Grierson, DJ.: Hydroxychloroquine and visual screening in a rheumatology outpatient clinic. *Annals of Rheumatic Diseases*. 1997, 56, 3, s. 188–191
8. Hobbs, HE., Sorsby, A., Freedman, A.: Retinopathy following chloroquine therapy. *Lancet*. 1959, 2, s. 478
9. Ingster-Moati, I., Bui Quoc, E., Crochet, M.: Severe chloroquine and hydroxychloroquine induced retinopathy. *Journal Francais d Ophthalmologie*. 2006, 29, 6, s. 642–650
10. Ingster-Moati, I., Crochet, M., Albuissou, E.: Electroretinogram b wave varies with the posology of the antimalarial treatment. *Journal Francais d Ophthalmologie*. 2004, 27, 12, s. 1007–1012
11. Karkanová, M., Polanská, V., Vícha, I. et al.: Přínos ERG při screeningu chlorochinové a hydroxychlorochinové makulopatie, 55, In: Sborník abstrakt XV. výročního sjezdu České

- oftalmologické společnosti s mezinárodní účastí v Brně. Ed. Nucleus HK, 2007, s. 187, ISBN 978-80-87086-01-08.
12. **Lai, T.Y., Ngai, J.W., Chan, W.M.:** Visual field and multifocal electroretinography and their correlations in patients on hydroxychloroquine therapy. 2006, 112, 3, s. 177–187
 13. **Maturi, R.K., Yu, M., Weleber, R.G.:** Multifocal electroretinographic evaluation of long-term hydroxychloroquine users. Archives of Ophthalmology. 2004, 122, 7, s. 973–981
 14. **Mavrikakis, I. et al.:** The incidence of irreversible retinal toxicity in patients treated with hydroxychloroquine: a reappraisal. Ophthalmology. 2003, 110, 7, s. 1321–1326
 15. **Neubauer, AS., Stiefelmeyer, S., Berninger, T.:** The multifocal pattern electroretinogram in chloroquine retinopathy. Ophthalmic Research. 2004, 36, 2, s. 106–113
 16. **Rigaudiere, F., Ingster-Moati, I., Hache, J.C.:** Up-dated ophthalmological screening and follow-up management for long-term antimalarial treatment. Source Journal Francais d Ophthalmologie. 2004, 27, 2, s. 191–199
 17. **Scherbel, A.L., Mackenzie, A.H., Nousek, J.E.:** Ocular lesions in rheumatoid arthritis and related disorders with particular reference to retinopathy. The New England Journal of Medicine. 1965, 12, 8, s. 360–366
 18. **Svěrák, J., Erbenová, Z., Peregrin, J.:** ERG and EOG potentials after 6 years rescoring treatment. Sborník vědeckých prací Lékařské fakulty UK v Hradci Králové. 1971, 14, 2, s. 209–213
 19. **Svěrák, J., Peregrin, J., Salavec, M.:** Electrophysiological methods of examination during prolonged administration of synthetic antimalarial drugs. Sborník vědeckých prací Lékařské fakulty UK v Hradci Králové. 1976, 19, 3–4, s. 427–434
 20. **Svěrák, J., Salavec, M., Peregrin, J.:** Vliv antimalarik na činnost sítnice. Čs. Oftal. 1965, 21, 5, s. 370–378
 21. **Tokumaru, G.K.:** New considerations in monitoring for hydroxychloroquine retinopathy. Clinical Eye and Vision Care. 1996, 8, s. 99–104
 22. **Tzekov, R.:** Ocular toxicity due to chloroquine and hydroxychloroquine: electrophysiological and visual function correlates. Documenta Ophthalmologica. 2005, 110, s. 111–120
 23. **Wei, L.C., Chen, S.N., Ho, C.L.:** Progression of hydroxychloroquine retinopathy after discontinuation of therapy. Chang Gung Medical Journal. 2001, 24, 5, s. 329–334

Do redakce doručeno dne 15. 3. 2010
Do tisku přijato dne 10. 5. 2010

MUDr. Michala Karkanová
Oční klinika MU a FN Brno
Jihlavská 20
625 00 Brno
e-mail: mkarkanova@fnbrno.cz



LÉČBA POOPERAČNÍ BOLESTI

Ucelená česká publikace o léčbě akutní bolesti našim odborníkům dosud chyběla. Kniha „Léčba pooperační bolesti“ od Jiřího Mála a Pavla Ševčíka (eds.) tento stav mění.

Kniha vychází v nakladatelství Mladá fronta v edici Aeskulap a detailně rozpracovává doporučené postupy v léčbě akutní pooperační bolesti, které vydala Česká společnost anesteziologie, resuscitace a intenzivní medicíny.

Detaily a aktuálnost

Na úvodní část věnovanou současnému stavu terapie akutní bolesti v České republice navazují kapitoly o patofyziologii, možnostech měření a incidenci pooperační bolesti. Spoluautoři dále rozpracovávají problematiku jednotlivých terapeutických přístupů. Léčebné možnosti jsou rozděleny podle zvolené metody na farmakologické, nefarmakologické a lokoregionální. Konkrétní doporučení jsou členěna podle intenzity bolesti na výkony s malou, střední a velkou pooperační bolestí. V rámci uceleného zpracování nechybí farmakologické profily nejčastěji používaných analgetik, tabulka ekvivalenčních dávek opioidů či aktuální Oxfordská liga analgetik. Závěrečná část se zabývá pooperační analgezií u dětí, seniorů či pacientů s chronickou analgetickou medikací. Poslední kapitola o organizaci léčby akutní bolesti obsahuje rovněž základní doporučení pro vznik Acute Pain Service.

Kvalitní obrázky dovolují čtenáři vytvořit si přesný obraz o technickém postupu, měřicí metodě či anatomických poměrech v popisované oblasti.

ISBN 978-80-204-1981-1, formát B 5, 156?232 mm, 148 stran, vazba pevná, doporučená cena 320 Kč

Objednávky zasílejte e-mailem nebo poštou: Nakladatelské a tiskové středisko ČLS JEP, Sokolská 31, 120 26 Praha 2, fax: 224 266 226, e-mail: nts@cls.cz. Na objednávce laskavě uveďte i jméno časopisu, v němž jste se o knize dozvěděli