

Vliv mechanického čištění pouzdra čočky na rozvoj sekundární katarakty

Švancarová R., Novák J., Adámková H.

Oční oddělení Pardubické krajské nemocnice, a.s., přednosta doc. MUDr. Jan Novák, CSc.

Předneseno v částech na Futurum Ophtalmologicum 2009, Státní léčebné lázně Karlova Studánka, 6.–7. 2. 2009 a na VII. Mezinárodním kongresu České společnosti refrakční a kataraktové chirurgie, Ostrava, 22.–23. 5. 2009

SOUHRN

Cíl studie. Cílem prospektivní studie bylo zhodnotit dlouhodobý efekt odstranění LEC (lens epithelial cells) mechanickým čištěním pouzdra čočky na vznik opacit předního pouzdra (anterior capsule opacification, ACO) a na rozvoj opacit zadního pouzdra (posterior capsule opacification, PCO).

Metodika a soubor. Do studie bylo zařazeno celkem 28 pacientů s průměrným věkem 57 let (27 až 87 let), kteří podstoupili operaci katarakty obou očí. Z 28 pacientů se k vyšetření po dvou a více letech dostavilo 23. Pro irigaci a aspiraci zbytků čočkových hmot po fakoemulzifikaci byla použita bimanuální (nově také označovaná jako biaxiální) irigace/aspirace ze dvou pomocných 1mm širokých protilehlých incizí (od č. 3 a 9). U každého pacienta bylo čočkové pouzdro jednoho oka v maximální mydriáze mechanicky čištěno (nejméně 5 minut) speciálně zkonstruovanou 5d (5dírkovou) aspirační kanylou určenou zejména k aspiraci LEC z oblasti ekvátoru. Přední list byl zbaven LEC standardní jednodírkovou aspirační kanylou. U druhého oka téhož pacienta byly LEC předního pouzdra a ekvátoru ponechány intaktní. Do obou očí byla implantována stejná nitrooční čočka. Kontrola v odstupu více jak 2 let od operace zahrnovala biomikroskopické vyšetření, pořízení fotografie intraokulární čočky a pouzdra čočky v retroiluminaci a vyšetření předního segmentu Scheimpflugovou kamerou (Pentacam) se změřením denzity předního a zadního pouzdra čočky. Ke statistickému zhodnocení výsledků byl použit Wilcoxonův párový test.

Výsledky. Dle objektivní denzitometrie pomocí systému Pentacam byla zjištěna statisticky signifikantně nižší denzita předního pouzdra u očí, u kterých bylo peroperačně mechanicky vyčištěno čočkové pouzdro včetně ekvátoru a předního listu. V míře denzit zadního pouzdra nebyly mezi oběma očima nalezeny statisticky významné odchylky přesto, že u 43 % pacientů bylo na oku s čištěným pouzdrům vizuálně menší zakalení zadního pouzdra.

Závěr. Na základě získaných výsledků lze konstatovat, že mechanické čištění pouzdra čočky včetně ekvátoru a předního pouzdra vede k prokazatelně nižší míře opacit předního pouzdra (ACO), ale nemá statisticky významný vliv na rozvoj opacit zadního pouzdra (PCO).

Klíčová slova: sekundární katarakta, anterior capsule opacification (ACO), posterior capsule opacification (PCO), lens epithelial cells (LEC), 5dírková sonda

SUMMARY

The Influence of the Lens Capsule Mechanical Polishing to the Secondary Cataract Development

Aim: The aim of the prospective study was to evaluate the long-term effect of the lens epithelial cells (LEC) removal by means of the lens capsule mechanical polishing on the development of the anterior capsule opacification (ACO) and posterior capsule opacification (PCO). **Materials and methods:** The study group consisted of 28 patients, average age 57 years (27 – 87 years), who underwent the cataract surgery of both eyes. Out of the 28 patients, the follow up examination after two or more years attended 23 of them. For the irrigation and aspiration after the phacoemulsification, the bimanual (newly also called biaxial) irrigation/aspiration from two service, 1 mm wide, opposite (at the 3 and 9 o'clock positions) incisions was used. In each patient, the lens capsule of one eye was mechanically polished in the maximal mydriasis (at least 5 minutes) with a specially constructed 5 openings aspiration cannula designated especially for the LEC aspiration in the equator area. The anterior capsule was cleaned by means of the standard one opening aspiration cannula. In the other eye of the same patient, the LEC of the anterior capsule were left intact. There was implanted the same type of the intraocular lens in both eyes. The examination after more than two years after the surgery consisted of biomicroscopic examination, taking the photograph of the intraocular lens and the lens capsule in retro illumination, and examining of the anterior segment by means of the Scheimpflug camera (Pentacam) with measuring the density of the anterior and posterior lens capsule. The Wilcoxon pair test was used for the statistical evaluation. **Results:** Using the Pentacam system objective densitometry, there was found statistically significant lower density of the anterior lens capsule in eyes with peroperative mechanical polishing of the lens capsule including the equator and the anterior capsule. Among the values of the density of the posterior capsule, there were found no statistically significant differences, although in 43 % of patients, in the eye with the polished capsule, there were visually less dense opacities of the posterior capsule. **Conclusions:** According to the obtained results it may be stated that the mechanical polishing of the lens capsule, including the equator and the anterior capsule, causes significantly lower degree of opacities of the anterior capsule (ACO), but has not statistically significant influence to the development of the PCO.

Key words: Secondary cataract, anterior capsule opacification (ACO), posterior capsule opacification (PCO), lens epithelial cells (LEC), 5 openings cannula.

Čes. a slov. Oftal., 66, 2010, No. 1, p. 21–25

ÚVOD

Opacifikace pouzdra čočky (sekundární katarakta) zůstává nejčastější dlouhodobou komplikací po operaci katarakty. Po prvním roce od operace je sekundární kataraktou postiženo kolem 11 % pacientů, po pěti letech po výkonu se objevuje až u 28 % operovaných [3]. Následná katarakta má dvě patogenetické formy: fibrózní změny předního a zadního listu pouzdra a regenerační změny ve smyslu novotvořených čočkových hmot. Na zrakovou ostrost mají ale vliv pouze opacit nacházející se v ose vidění. Kontakt optické části IOL (intraocular lens) s buňkami čočkového epitelu (lens epithelial cells – LEC) předního pouzdra vede k jejich diferenciaci na myofibroblasty, které následně způsobují fibrotizaci a kontrakci předního pouzdra. K fibrotizaci zadního pouzdra dochází v důsledku migrace LEC z předního listu na zadní, kde rovněž způsobují jeho zašednutí a zvrásnění doprovázené snížením jeho transparence. Na vzniku regeneračního typu sekundární katarakty se podílí proliferace a migrace LEC, které zůstaly při operaci v oblasti ekvátoru (tzv. E-buňky). Jednak vytvářejí nové čočkové hmoty podél ekvátoru (Sommeringův prstenec) a jednak migrují mezi zadní list pouzdra a IOL, kde vytvářejí typický obraz Elschnigových perel [11, 12]. Mnoho studií se již pokoušelo identifikovat faktory, jejichž eliminací by se vzniku sekundární katarakty předešlo. [6] V prevenci vzniku sekundární katarakty byl prokázán vliv tvaru a materiálu IOL včetně haptiků a jejich angulace, peroperační i pooperační léčby, použití adičních implantátů a vliv samotné chirurgické techniky operace šedého zákalu. Současným uznávaným preventivním postupem je implantace IOL do pouzdra, použití IOL s ostrými zadními hranami a provedení přední kapsulorhexe tak, aby mírně (až 1mm) přesahovala okraj optické části IOL. Přesto ani poté není vznik komplikací spojený s rozvojem sekundární katarakty výjimečný [1, 2, 4, 8].

Názory na to, zda doporučit i úplné odstranění LEC, nejsou zcela jednotné. Zatím nejrozsáhlejší, ale ojedinělá práce, která se tímto problémem zabývala, je studie autorů Sacu a Menapace z roku 2005, kteří došli k závěru, že extenzivní čištění přední kapsuly je prevencí proti sekundární fibrotizaci zadního pouzdra, ale neovlivňuje výrazněji míru regenerační formy sekundární katarakty [7, 12]. V naší studii jsme se podobně zaměřili na zhodnocení dlouhodobého efektu odstranění LEC mechanickým čištěním pouzdra čočky pomocí speciální 5d (5dírkové) aspirační sondy: 1. z hlediska vzniku opacit předního pouzdra (anterior capsule opacification, ACO) a 2. z hlediska rozvoje opacit zadního pouzdra (posterior capsule opacification, PCO).

METODIKA

Do prospektivní nerandomizované nemaskované studie bylo zařazeno celkem 28 pacientů (12 mužů, 16 žen) s průměrným věkem 57 let (27 až 87 let), kteří podstoupili operaci katarakty obou očí. U jedné pacientky ze souboru se jednalo o presenilní kataraktu, u ostatních pacientů šlo o kataraktu senilní (nukleární, kortikonukleární či zadní subkapsulární). Průměrná nejlépe korigovaná zraková ostrost VA (visual acuity) před operací byla VA = 0,46 (SD = 0,28). Rizikovými faktory byla myopie (6 pacientů) a velmi nízký věk operovaného (1 pacient). Všechny operace byly provedeny v období od 28. 4. 2005 do 28. 8. 2007. Dvouletou studii dokončilo pouze 23 pacientů (8 mužů, 15 žen) z původních 28. Z pěti pacientů, kteří studii nedokončili, se jeden ke kontrole nedostavil z důvodu špatného zdravotního stavu, čtyři pacienti zemřeli.

Podmínkou zařazení do studie bylo dosažení maximální mydiázy (nejméně 8 mm) v průběhu operace na obou očích. Jen tak bylo možné verifikovat dokonalou výchozí transparenici pouzdra čočky bez primárních patologických fibrotických změn. Dobrá výchozí mydiáza umožnila i další plánovaná vyšetření v průběhu studie. Všichni pacienti byli operováni stejnou metodikou, stejným chirurgem a byla jim implantována identická IOL do obou očí.

K operaci katarakty byla zvolena standardní koaxiální fakoemulzifikace z transkonjunktiválního zadního limbálního řezu u č. 12. U každého pacienta bylo po fakoemulzifikaci čočkové pouzdro jednoho oka v maximální mydiáze subjektivně dokonale (nejméně ale 5 minut) mechanicky čištěno. Jako metoda mechanického čištění byla zvolena biaxiální irigace/aspirace z protilehlých 1mm paracentéz u č. 3 a 9 v rozsahu 360°. K aspiraci LEC předního pouzdra byla použita standardní jednodírková aspirační kanyl s otvorem o průměru 0,3 mm. Oblast ekvátoru a zadního pouzdra byla vyčištěna speciální loženou 5dírkovou sondou s 5 otvory na vrcholu kanyly, každý o průměru 0,1 mm – obr. 1 [9]. U druhého oka téhož pacienta byly LEC předního pouzdra a ekvátoru ponechány zcela intaktní, čištění zadního pouzdra bylo provedeno 5d kanylou pouze v rozsahu projekce přední kapsulorhexe. Do obou očí byla implantována stejná nitrooční čočka. U 10 pacientů byla zvolena stejná dvojice čoček z hydrofilního akrylátu, u 12 pacientů stejná dvojice čoček z hydrofobního materiálu.

V odstupu nejméně dvou let od operace byli pacienti pozváni na kontrolu, při níž bylo provedeno biomikroskopické vyšetření na šterbinové lampě, vyšetření předního segmentu 3D Scheimpflugovou kamerou (Oculus Pentacam HR) a byla pořízena fotografie IOL a zadního pouzdra v retroiluminaci. Fotografie byly provedeny za pomoci fotoaparátu Canon Eos 30D a šterbinové lampy Haag-Streit BX 900. Sekundární opacit zadního pouzdra byly na fotografiích subjektivně hodnoceny jako významnější než na druhém oku, méně významné než na druhém oku, nebo stejné jako na druhém oku. Pomocí přístroje Pentacam byly objektivně změřeny denzity následujících struktur oka: přední komora v horizontálním a vertikálním řezu, přední pouzdro čočky v 0°, 180°, 90° a 270°, zadní pouzdro čočky v horizontálním a vertikálním řezu, IOL v horizontálním a vertikálním řezu a přední plocha IOL v horizontálním a vertikálním řezu. Za denzitu D bylo považováno snížení transparence tkáně o naměřené procento – obr. 2. Ke statistickému zhodnocení naměřených hodnot ze zájmových oblastí (PCO, ACO, PP, ZP) byl použit Wilcoxonův párový test.


VÝSLEDKY

Průměrná sledovací doba činila u pacientů 31,33 měsíců (SD 4,47). Průměrná nejlépe korigovaná zraková ostrost u očí s vyčištěným pouzdem je VA=0,67 (SD 0,25). Průměrná nejlépe korigovaná zraková ostrost u očí, kde bylo provedeno pouze standardní čištění zadního pouzdra je VA = 0,79 (SD 0,24). U dvou pacientů ze souboru došlo k významnějšímu zhoršení zrakové ostrosti v důsledku vzniku sekundární katarakty, pro kterou museli podstoupit YAG kapsulotomii, a to na obou očích. I tyto pacienty jsme ve studii ponechali.

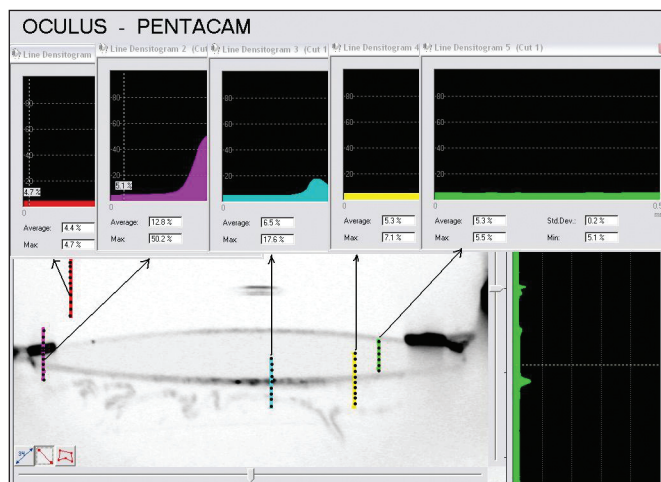
Na základě hodnocení fotografií v retroiluminaci bylo u šestnácti pacientů (70 %) subjektivně zjištěno více opacit předního pouzdra čočky na oku, kde nebylo pouzdro čištěno. U sedmi pacientů (30 %) byla míra opacit předního pouzdra na obou očích prakticky stejná (graf 1). U deseti pacientů (43 %) bylo více opacit zadního pouzdra na oku, kde nebylo pouzdro čištěno, u osmi (35 %) byla míra opacit zadního pouzdra na obou očích stejná a u 5 pacientů (22 %) byla hodnocena vyšší míra opacit zadního pouzdra na oku, kde bylo maximálně vyčištěno pouzdro čočky (graf 2).



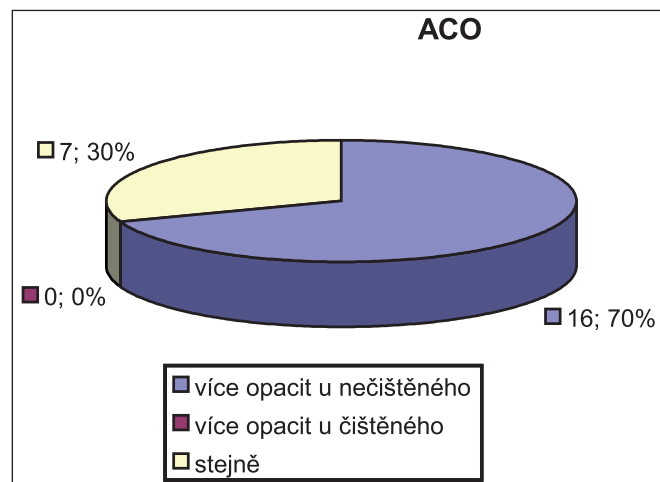
Obr. 1. 5dírková aspirační sonda – detail zakončení s 5 otvory o průměru 0,1mm. Podle našeho návrhu ji vyrobila firma Geuder.



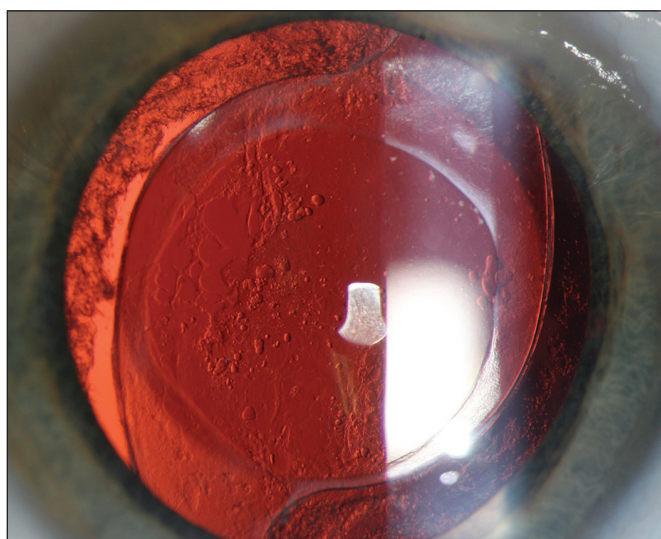
Obr. 4. Hanita B lens hydrofilní akrylát. Stejný pacient jako na obr. 3 – čištěné celé pouzdro (33 měsíců od operace) – bez přítomnosti ACO i PCO.



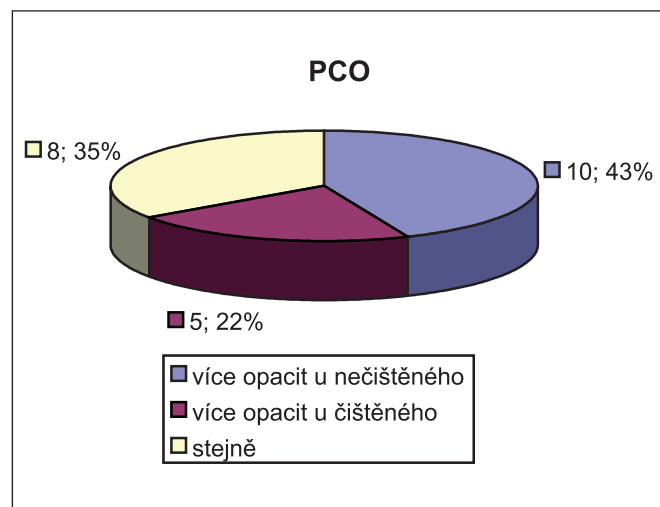
Obr. 2. Měření denzit jednotlivých prostředí oka. Použit standardní program Pentacam HR.



Graf 1. Procentuální zastoupení ACO. Vliv čištění pouzdra na minimální vznik opacit je jednoznačný a objektivně i statisticky průkazný.



Obr. 3. Hanita B lens hydrofilní akrylát – nečištěné pouzdro (33 měsíců od operace) – přítomné ACO+PCO.



Graf 2. Procentuální zastoupení PCO. Ve 43 % je výskyt opacit u čištěného pouzdra nižší. Statisticky ale nelze prokázat rozdíl.

Tab. 1. Výsledky Wilcoxonova párového testu.

Hodnocené parametry	Z	Exact Sig. (2-tailed)	Exact Sig. (1-tailed), p=	Výsledky
PCO	-1,291	0,302	0,151	rozdíl není statisticky významný
ACO	-4,000	0,000	0,000	prokazatelně více opacit u nečištěného
PP180	-3,194	0,001	0,000	prokazatelně nižší denzita u čištěného
PP 0	-2,902	0,002	0,001	prokazatelně nižší denzita u čištěného
PP 90	-2,971	0,002	0,001	prokazatelně nižší denzita u čištěného
PP 270	-3,165	0,001	0,000	prokazatelně nižší denzita u čištěného
PP	-3,319	0,000	0,000	prokazatelně nižší denzita u čištěného
ZP180_0	-0,227	0,830	0,415	rozdíl není statisticky významný
ZP90_270	-0,958	0,348	0,174	rozdíl není statisticky významný
ZP	-1,072	0,294	0,147	rozdíl není statisticky významný

Vysvětlivky: PCO = opacita zadního pouzdra, ACO = opacita předního pouzdra, PP 0,90,180,270 = denzita předního pouzdra v meridiánech 0°, 90°, 180°, 270°, ZP 180_0 denzita zadního pouzdra v horizontální rovině, ZP 90_270 denzita zadního pouzdra ve vertikální rovině, ZP průměrná denzita zadního pouzdra

Pomocí Pentacamu byly změřeny následující procentuální hodnoty denzit: u očí s vyčištěným pouzdem: průměrná denzita obsahu přední komory je $D = 4,5\%$ (SD 0,2), průměrná denzita předního pouzdra je $D = 23,0\%$ (SD = 20,3) průměrná denzita zadního pouzdra je $D = 9,1\%$ (SD = 4,1), průměrná denzita IOL je $D = 5,5\%$ (SD = 1,6), průměrná denzita přední plochy IOL je $D = 6,0\%$ (SD 2,2). U očí, kde bylo provedeno pouze čištění zadního pouzdra: průměrná denzita obsahu přední komory je $D = 4,5\%$ (SD = 0,2), průměrná denzita předního pouzdra je $D = 46,6\%$ (SD = 30,0) průměrná denzita zadního pouzdra je $D = 8,5\%$ (SD 4,4), průměrná denzita IOL je $D = 5,5\%$ (SD = 1,3), průměrná denzita přední plochy IOL je $D = 5,8\%$ (SD 1,5).

Získaná data ze zájmových oblastí (PCO, ACO, PP, ZP) byla posléze vyhodnocena pomocí Wilcoxonova párového testu, který posuzuje, zda jsou jednotlivé mediány statisticky významně rozdílné na hladině významnosti $p \leq 0,05$. Zjistili jsme statisticky významně nižší denzitu předního pouzdra u očí, kde bylo mechanicky čištěno čočkové pouzdro včetně ekvátoru a předního listu (tab. 1). V míře denzit zadního pouzdra nebyly mezi oběma očima nalezeny statisticky významné rozdíly, přestože v jednotlivých případech byly při srovnání obou očí vizuálně nalezeny rozdíly velké (obr. 3, 4). Vzhledem k tomu, že u 43 % pacientů byl u čištěného pouzdra výsledek lepší a pouze u 22 % horší, lze pokládat klinický efekt čištění pouzdra za pozitivní.

DISKUSE

Vznik sekundární katarakty je stále nejčastější pozdní operační komplikací a bývá i důvodem, pro který mnozí pacienti pokládají operaci katarakty za neúspěšnou. V poslední době s nárůstem zájmu fako chirurgů o implantace multifokálních a akomodačních čoček u presbyopů se aktuálnost dané problematiky dramaticky zvyšuje. Cílem očních chirurgů je snížit riziko vzniku sekundární katarakty na minimum a dlouhodobě zachovat funkci těchto technologicky vyspělých IOL.

Vznik opacit předního a zadního pouzdra po operaci katarakty můžeme považovat za odpověď pouzdra čočky ve smyslu hojení rány [3]. Dochází k fibrotizaci předního a zadního pouzdra (způsobeno tzv. A-buňkami) nebo k rozvoji regeneračního typu sekundární katarakty. Na něm se podílí proliferace a migrace epitelových buněk, které zůstaly po operaci v oblasti ekvátoru (tzv. E-buňky) nebo zbyly jako částky kortexu po nedokonalé aspiraci čočkových hmot („dream“ D-buňky). Příznivý vliv ostrých hran IOL je dobře znám. Pokud ale po operaci zůstane v oblasti ekvátoru nadměrné množství regeneračně aktivního kortexu, nedokáže ani IOL s ostrými hranami zabránit podrůstání buněk a migraci na zadní pouzdro [10]. To vede ke snaze nalézt metodu, která by spolehlivě odstranila LEC nebo zabránila jejich přeměně a proliferaci. Dlouhodobé výsledky různých použitých metod nejsou jednoznačné. Nejčastěji se výzkumné týmy přiklání k názoru, že kompletní odstranění buněk pouzdra vede k výraznému snížení fibrózního typu sekundární katarakty (snížení ACO i PCO), ale neochrání před vznikem regeneračního typu sekundární katarakty [3, 6]. Tento efekt potvrdila částečně i námi prováděná studie. Vede to k hypotéze, že na etiopatogenezi regenerační sekundární katarakty se podílejí i jiné buněčné elementy: LEC uvolněné v průběhu operace a lokalizované kdekoliv v přední komoře oka migrují v pooperačním období zpět do pouzdra [5]. Předpokládá se, že jediná zbylá aktivní LEC buňka dokáže vytvořit obraz regenerační sekundární katarakty. Dále po operaci migrují do přední komory oka buňky z rodiny monocytů/makrofágů (M/M). Jejich funkce zdaleka nejsou objasněny. Vnitřní plocha pouzdra čočky je po operaci katarakty rannou plochou s odkrytou bazální membránou. M/M mohou být po migraci do pouzdra čočky aktivovány se zatím netušenými schopnostmi přeměny.

Snaha o odstranění LEC mechanickými, chemickými, osmotickými metodami tedy nemusí vést ke stoprocentní prevenci vzniku sekundární katarakty. I částečný pozitivní vliv odstranění LEC je však úspěchem. Snížení fibrotických změn na předním pouzdře má vliv na udržení jeho elasticity. Přední kapsulorexe zůstává snadno roztažitelná a usnadňuje pozdější chirurgické odstranění proliferací mezi čočkou a zadním pouzdem, případně provedení zadní cirkulární kapsulorexe.

Dlouhodobě umožňuje výměnu umělé čočky. Nedochází ke kontrakci přední kapsuly a omezení akomodacího mechanismu. To je teoreticky důležité pro udržení pseudoakomodace (předozadního posunu IOL) či funkce čoček měnících napětím pouzdra svou dioptrickou mohutnost.

Metoda má také svá negativa. Je náročná na instrumentarium – cena 5d sondy významně zvyšuje cenu nástrojového kompletu pro operaci katarakty. To je ovšem jen jednorázová vstupní investice. Metoda je méně náročná na erudici chirurga než například zadní cirkulární kapsulorexe a nemění nevratně anatomické poměry předního segmentu. S ohledem na možnou vyšší zátěž endotelu při tomto postupu lze preventivně použít kvalitní viskomateriál disperzního typu na bázi kyseliny hyaluronové. Metoda jistě vyžaduje od chirurga velkou dávku entuziasmu (25% pravděpodobnost zamezení vzniku sekundární katarakty považuje málokdo za významný impuls k zavedení nové metody). Vyžaduje ale i použití metody biaxiální I/A se dvěma pomocnými vstupy do přední komory. Tato metoda není používána na všech pracovištích. Aspiraci LEC není možno provádět vždy: u oslabeného zonulárního aparátu, volného či příliš jemného pouzdra nebo neklidného pacienta. Hlavně ale výrazně prodlužuje běžnou dobu operace z průměrných 8 minut (čas od založení rozvěrače do jeho odstranění) na nejméně dvojnásobek. Metoda tak pravděpodobně nebude, stejně jako jiné preventivní výkony, patřit ke standardům v operaci katarakty, i když z našich výsledků lze předpokládat, že její přínos není zanedbatelný.

Organizace podobných dlouhodobých prospektivních studií je velmi náročná. Pouze Menapace se spoluautory se dlouhodobě zabýval danou problematikou a to rovněž se značně rozporuplnými výsledky. Nejednoznačné výsledky jsou bezpochyby projevem značné individuální variability populace, nedokonalosti metody a pravděpodobně i dalších diskutovaných biologických vlivů. Podle naší studie je vysoce pravděpodobné, že se u více než čtvrtiny případů sekundární katarakta po odstranění LEC ve srovnání s nečištěným pouzdrům vůbec neobjeví.

Dalším úskalím těchto studií je úbytek pacientů během několika let, který vedl k problémům se statistickým hodnocením.

ZÁVĚR

Na základě našich získaných výsledků lze konstatovat, že mechanické čištění pouzdra čočky včetně ekvátoru a předního listu vede k prokazatelně nižší míře opacit předního pouzdra (ACO), ale nemá statisticky významný vliv na rozvoj opacit zadního pouzdra (PCO).

LITERATURA

1. **Baráková D., Kuchynka P., Klečka D. et al.:** Frekvence výskytu sekundární katarakty u AcrySof MA30BA a MA60BM. *Cesk Slov Oftalmol*, 2000; 56: 38–42.
2. **Benda F., Mašek P.:** Primární polypseudofakie u pacientů s kataraktou a hypermetropií. *Čes a Slov Oftalmol*, 2001; 57: 226–30.
3. **Bertelmann E., Kojetinsky C.:** Posterior capsule opacification and anterior capsule opacification. *Current Opinion in Ophthalmology*, 2001; 12: 35–40.
4. **Krajčová P., Chynoranský M., Strmeň P.:** Opacifikácia zadného puzdra šošovky po implantácii rôznych typov umelých vnútroočných šošoviek – II. časť: rôzne peroperačné nálezy. *Čes a Slov Oftalmol*, 2008; 64: 13–15.
5. **Kruger A., Amon M., Schauersberger J. et al.:** Anterior capsule opacification and lens epithelial outgrowth on the intraocular lens surface after curettage. *J Cataract Refract Surg*, 2001; 27: 1987–1991.
6. **Mahelková G., Bacáková L., Korynta J. et al.:** Effect of culture substrate and culture conditions on lens epithelial cell proliferation and alpha-smooth muscle actin expression. *Folia Biol (Praha)*, 2009; 55: 66–76.
7. **Menapace R., Wirtitsch M., Findl O. et al.:** Effect of anterior capsule polishing on posterior capsule opacification and neodymium:YAG capsulotomy rates: Three-year randomized trial. *J Cataract Refract Surg*, 2005; 31: 2067–2075.
8. **Nekolová J., Pozlerová J., Jirásková N. et al.:** Pooperační výsledky expandibilní nitrooční čočky ACQUA (Mediphacos). *Čes a Slov Oftalmol.*, 2008; 64: 87–90.
9. **Novák J.:** Comparison of one opening and five openings aspirating handpiece for the lens epithelial cells (LEC) removal. *Abstract book of XX. ESCRS Congress, Nice 2002*: 181.
10. **Peng Q., Visessook N., Apple D.:** Surgical prevention of posterior capsule opacification, Part 3: Intraocular lens optic barrier effect as a second line of defense. *J Cataract Refract Surg*, 2000; 26: 198–213.
11. **Sacu S., Menapace R., Findl O. et al.:** Influence of optic edge design and anterior capsule polishing on posterior capsule fibrosis. *J Cataract Refract Surg*, 2004; 30: 658–662.
12. **Sacu S., Menapace R., Wirtitsch M. et al.:** Effect of anterior capsule polishing on fibrotic capsule opacification: Three-year results. *J Cataract Refract Surg*, 2004; 30: 2322–2327.

MUDr. Radka Švancarová
oční oddělení PKN
Kyjevská 44

532 03 Pardubice

e-mail: rsvancarova@gmail.com

Do redakce doručeno dne 15. 10. 2009

Do tisku přijato dne 29. 1. 2010