

Lucentis v liečbe vlhkej formy vekom podmienenej degenerácie makuly – dvojročné skúsenosti

Molnárová M., Lešková V., Demský P., Vida R., Izák M.

II. očná klinika SZU FNŠP F. D. Roosevelta, Banská Bystrica, prednosta prof. MUDr. Milan Izák, CSc., FEBO

SÚHRN

V súbore 114 pacientov (39 mužov, 75 žien) s priemerným vekom 72,5 rokov (od 52 do 89 rokov) s priemernou dobou sledovania 8 mesiacov sme v retrospektívnej štúdií sledovali efektívnosť a bezpečnosť liečby vlhkej formy vekom podmienenej degenerácie makuly (VPDM) intravitreálnou aplikáciou ranibizumab = Lucentis. Všetci pacienti splnili inklúzne kritériá. Liečba bola ambulantná, robená za prísne sterilných podmienok na operačnej sále ako každá iná vnútroočná operácia.

Zlepšenie centrálnej zrakovkej ostrosti (CZO) sme za dobu sledovania dosiahli celkom u 66 pacientov (57,9 %), stabilizáciu CZO – pacienti neustratili, ale ani nezískali žiadne písmeno – sme našli u 17 pacientov (14,9 %). U 31 pacientov (27,2 %) došlo k zhoršeniu centrálnej zrakovkej ostrosti. Peroperačné komplikácie sme nemali. Z pooperačných komplikácií sme našli 22-krát prechodné zvýšenie VOT, 21-krát sufúziu, 3-krát sme zaznamenali vývoj subretinálnej hemorágie, 1-krát vznikla ruptúra pigmentového epitelu sietnice (PES) a 1-krát sa pridružila predná ischemická optikopatia.

Nami dosiahnuté výsledky sú v súlade so štúdiou PRONTO i PIER.

Kľúčové slová: vlhká forma VPDM, intravitreálna liečba, antiVEGF – Lucentis

SUMMARY

Lucentis in Treatment of AMD CNV – Two Years Experience

In a study group of 114 patients (39 males ,75 females) with mean age of 72,5 years (from 52 to 89 years) with mean follow-up of 8 month we retrospectively studied the effectivity and safety of intravitreal application of ranibizumab = Lucentis in the case of wet form of age-related macular degeneration (AMD). All patients met the inclusion criteria. The treatment was realized on outpatient basis under strict application protocol.

In the follow-up period the visual acuity improved in 66 patients (57 %), stabilization was achieved in 17 patients (24.9 %). In a group of 31 patients (27.2 %) the central acuity deteriorated. There were no peroperative complications. In the postoperative period we observed in 22 patients temporary rise of intraocular pressure, in 21 patients suffusion, and in 3 patients there were subretinal haemorrhages found, in 1 case rupture of RPE and in 1 case anterior ischemic opticopathy was observed.

Results observed in this study are in full compliance with PRONTO and PIER studies.

Key words: CNV AMD, intravitreal treatment, antiVEGF – Lucentis

Čes. a slov. Oftal., 65, 2009, No. 5, p. 182–185

ÚVOD

S narastajúcou priemernou dĺžkou života vo svete sa zvyšuje riziko vzniku vekom podmienenej degenerácie makuly (VPDM). Keďže katarakta, ktorá donedávna bola hlavnou príčinou praktickej slepoty, sa vo vyspelých krajinách sveta aktuálne rieši chirurgicky s implantáciou umelej vnútroočnej šošovky, nevedie toto ochorenie už ku vzniku praktickej slepoty. Z tohto dôvodu sa zhruba pred 30 rokmi na prvé miesto príčin praktickej slepoty dostala VPDM (7).

Vekom podmienená degenerácia makuly je multifaktoriálne progredujúce ochorenie, ktoré sa vyvinie pôsobením rizikových faktorov pri genetickej predispozícii pre toto závažné ochorenie. O VPDM sa hovorí ak je centrálna zraková ostrosť (CZO) 20/40 alebo horšia, v objektívnom náleze sú drúzy, subretinálna exsudácia, edém sietnice, krvácanie alebo disciformná jazva, ale tiež strata foveolárneho reflexu a dystrofia pigmentového epitelu sietnice (5).

Antirastové faktory (antiVEGF) predstavujú novú éru v liečbe vlhkej formy VPDM. Vo svete i na Slovensku sa na liečbu vlhkej formy VPDM intravitreálne používajú pegaptanib sodium (Macugen), ranibizumab (Lucentis) a off label bevacizumab (Avastin).

MATERIÁL A METODIKA

Prvú intravitreálnu aplikáciu Lucentisu v liečbe vlhkej formy VPDM sme na našej klinike urobili 22. 2. 2007. V retrospektívnej štúdií hodnotíme 114 pacientov so všetkými podtypmi subretinálnej neovaskulárnej membrány (SRNM) pri VPDM liečených intravitreálnou aplikáciou Lucentisu. Priemerný vek sledovaného súboru je 72,5 rokov (od 53 rokov a do 89 rokov).

Tab. 1. Charakteristika súboru

Charakteristika	Počet
Pacientov	114
– žien	75
– mužov	39
Priemerný vek	72,5 R
Priemerná doba sledovania	8 M

R – roky, M – mesiace

Tab. 2. Typ subretinálnej neovaskulárnej membrány

Typ SRNM	Počet	%
Predominantne klasická	68	59,6
Minimálne klasická	8	7,0
Okultná	38	33,4

SRNM – subretinálna neovaskulárna membrána

Tab. 3. Charakteristika súboru podľa počtu aplikácií

Počet aplikácií	Počet pacientov
3	48
4	33
5	13
6	11
7	5
8	2
> 8	2
Spolu	114

Doba sledovania je od 2 do 24 mesiacov, priemerná doba sledovania je 8 mesiacov.

U 68 pacientov (59,6 % súboru) sa jednalo o predominantne klasickú subretinálnu neovaskulárnu membránu, u 8 pacientov (7,0 %) o minimálne klasickú a u 38 pacientov (33,4 %) o okultnú subretinálnu neovaskulárnu membránu pri VPDM dokázanú pomocou FAG na Heidelbergskom angiografe

Všetci pacienti, u ktorých bola indikovaná liečba vlhkej formy VPDM, splnili inklúzne kritéria: centrálna zraková ostrosť od 20/40 do 20/320, veľkosť lézie maximálne 12 papilárnych diametrov, prítomnosť subretinálnej hemorágie menej ako 50% plochy lézie, prítomnosť subretinálneho fibrózneho tkaniva menej ako 25 % plochy lézie, vek nad 50 rokov, všetky angiografické typy membrán.

Intravitreálna aplikácia Lucentisu bola uskutočňovaná na operačnej sále za sterilných podmienok v topickej anestéze s Benoxi gtt. 3 až 3,5 mm od limbu sme aplikovali 0,5 mg = 50 µl ranibizumabu intravitreálne. Pred a po aplikácii sme sterilne merali vnútroočný tlak.

Do spojovkového vaku boli aplikované 3 dni pred aplikáciou a 5 dní po aplikácii lokálne ATB kvapky Tobrex gtt, Azidamp-henicol gtt, Uniflox gtt alebo Gentamycin gtt 5 x denne. U všetkých pacientov sme pred každou aplikáciou, prvý deň po aplikácii a 1 mesiac po aplikácii vyšetrovali najlepšie korigovanú centrálnu zrakovú ostrosť, vnútroočný tlak bezkontaktnou metódou, biomikroskopiu predného segmentu oka, stereoskopické vyšetrenie fundu Volkovou šošovkou 78 D.

Pred aplikáciou, 1 mesiac po prvých troch aplikáciách a potom po každej ďalšej aplikácii sme robili FAG a vyšetrenie OCT. Najlepšie korigovanú centrálnu zrakovú ostrosť sme vyšetrovali na ETDRS optotype, VOT sme merali na bezkontaktnom tonometri Canon. FAG sme robili na Heidelbergskom angiografe a na meranie hrúbky sietnice a veľkosti lézie sme používali OCT 3 STRATUS.

Liečbu sme vykonávali podľa štúdie PIER, teda prvé 3 aplikácie boli aplikované 1-krát za 4 týždne a potom 5., 8. a 11. mesiac od začiatku liečby.

Za dobu sledovania sme urobili 476 aplikácií Lucentisu. Tabuľka 3 ukazuje počet pacientov zaradených do retrospektívnej štúdie s počtom aplikácií viac ako 3.

VÝSLEDKY

Retrospektívne sme sledovali efektívnosť a bezpečnosť intravitreálnej liečby vlhkej formy VPDM antiVEGF Lucentisom. V rámci efektívnosti liečby sme sledovali vývoj centrálnej zrakovkej ostrosti (CZO) na ETDRS optotype. Hodnotili sme počet písmen, ktoré pacient liečbou získal, alebo stratil. Vývoj hrúbky sietnice sme sledovali pomocou OCT 3 a hodnotili sme zmenu hrúbky sietnice v mikrometroch (µm).

Tab. 4. Vývoj CZO

Zlepšenie (písmená)	Počet	%
> 15	9	7,9
6–15	25	21,9
1–5	32	28,1
Spolu	66	57,9

Tab. 5. Vývoj CZO

Vývoj CZO	Počet	%
Zlepšenie	66	57,9
Stabilizácia	17	14,9
Zlepšenie + stabilizácia	83	72,8

Tab. 6. Vývoj CZO

Zhoršenie (písmená)	Počet	%
1–5	19	16,7
6–15	12	10,5
> 15	0	0,0
Spolu	31	27,2

Tab. 7. Pooperačné komplikácie

Komplikácia	Počet
Progresia ochorenia	7
Sub-intra-preretinálna hemorágia	3
Ruptúra PES	1
Prechodné zvýšenie VOT	22
Sufúzia	21
Koincidenca AION	1

VOT – vnútroočný tlak

AION – anterior ischemic opticopathy

V sledovanom súbore sme zlepšenie CZO za dobu sledovania dosiahli celkom u 66 pacientov (57,9 %) a to zlepšenie od 1 do 5 písmen ETDRS optotypu u 32 pacientov (28,1 %), od 6 do 15 písmen u 25 pacientov (21,9 %) a o viac ako 15 písmen u 9 pacientov (7,9 %).

Stabilizáciu CZO – pacienti nestratili ale ani nezískali žiadne písmeno – sme našli u 17 pacientov (14,9 %). Zlepšenie a stabilizáciu CZO a nálezu sme za dobu sledovania dosiahli u 83 pacientov (72,8 %).

U 31 pacientov za dobu sledovania došlo k zhoršeniu CZO, a to u 19 pacientov (16,7%) o 1 až 5 písmen ETDRS optotypu, u 12 pacientov (10,5 %) o 6 až 15 písmen. Ani u jedného

pacienta sme nepozorovali výrazné zhoršenie CZO o viac ako 15 písmen.

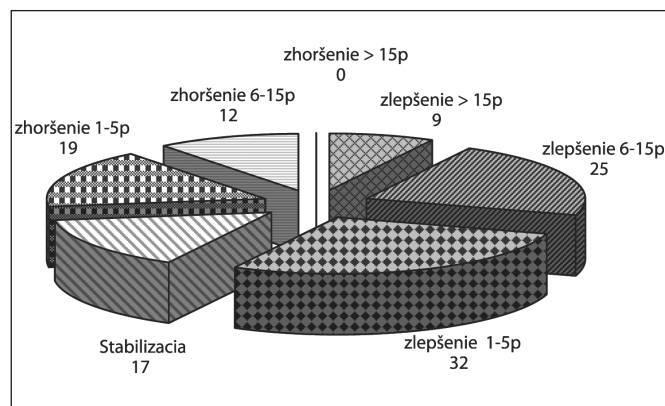
Peroperačné komplikácie sme nemali.

Z pooperačných komplikácií sme našli prechodné zvýšenie VOT 22-krát, sufúziu 21-krát,

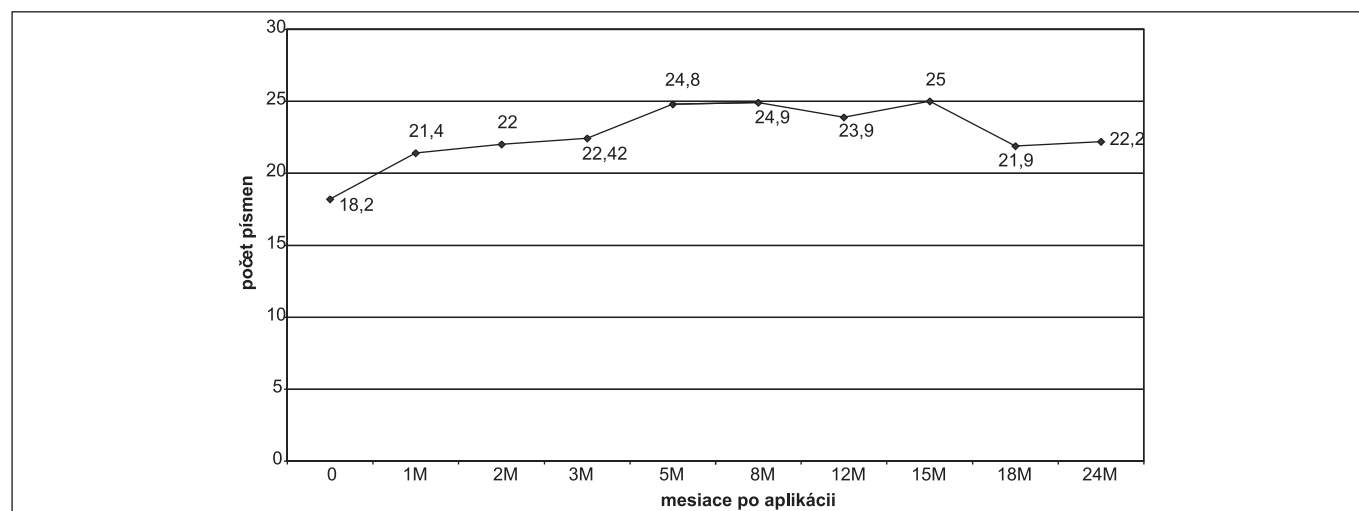
3-krát vznikla sub- alebo intraretinálna hemorágia, 1-krát ruptúra PES a 1-krát sme konštatovali koincidenciu s prednou ischemickou optikopatiou, 7 pacientov nereagovalo na liečbu a nález pomaly progredoval napriek aplikovanej liečbe.

V súbore sme ďalej sledovali vývoj hrúbky sietnice počas liečby Lucentisom. Zistili sme, že so ziskom počtu písmen (graf 2) sa znižovala hrúbka sietnice (graf 3).

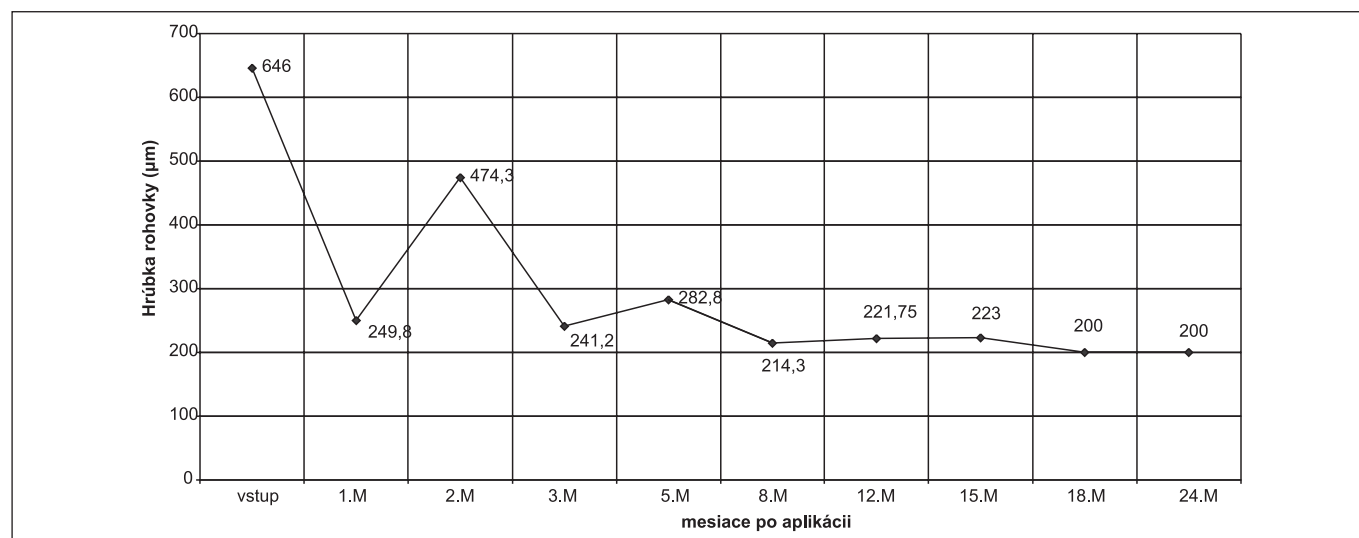
V sledovanom súbore pacientov s vlhkou formou VPDM liečených intravitreálnou aplikáciou Lucentisu sme za dobu sledovania konštatovali benefit liečby a to priemerný zisk 4,5 písmen a redukciu hrúbky sietnice priemerne o 95 μm .



Graf 1. Dosiahnuté výsledky



Graf 2. Vývoj centrálnej zrakovkej ostrosti



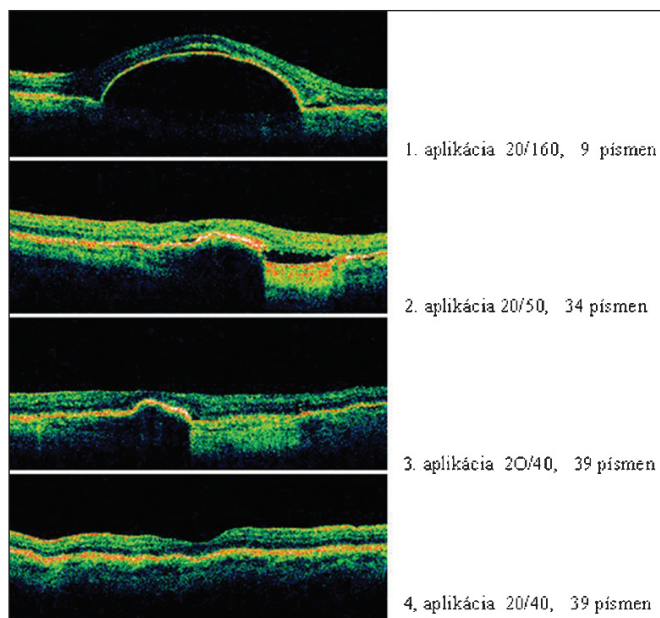
Graf 3. Vývoj hrúbky sietnice

DISKUSIA

Molekula VEGF (vascular endothel growth factor) je homodimerický glykoproteín prirodzene sa nachádzajúci v sietnici, ktorý udrzuje zdravú vaskulatúru. Známe sú VEGF A, VEGF

B, VEGF C, VEGF D a PlGF. Kľúčovú rolu v patogenéze vlhkej formy VPDM a zvýšenej permeability ciev hrá hlavne VEGF A (2, 3). VEGF sú vylučované rôznymi bunkami sietnice ako odpoveď na hypoxiu. U pacientov s vlhkou formou VPDM bola dokázaná zvýšená hladina VEGF A v sklovci.

Molekula VEGF A je polypeptid. Syntézu všetkých izoform VEGF A riadi gén VEGF. Základnými izoformami sú izoformy



Obr. 1.

121, 145, 165, 183, 189, 206. Za patologickú neoangiogenézu v oku je zodpovedná izoforma 165 (6), kým fyziologickú angiogenézu zaisťuje hlavne izoforma 121. Za fyziologických podmienok je VEGF hlavným faktorom, ktorý zaisťuje a umožňuje reprodukciu ciev choriokapilaris a udržiava prietok krvi, zodpovedá za udržanie fenestrácií endotelu ciev choriokapilaris a má tiež neuroprotektívny efekt (1). Za patologických okolností VEGF vedie k rozvoju patologickej neovaskularizácie v oku, vedie k zvýšeniu permeability ciev a indukuje zápalové mediátory (8).

Antirastové faktory predstavujú novú éru v liečbe vlhkej formy VPDM.

Ranibizumab = Lucentis je v súčasnosti najúčinnnejší antirastový faktor, ktorý sa používa v liečbe vlhkej formy VPDM. V Európe bol registrovaný 24. 1. 2007. Na Slovensku bol ranibizumab kategorizovaný 1. 7. 2007. Na našej klinike sme na základe mimoriadneho dovozu s liečbou vlhkej formy VPDM intravitreálnou aplikáciou ranibizumabu začali 22. 2. 2007.

Ranibizumab (Lucentis) je humanizovaný fragment monoklonálnej protilátky proti VEGF vytvorený v bunkách *Escherichia coli* rekombinantnou DNK technológiou. Bol vyvinutý ako malá molekula o molekulovej hmotnosti 48 kD, čo jej umožňuje rýchly prechod sietnicou, rýchlu systémovú elimináciu a zníženú antigénnu aktivitu. Avastin má v porovnaní s Lucentisom veľkú molekulu o molekulovej hmotnosti 150 kD, neznámy mechanizmus prechodu cez sietnicu a má pomalšiu systémovú elimináciu (4).

Efektívnosť a bezpečnosť liečby bola sledovaná v 3 randomizovaných dvojite zaslepených klinických štúdiách. V štúdií MARINA boli liečení pacienti s minimálne klasickou alebo okultnou subretinálnou neovaskulárnou membránou (CNV) intravitreálnou aplikáciou 0,3mg a 0,5mg ranibizumabu a placebo. V štúdií ANCHOR boli zaradení pacienti s predominantne klasickou CNV. V oboch štúdiách u 95 % pacientov došlo k strate menej ako 15 písmen ETDRS optotypu a dokonca u 34 až 40 % pacientov liečených s ranibizumabom došlo ku klinicky významnému zlepšeniu CZO. (1,9). Štúdia PIER sledovala účinnosť ranibizumabu v alternatívnom dávkovaní.

Do tejto štúdie boli zaradení pacienti so všetkými typmi CNV. Pacienti boli liečení s 0,3 a 0,5 mg ranibizumabu a placebo a to prvé 3 aplikácie mesačne a potom 3 aplikácie každé 3 mesiace. 90 % pacientov v štúdií PIER si počas 12 mesiacov zachovala CZO.

ZÁVER

V súlade so závermi štúdií MARINA a ANCHOR sme v našom súbore pacientov s vlhkou formou VPDM liečených počas doby sledovania ITV aplikáciou Lucentisu dosiahli výborné výsledky. Ani v jednom prípade nedošlo k výraznej strate CZP o viac ako 15 písmen ETDRS optotypu, čím sme splnili cieľ liečby – **stabilizovať centrálnu zrakovú ostrosť ukladnutím a uzavretím presakujúcich subfoveálnych chorioidálnych neovaskularizácií.**

LITERATÚRA

1. **Brown, D.M., Kaiser, P.K., Michelsm, M. et al.:** Ranibizumab versus verteporfin for neovascular age-related macular degeneration. *N. Engl. J. Med.*, 355, 2006; 1432–1444.
2. **Ferrara, N., Gerber, H.P., Le Couter, J.:** The biology of endothelial growth factor and its receptors. *Nat. Med.*, 9, 2003; 669–676.
3. **Ferrara, N.:** Vascular endothelial growth factor: basic science and clinical progress. *Endocrine Rev.*, 25, 2004; 581–611.
4. **Ferrara, N., D'Amico, L., Shams, N. et al.:** Development of ranibizumab, an anti-vascular endothelial growth factor antigen binding fragment, as therapy for neovascular age-related macular degeneration. *Retina*, 26, 2006; 859–870.
5. **Goldberg, J., Flowerdew, G., Smith, E. et al.:** Factors associated with age-related macular degeneration. An analysis of data from the first National and Health and Nutritional Examination Survey. *Am. J. Epidemiol.*, 128, 1988; 700–710.
6. **Ishida, S., Usui, T., Yamashiro, K. et al.:** VEGF 164-mediated inflammation is required for pathological, but not physiological, ischemia-reduced retinal neovascularisation. *J. Exp. Med.*, 198, 2003; 483–489.
7. **Kolař, P. a kolektív.:** Věkem podměnená makulární degenerace. Grada Publishing, 2008; 148.
8. **Matsuoka, M., Ogata, N., Otsui, T., et al.:** Expression of pigment epithelium derived factor and endothelial growth factor in choroidal neovascular membranes and polypoidal choroidal vasculopathy. *Br. J. Ophthalmol.*, 88, 2004; 809–815.
9. **Rosenfeld, P.J., Brown, D.M., Heier, J.S., et al.:** Ranibizumab for neovascular age-related macular degeneration. *N. Engl. J. Med.*, 355, 2006; 1419–1431.
10. **Shima, D.T., Nishijama, K., Jo, N., et al.:** VEGF mediated neuroprotection in ischemic retina. *Invest. Ophthalmol Vis. Sci.*, 45, 2004; E-abstract, 3270.

Do redakcie doručeno dne 12. 3. 2009

Do tisku prijato dne: 1. 9. 2009

MUDr. Mária Molnárová
II. Očná klinika SZU
FNsP F. D. Roosevelta
Nám. L. Svobodu 1
975 17 Banská Bystrica
Slovenská republika
e-mail: m.molnarova@nspbb.sk

zaostřeno na optiku



OPTA

16. mezinárodní veletrh oční optiky, optometrie a oftalmologie

- Zvýrazněné téma roku 2010 - **Presbyopie 45+ (stárnutí zraku)**
- **Projekt Business Point** = zprostředkování přímého setkání vystavovatelů nejen se stávajícími, ale i novými zákazníky z tuzemska a ze zahraničí
- Premiéry a novinky připravované prodejci a distributory pro jaro/léto 2010
- **TOP OPTA 2010** - soutěž o nejlepší exponát veletrhu
- **Mezinárodní kongres OPTA 2010**
- **Lectures Point** - pro firemní a odborné přednášky a prezentace
- **„Moderní oční optika 3. tisíciletí“** - společný projekt vystavovatelů, SČOO a BVV

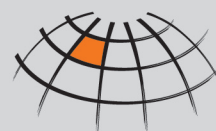Brno, Výstaviště

5.-7. 2.

2010

www.opta.cz

Central European
Exhibition Centre



Veletrhy Brno, a.s.
Výstaviště 1
647 00 Brno
Tel.: +420 541 152 818
Fax: +420 541 153 063
E-mail: opta@bv.v.cz
www.opta.cz

BVV

Veletrhy
Brno