

# Subjektivní vyšetření vrstvy nervových vláken sítnice a její hodnocení u zdravého oka a u glaukomu

Kuběna T., Klimešová K., Kofroňová M., Černošek P.

Oční ordinace, U zimního stadionu 1759, Zlín

## SOUHRN

Autoři popisují přínos subjektivního vyšetření vrstvy nervových vláken v každodenní ambulantní praxi očního lékaře. Objektivní vyšetření vrstvy nervových vláken je prováděno na specializovaných pracovištích pomocí nákladných přístrojů jako je OCT GDX nebo HRT. Subjektivně však může vrstvu nervových vláken vyšetřit každý oční lékař pouze se základním vybavením oční ordinace. Cílem této práce je podat návod, jak rozšířit rutinní techniku vyšetření přímým oftalmoskopem a biomikroskopického vyšetření štěrbinovou lampou tak, aby bylo možné vrstvu nervových vláken subjektivně pozorovat a rozpoznat její změny u glaukomu.

**Klíčová slova:** vrstva nervových vláken, přímá oftalmoskopie, biomikroskopie, glaukomová neuropatie, zorné pole

## SUMMARY

*Subjective Examination of the Nerve Fiber Layer of the Retina and its Evaluation in a Healthy Eye and in Glaucoma*

The authors describe the advantage of subjective examination of the nerve fiber layer in everyday outpatient praxis of the ophthalmologist. The objective examination of the nerve fiber layer is performed on specialized clinics by means of expensive instruments as are OCT, GDX or HRT. Every ophthalmologist may analyze the retinal nerve fiber layer subjectively with the basic equipment of the praxis. The aim of this paper is to present a recommendation how to expand the routine technique of the direct ophthalmoscope examination and biomicroscopy examination on the slit lamp, to make possible to observe subjectively the retinal nerve fiber layer and to distinguish its changes in glaucoma.

**Key words:** retinal nerve fiber layer, direct ophthalmoscopy, biomicroscopy, glaucoma neuropathy, visual field

Čes. a slov. Oftal., 64, 2008, No. 6, p. 241–244

## ÚVOD

Diagnostika včasných stadií glaukomu patří k obtížným oblastem očního lékařství. I přes pečlivě provedené klinické vyšetření si někdy nejsme jisti, zda hraniční hodnota nitroočního tlaku spolu s větší exkavací terče zrakového nervu při normální citlivosti zorného pole je již příznakem počínajícího glaukomu otevřeného úhlu. Ke správnému rozhodnutí potřebujeme ještě další informace. Jednou z nich je nález ve vrstvě nervových vláken (VNV), kterou můžeme vyšetřit v bezčerveném světle. Toto světlo se částečně odráží od zdravé vrstvy nervových vláken a tím zviditelňuje její charakteristickou strukturu. V místech, kde VNV chybí, bezčervené světlo proniká přes sítnici a odráží se až od pigmentového epitelu, což se projevuje změnou barvy i struktury v místech výpadků VNV [3, 4]. Cílem této práce je podat praktický návod, jak se naučit se základním vybavením oční ordinace VNV vidět a správně hodnotit její změny u glaukomu.

## METODIKA

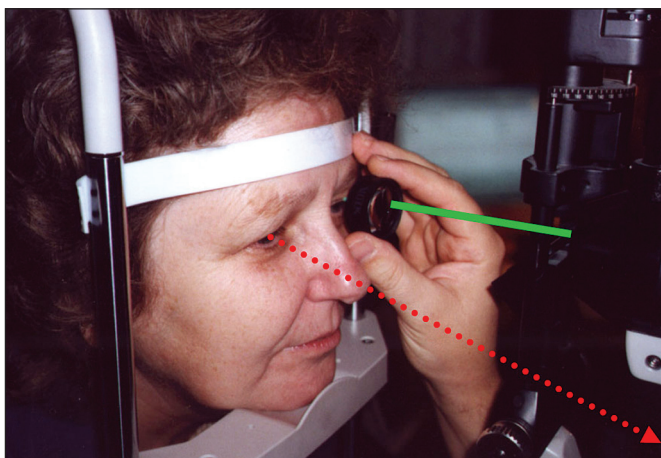
Při klinickém vyšetření vrstvy nervových vláken přímým oftalmoskopem nebo biomikroskopicky je důležité, aby pacient druhým okem sledoval fixační světlo. VNV je totiž velmi jemnou strukturou, která se obtížně sleduje v případě, kdy pacient pohybuje očima. VNV vyšetřujeme vždy v sedě, abychom zabránili také pohybům naší hlavy, ke kterým ve stoje dochází více než v sedě.

Při vyšetření přímým oftalmoskopem nám postačí jedno fixační světlo na protilehlé straně místnosti umístěné přímo před pacientem, protože při vyšetření sedíme tak, že svou hlavou nebráníme pohledu druhého oka pacienta na fixační světlo.

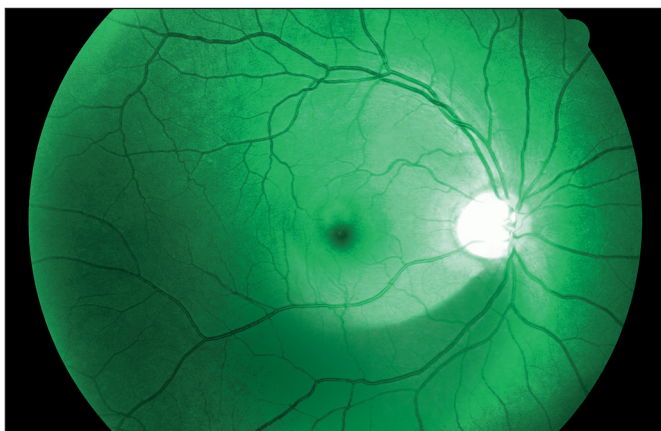Přímým oftalmoskopem v bezčerveném světle můžeme vyšetřovat VNV i bez mydriázy, činíme tak vždy, když vyšetřujeme oční pozadí. Poté, co vyšetříme terč zrakového nervu, cévy a sítnici, zařadíme v oftalmoskopu zelený filtr a VNV sledujeme nejdříve v okolí terče a pak podél cévních kmenů i v oblasti makulopapilárního svazku. Vyšetření VNV přímým oftalmoskopem není časově náročné, po nabytí potřebné zkušenosti zabere přibližně 5–10 sekund na jedno oko.

Při biomikroskopickém vyšetření štěrbinovou lampou potřebujeme fixační světla dvě, a to jedno pro vyšetření pravého oka a druhé pro vyšetření levého oka. Pokud bychom použili jen jedno světlo na protilehlé stěně místnosti, stínili bychom svou hlavou pohled pacientova nevyšetřovaného oka. Při vyšetření pravého oka pacient svým levým okem sleduje fixační světlo na protilehlé stěně v blízkosti rohu místnosti po levé straně pacienta. Při vyšetření levého oka sleduje pravým okem fixační světlo na protilehlé stěně v blízkosti rohu místnosti po pravé straně pacienta (obr. 1). Při tomto nastavení směru pohledu uvidíme štěrbinovou lampou terč zrakového nervu přibližně v centru svého zorného pole a vrstvu nervových vláken můžeme pak sledovat pohodlně na všechny strany od terče.

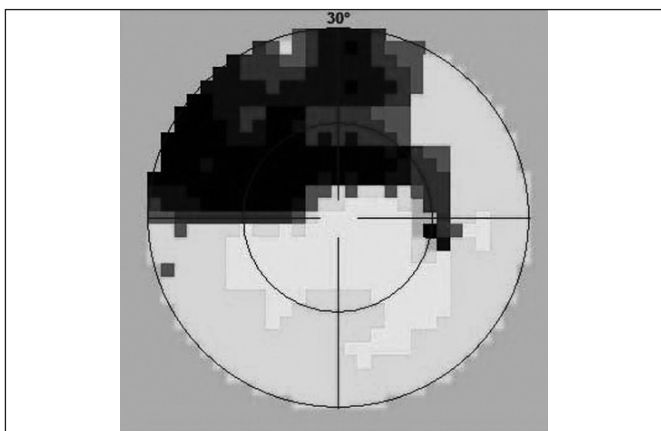
Biomikroskopicky vyšetřujeme vždy alespoň ve 4–5 mm mydriáze. Ramena zvětšovací i osvětlovací soustavy štěrbinové lampy nastavíme kolmo k frontální rovině pacienta, zařadíme zelený filtr a rozšíříme štěrbinu světelného paprsku. K vyšetření používáme Volkovy čočky 65 D a 90 D nebo ně-



Obr. 1. Fixace pravým okem při vyšetření VNV levého oka



Obr. 2a. Klínovitý výpadek VNV v dolní polovině sítnice



Obr. 2b. Bjerrumův skotom v horní polovině zorného pole

kteřou z kontaktních čoček pro vyšetřování očního pozadí. Těmito čočkami vidíme obraz očního pozadí prostorově, stranově i výškově obráceně. Volkovu čočku držíme tak, aby nápis na jejím okraji byl čitelný ze strany pacienta a vzhůru nahoru z naší strany. Při vyšetření 65 D čočkou je obraz více zvětšený, což umožní větší rozlišení detailů, ovšem za cenu užšího zorného pole. U 90 D čočky je tomu naopak, obraz je méně zvětšený, zato široké zorné pole nám umožní sledovat výpadky v celém jejich průběhu. Podobně jako přímým oftalmoskopem VNV sledujeme nejdříve v okolí terče a pak podél cévních kmenů, v oblasti makulopapilárního svazku i nazálně od terče.

Zelené světlo se odráží více od VNV a méně proniká do hlubších vrstev sítnice, proto se VNV stává výraznější a můžeme ji vidět u zdravého oka jako bělavý závoj s velmi jemným, pravidelným, obloukovitým proužkováním, který překrývá sítnici i cévy. V oblastech výpadků VNV tento závoj chybí a bezčervené světlo snadno proniká přes všechny vrstvy sítnice až k pigmentovému epitelu, který je částečně pohlcuje. Tyto oblasti mají proto tmavší, někdy mapovitě skvrnitý odstín bez charakteristického proužkování [3].

**Subjektivní vyšetření VNV vyžaduje však určitou zkušenost.** Na začátku naší snahy uvidět VNV se můžeme setkat s tím, že ji nejsme schopni postřehnout. Ve skutečnosti se na ni a zároveň přes ni díváme vždy, když vyšetřujeme sítnici, jen si neuvědomujeme, že je to ona, protože ji nevnímáme odděleně jako jednu vrstvu, ale vnímáme současně obraz všech vrstev sítnice jako jeden celek. Typický vzhled VNV si uvědomíme až tehdy, když uvidíme na téměř oku v sousedství zdravé VNV i výpadek a můžeme pak sledovat rozdíl mezi nimi. Proto pro začátek doporučujeme vybrat si pacienta s glaukomem s obloukovitým Bjerrumovým skotomem v jedné polovině zorného pole při zachované normální citlivosti druhé poloviny zorného pole a vyšetřit jej biomikroskopicky v mydriáze v bezčerveném světle. Například při Bjerrumově skotomu v horní polovině zorného pole bývá exkavace terče zrakového nervu protažena temporálně dolů a v tomto místě začíná ve VNV být viditelný výpadek, který se rozšiřuje obloukovitě směrem do periferie a jeho tvar odpovídá skotomu zorného pole [2] (obr. 2 a,b). Vzhledem k tomu, že obraz je při biomikroskopickém vyšetření čočkami převrácený, subjektivně při biomikroskopickém vyšetření výpadek uvidíme výškově ve stejné polovině očního pozadí, jako je skotom na perimetru.

Pokud se nám výpadek nepodaří zahlédnout napoprvé, doporučujeme opakovaně se podívat na perimetr, terč i vrstvu tak dlouho, až jej uvidíme. A jakmile výpadek VNV uvidíme poprvé, bude pro nás čím dál snazší jej pozorovat u každého dalšího pacienta s glaukomem.

## VÝSLEDKY

**U zdravého oka** se VNV jeví jako částečně průsvitný bělavý závoj s velmi jemným, pravidelným, obloukovitým proužkováním, který překrývá sítnici i její cévy. VNV bývá nejsilnější u terče zrakového nervu a podél temporálních dolních cévních kmenů, kde vidíme jemné bělavé proužkování nejzřetelněji. Poněkud tenčí bývá podél horních temporálních cévních kmenů, kde můžeme někdy v rámci fyziologického nálezu vidět velmi jemné šterbinovité výpadky, které jsou užší než sítnicové arterie a které se směrem do periferie nerozšiřují. V oblasti makulopapilárního svazku bývá proužkování velmi jemné, ale také dobře viditelné. Méně zřetelné proužkování VNV bývá nazálně od terče a zvláště temporálně od makuly, kde je vrstva tenká. VNV pokrývá také krevní cévy, u zdravého oka jsou proto cévy VNV lehce zastřeny, jakoby byly překryty jemným bělavým závojem. Překrývání cév VNV je nejlépe viditelné na drobných cévních větvičkách, které probíhají kolmo k proužkování ve VNV (obr. 3).

VNV bývá fyziologicky nejlépe viditelná na zdravých emetropických nebo hypermetropických očích s malými terči zrakových nervů, kde bývá zvláště peripapilárně silná. Poněkud jiný vzhled mává u dětí, kde zrcadlové reflexy vnitřní limitující membrány sítnice místy ztěžují její pozorování. Hůře viditelná bývá na očích s málo pigmentovaným očním pozadím a u těžší krátkozrakosti, kde bývá sítnice i VNV rozprostřena na větší plochu a je proto tenčí. Naopak počínající katarakta či opacita ve sklivci či vyšší věk nebývají podstatnou překážkou viditelnosti VNV.

**Fokální výpadek VNV** vidáme na sítnici tam, kde glaukomová exkavace zasahuje nejbližší k okraji terče. Výpadek se jeví jako tmavší obloukovitý proužek nebo klín, který bývá nejtenčí v těsné blízkosti terče a směrem dále od terče se rozšiřuje a připomíná ohon komety [1]. Někdy počínající výpadek nemusí být patrný v těsné blízkosti terče, ale až v určité vzdálenosti od terče. Ztráta vrstvy nervových vláken se v místě výpadku projevuje ztrátou charakteristického bělavého proužkování – tmavším, jemně skvrnitým barevným odstínem. V případě, že v oblasti výpadku jsou krevní cévy, jeví se tyto tmavší a neobvykle ostře ohraničené, protože nejsou překryty jemným závojem vrstvy, která jejich hranice činí neostrými. Výpadky bývají nejčastěji nad nebo pod temporálními cévními oblouky, ale i v oblasti makulopapilárního svazku, vzácnější jsou nazálně od terče. Fokální výpadek VNV může být úzký neboli štěrbinovitý, pokud má průměr jen několika krevních cév (obr 4). V případě, že je výpadek širší, jej popisujeme jako klínovitý (obr. 5). Podle polohy výpadku vzhledem k terči zrakového nervu můžeme výpadek popsat podle hodinových ručiček podobně jako popisujeme nálezy na rohovce. Zjištěné fokální výpadky ve VNV umožňují předvídat ve kterém místě zorného pole můžeme očekávat skotom a naopak – můžeme ověřit, zda skotom zjištěný při perimetrickém vyšetření koreluje s oblastí výpadku [2, 6, 7, 8].

**Difuzní ztenčení až atrofie VNV** bývá patrná u pokročilého glaukomu s velkou koncentrickou glaukomovou exkavací terče a pokročilými skotomy zorného pole. V tomto případě není patrné charakteristické bělavé proužkování vůbec a cévy jsou tmavší a ostře ohraničené na celém očním pozadí. Difuzní atrofie se poznává obtížněji než fokální výpadek, protože nemůžeme srovnávat oblast výpadku s oblastí se zachovanou VNV na témže oku. Ke srovnání nám však může pomoci nález na druhém oku, protože glaukomová neuropatie bývá často asymetrická.

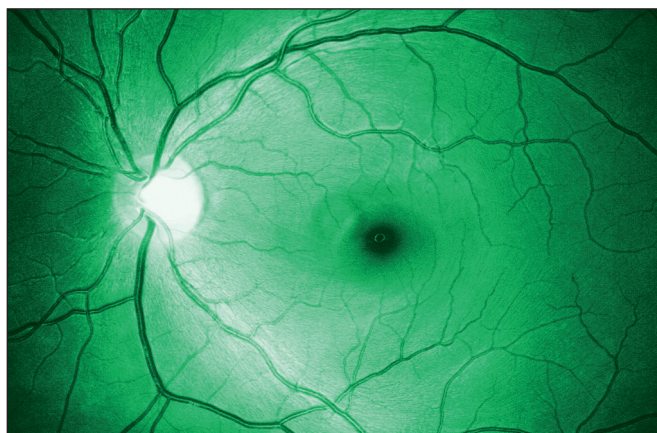## DISKUSE

Subjektivně VNV poprvé oftalmoskopicky pozoroval Vogt roku 1913 [11], ve svých dalších publikacích z roku 1917 a 1921 Vogt průběh nervových vláken zakreslil a popsal takto [12, 13]:

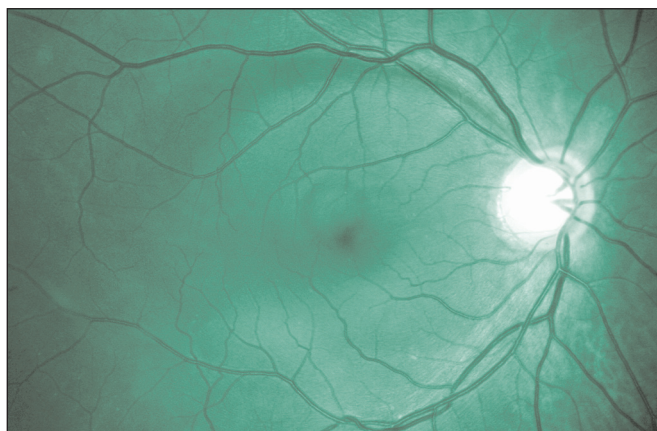
„V jednotlivostech se nervová vlákna váží na směr a průběhu retinálních cév; nasálně od fovea centralis je jejich průběh zřetelnější než temporálně od ní. Zřetelně však vidíme, že se nervová vlákna táhnou z papily jako paralelní tyčinky k prstenci foveolárního reflexu; jakmile dosáhnou tohoto místa, zdá se, že tyčinky nebo proužky se náhle a ostře lámou. Místa ohybů tvoří pak lesklou, obloukovitou linii, ležící v kruhu reflexu“

Kurz roku 1953 popisuje VNV v Oftalmo-neurologické diagnostice [9]: „Nervová vlákna sice sledují průběh krevních cév, běží však přímočaře, ne vinutě jako cévní kmeney. Oftalmoskopii světlem bez červené složky je dále vidět, že menší cévní větvičky jsou nervovými vlákny překrývány, větší kmeney se však táhnou nad nimi. Někdy je průběh vláken živější, jindy – zvláště za některých patologických procesů – buď úplně mizí, nebo se na některých místech ztrácejí.“

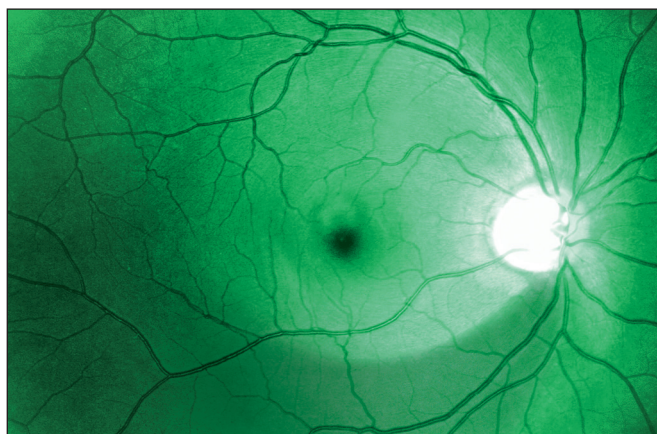
Změny ve VNV u glaukomu popsal poprvé Hoyt roku 1973 [5]. Airaksinen a Tuulonen zjistili, že vyšetřením VNV je možné získat informace o včasném a minimálním úbytku axonů zrakového nervu, které nemůže být zachyceno jinými technikami [3]. Tuto citlivost vysvětlují tím, že axony gangliových buněk jsou na sítnici rozprostřeny v tenké vrstvě, proto i malý úbytek axonů může být zjištěn jako výpadek ve VNV mnohem snáze, než v neuroretinálním lemu papily, kde je 1–1,5 milionu axonů směřujících ze sítnice natěsnáno do sklerálního kanálu o průměru přibližně 1,6 mm.



Obr. 3. Vrstva nervových vláken zdravého oka



Obr. 4. Štěrbínovitý výpadek VNV v oblasti horních temporálních cév



Obr. 5. Klínovitý výpadek VNV mezi č. 5–6

V naší literatuře věnoval pozornost vrstvě nervových vláken Kraus, který s kolektivem spolupracovníků sledoval korelaci výpadků ve vrstvě nervových vláken s defekty zorného pole [8] a v prospektivní studii změny ve vrstvě nervových vláken u glaukomu dokumentoval fotograficky [6, 7]. Lešták ve formě souborného referátu pojednává o anatomii, elektrofyziologii gangliových buněk sítnice a o zobrazovacích metodách zaměřených na VNV [10].

Autoři sdělení sledovali korelaci subjektivně zjištěných výpadků VNV s výpadky zjištěnými současnými zobrazovacími metodami. U 46 očí s glaukomem s výpadkem ve VNV určeným na základě subjektivního vyšetření provedli současně HRT, OCT a GDx a svůj subjektivní výsledek porovnali s vý-

sledky těchto zobrazovacích metod. Zjistili dobrou korelaci výpadků VNV s výpadky pozorovanými subjektivně. Velmi malé výpadky bylo však možné pozorovat jen subjektivně. Osvojení si subjektivního vyšetření VNV v bezčerveném světle umožňuje výsledky zobrazovacích metod porovnat se subjektivním vjemem a vyloučit případné artefakty zobrazovacích metod. Podobně jako při vyšetření autorefraktometrem občas dochází ke zjevným chybám měření, které subjektivně zachytíme skiaskopicky, také správnost výsledku OCT, GDX či HRT vyšetření můžeme ověřit subjektivním vyšetřením VNV.

Výpadky VNV však nejsou charakteristické jen pro glaukom, vznikají také při jiných atrofiích zrakového nervu (po neuritidě zrakového nervu, po přední ischemické neuropatii, po traumatu nebo při drúzách zrakového nervu), ale také jako následek jiných očních onemocnění (cévních okluze, chorio-retinitické jizvy) [10]. Také v těchto případech nález výpadků ve VNV koreluje se skotomou v zorném poli, nekoreluje však s velikostí exkavace, která při atrofiích zrakového nervu ne-glaukomového původu bývá fyziologická nebo jen lehce zvětšená.

---

## ZÁVĚR

---

Vrstvu nervových vláken na sítnici je možné vyšetřit subjektivně přímým oftalmoskopem nebo biomikroskopicky v bezčerveném světle za předpokladu osvojení si potřebné techniky vyšetření. Subjektivní vyšetření VNV není časově ani finančně náročné, umožňuje diagnostikovat glaukom s větší jistotou, a to již v preperimetrickém stadiu. Zjištěné výpadky ve VNV umožňují předvídat lokalizaci skotomů v zorném poli a naopak – ověřovat, zda skotom zjištěný při perimetrickém vyšetření koreluje s oblastí výpadku. Subjektivně zjištěný nález ve VNV je srovnatelný s nálezem současných zobrazovacích metod.

---

## LITERATURA

---

1. **Airaksinen, P.J., Drance, S.M., Douglas, G.R. et al.:** Diffuse and localized nerve fiber loss in glaucoma. *Am J Ophthalmol.*, 98, 1984, 566.

2. **Airaksinen, P.J., Drance, S.M., Douglas, G.R. et al.:** Visual field and retina nerve fiber layer comparisons in glaucoma. *Arch Ophthalmol.*, 103, 1985, 205.
3. **Airaksinen, P.J., Tuulonen, A.:** Retinal nerve fiber layer evaluation. In Varma, R., Spaeth, G.L. (Ed): *The optic nerve in glaucoma*, Philadelphia, JB Lippincott, 1993, 277–289.
4. **Behrendt, T., Duane, T.D.:** Investigation of fundus oculi with spectral reflectance photography. I. Depth and integrity of fundal structures. *Arch Ophthalmol.*, 75, 1966, 375.
5. **Hoyt, W.F., Frisén, L., Newman, N.M.:** Funduscopy of nerve fiber layer defects in glaucoma. *Invest Ophthalmol.*, 12, 1973: 814.
6. **Kraus, H., Bartošová, L., Hycl, J.:** Sledování vrstvy sítnicových nervových vláken u glaukomu I. Úvod a metodika. *Čes. a slov. Oftal.*, 52, 1996, 4: 207–209.
7. **Kraus, H., Bartošová, L., Hycl, J.:** Sledování vrstvy sítnicových nervových vláken u glaukomu II. Stav vrstvy nervových vláken sítnice a vývoj změn zorného pole. Prospektivní studie. *Čes. a slov. Oftal.*, 56, 2000, 3: 149–153.
8. **Kraus, H., Konigsdorfer, E., Cigánek, L.:** Defekty nervových vláken sítnice a změny počítačového perimetru v počátečních stadiích prostého glaukomu. *Čs. Oftal.*, 41, 1985, 5: 294–298.
9. **Kurz, J.:** Oftalmo-neurologická diagnostika, Praha, Státní zdravotnické nakladatelství, 1956, 765 s.
10. **Lešták J., Pitrová Š., Pešková H.:** Diagnostika glaukomu vyšetřením vrstvy nervových vláken. *Čes. a slov. Oftal.*, 56, 2000, 6: 394–400.
11. **Vogt, A.:** Demonstration eines von Rot befreiten Ophthalmoskopierlichtes. *Ber. Dtsch. Ophthalm. Ges. Heidelberg* 39, 1913: 416.
12. **Vogt, A.:** Die Nervenfaserstreifung der menschlichen Netzhaut mit besonderer Berücksichtigung der Differential-Diagnose gegenüber Pathologischen streifenförmigen reflexen (preretinalen Faltenungen), *Klin Monatsbl Augenheilkd.*, 58, 1917: 399.
13. **Vogt, A.:** Die Nervenfaserverzeichnung der menschlichen Netzhaut im rotfreien Licht. *Klin Monatsbl Augenheilkd.*, 66, 1921: 718.

*MUDr. Tomáš Kuběna  
Oční ordinace  
U zimního stadionu 1759  
760 01 Zlín  
tom@kubena.cz*