

Orbitální tumory u dospělých – desetiletá studie

Krásný J.^{1,2}, Šach J.³, Brunnerová R.¹, Konvička J.¹, Jankovská M.⁴, Srp A.⁵, Kozák J.⁶

¹Oční klinika FN Královské Vinohrady, Praha, přednosta prof. MUDr. Pavel Kuchynka, CSc.

²Institut pro vzdělávání zdravotníků, Praha, vedoucí prof. MUDr. Pavel Kuchynka, CSc.

³Ústav patologie FN Královské Vinohrady, Praha, vedoucí prof. MUDr. V. Mandys, CSc.

⁴Hematologické oddělení FN Královské Vinohrady, Praha, přednosta doc. MUDr. T. Kozák, Ph.D., MBA.

⁵Radiodiagnostická klinika FN Královské Vinohrady, Praha, přednosta doc. MUDr. V. Janík, CSc.

⁶Stomatologická klinika FN Motol, Praha, přednosta doc. MUDr. J. Kozák, CSc.

SOUHRN

Autoři referují o diagnostickém postupu, léčení a sledování 87 dospělých pacientů s tumory orbity v letech 1998 až 2007 na Oční klinice FN Královské Vinohrady. Soubor tvoří 42 mužů a 45 žen ve věku 18–89 let. U 49 nemocných se jednalo o benigní tumory ve věku 18–80 let (medián 48) a 38 pacientů bylo postiženo maligními nádory, a to ve věku 38–89 let (medián 61 let). Mezi základní vyšetřovací postupy patřila magnetická rezonance a histologická verifikace tumoru. Operativně bylo řešeno 64 afekcí pomocí 70 operačních výkonů. Přední diagnostická či terapeutická orbitotomie byla využita v 72,5 %, zevní osteoplastická orbitotomie (Kronlein) v 14,5 % a exenterace v 13 %. Celkem 23 pacientů bylo léčeno jen konzervativně kortikosteroidy nebo jsou zatím ve sledování pro benigní nádor. Na prvním místě byl diagnostikován zánětlivý pseudotumor očnice ve 40 % v klinickém obrazu přední nodulární nebo zadní difuzní formy, dakryoadenitidy či orbitální myozitidy. Všichni nemocní byli léčeni prednisonem nejméně tři měsíce, pro relaps imunopatologického procesu v 16 % byla terapie doplněna o azathioprim. Chirurgické řešení bylo zvoleno u 66 % zánětlivých procesů v oblasti slzné žlázy. Čtyřikrát byla verifikována sarkoidóza. Druhým tumorem v celkovém pořadí byl lymfom v 19,5 %, z toho byl MALT-lymfom verifikován v 59 % z nich. Při jeho léčbě byla zvolena u 2/3 chemoterapie a vždy bylo docíleno remise. Aktinoterapie byla volena především u ostatních typů lymfomů, kdy folikulární forma a lymfom z buněk pláště byly příčinou úmrtí dvou nemocných. Mezi maligními nádory byly klinicky nezávažnější histologicky různorodé primární karcinomy orbitopalpebrální oblasti ve 14 % a sekundární melanom orbity vycházející ze spojivky v 5,5 %. Oba tyto nádory, v celkovém počtu jako lymfomy, byly jedinou indikací k exenteraci a byly příčinou úmrtí čtyř nemocných. Závěr: Mezi tumory orbity v dospělém věku jednoznačně převažoval zánětlivý pseudotumor a lymfom. Rozhodující byla vždy histologická verifikace, která určila další léčebný postup.

Klíčová slova: tumor orbity, pseudotumor orbity, MALT-lymfom, orbitotomie, exenterace orbity, magnetická rezonance

SUMMARY

Orbital Tumors in Adults – a Decennary Study

The authors refer about diagnostic procedures, treatment and follow-up of 87 adult patients with orbital tumors during the period 1998 – 2007 in the Department of Ophthalmology, Faculty Hospital Královské Vinohrady, Charles University, Prague, Czech Republic, E. U. The group consists of 42 men and 45 women, age range 18–89 years. In 49 patients, the tumors were of benign origin (age 18–80 years, median, 48 years), and 38 patients suffered from malign tumors (age 38–89 years, median, 61 years). Among basic examinations methods ranked the magnetic resonance imaging and the histological verification of the tumor. Sixty-four tumors were treated by means of 70 surgical procedures. The anterior diagnostic or therapeutic orbitotomy was used in 72.5 % of the cases, lateral osteoplastic orbitotomy (Kronlein) in 14.5 %, and exenteration of the orbit in 13 % of the cases. Altogether 23 patients were treated without surgery by means of corticosteroids, or are followed-up due to a benign tumor only. As the most common, the inflammatory pseudotumors of the orbit were diagnosed in 40 %. Clinically they were of the anterior nodular, or posterior diffuse form, dacryoadenitis or orbital myositis. All patients were treated by means of prednisolon for at least three months; due to the relapse of the immunopathologic process, in 16 % of the cases the therapy was supplemented with azathioprim. The surgical procedure was the choice of treatment in 66 % of inflammatory processes in the lacrimal gland region. In four cases the sarcoidosis was established. The second tumor in the final ranking was lymphoma in 19.5 %; the MALT-lymphoma was diagnosed in 59 % of these cases. The chemotherapy was chosen for the treatment in 2/3 of the cases, and in all cases the remission was reached. The actinotherapy was chosen especially in other types of lymphoma; the follicular form and “molding” lymphoma were the causes of the death in two patients. Among malignant tumors, the most serious clinical courses were histological different primary carcinomas of the orbitopalpebral region in 14 % of the cases, and secondary melanoma spreading from the conjunctiva in 5.5 %. Both these tumors, counting the same number as lymphomas, were the only indications to the exenteration of the orbit, and causes of the death in four patients.

Conclusion: Among orbital tumors in adults, the most common were inflammatory pseudotumor and lymphoma. The decisive procedure was always the histological verification, which directed the following therapy.

Key words: orbital tumor, pseudotumor of the orbit, MALT-lymphoma, orbitotomy, exenteration of the orbit, magnetic resonance imaging

Čes. a slov. Oftal., 64, 2008, No. 6, p. 219–227

ÚVOD

Tumory očníce představují dvě odlišná klinická onemocnění, a to záněty očníce a nádory očníce, které mají často společnou klinickou symptomatologii. Zásadní problematikou jsou maligní nádory, neboť ohrožují život nemocného, proto je důležitá včasná a správná diagnóza. V diferenciálním přístupu má zásadní slovo komplexní mezioborová spolupráce, jak o tom hovoří zastoupení jednotlivých oborů podílejících se na naší studii, která se zabývá desetiletým rozbohem této problematiky v dospělém věku. V tomto období bylo v Československé a později České a slovenské oftalmologii uveřejněno pouze osm publikací [3, 12, 16, 17, 19, 21, 24, 29] a z toho polovina byla věnovaná převážně pedooftalmologické problematice [16, 17, 19, 29]. Hlavním zdrojem informací na dané téma zůstává dosud nepřekonaná monografie doc. MUDr. J. Otradovce, CSc. [25]. Další informace doplněné o nové poznatky lze najít v příslušných kapitolách [7, 34] nové učebnice „Oční lékařství“.

VLASTNÍ SESTAVA

Na Oční klinice FN Královské Vinohrady bylo v letech 1998–2007 poprvé vyšetřeno a dále konzervativně léčeno,

operováno (ve spolupráci se Stomatologickou klinikou FN Motol byla prováděna zevní osteoplastická orbitotomie podle Krönleina) a většinou trvale sledováno 87 dospělých pacientů, a to 42 mužů a 45 žen, s tumory orbity ve věku 18–89 let (medián 56,5 roku). U 49 nemocných se jednalo o benigní tumory ve věku 18–80 let (medián 48 let) a 38 bylo postiženo maligními nádory, a to ve věku 38–89 let (medián 61 let). Všichni nemocní byli vždy podrobně klinicky vyšetřeni, bylo provedeno vyhodnocení orbitálního procesu pomocí zobrazovacích metodik, a to především magnetické rezonance (MR), méně často byla použita výpočetní tomografie (CT) a ojediněle diagnosticky byl využit i B-scanový ultrazvuk (UZ). Následné zhodnocení bylo indikací k chirurgické intervenci z diagnostického nebo terapeutického hlediska. Jen u 12 pacientů byla nasazena konzervativní terapie či jsou zatím v dispenzárním sledování pro benigní nádory.

Nejčastější afekcí byl jednostranný zánětlivý pseudotumor očníce (PST) pod obrazem čtyř rozdílných klinickomorfologických jednotek s převahou postižení u žen, kromě vaskulitidy (tab. 1). Tvořil 40 % ze všech tumorů, mezi benigními procesy byl zastoupen v 71,5 %. Jeho charakteristickým symptomem vždy byla různě rozsáhlá protruze bulbu s možnou dislokací na druhou stranu od dané afekce. Motilita bulbu byla omezena u všech myozitid ve smyslu funkce svalu. Absolutním projevem zánětlivého procesu bylo výrazné omezení ve všech pohledových směrech, které se prezentovalo jako bolestivá oftalmoplegie (Tolosa-Hunt syn-

Tab. 1. Rozdělení typů zánětlivého pseudotumoru (PST) orbity podle pohlaví

Forma zánětlivého pseudotumoru	Muž	Žena	Celkem
přední nodulární forma	5	11	16
myozitida zevního přímého svalu	2	4	6
dakryoadenitida	3	4	7
zadní difuzní forma (Tolosa-Hunt syndrom)	1	3	4
vaskulitida	1	1	2
Celkem	12	23	35

Tab. 2. Typy lymfomů orbity a jejich léčba

Pohl.	Věk	Histologická verifikace NHL	Léčba	Poznámka
M	55	difuzní velkobuněčný lymfom	chemoterapie (2007)	v léčbě
M	68		bez léčby pro B-CLL (2002)	observace i v 2008 (viz kazuistika č. 1)
Ž	68	folikulární lymfom	aktinoterapie (1999)	zemřela (2003)
M	56	lymfom z buněk pláště	chemoterapie od 2007	v léčbě
M	63		chemo+aktinoterapie od 2003	2. remise od 2007
M	69		chemo+aktinoterapie od 1999	4krát relaps – zemřel (2007)
Ž	89		radioterapie (2003)	remise (2003), žije
M	43	MALT-lymfom	chemo+aktinoterapie od 2003	remise (2005)
Ž	49		aktinoterapie (2005)	kazuistika č. 5
M	51		Krönlein+aktinoterapie (2000)	remise (2000)
Ž	56		chemoterapie (2005)	remise (2005)
M	58		aktinoterapie (2001)	remise (2002)
M	59		excize – bez recidivy (2002)	remise (2002)
Ž	64		chemoterapie (2006)	remise (2006)
M	76		chemoterapie (2006)	remise (2006)
Ž	76		chemoterapie (2005)	tu ledvin jiné etiologie – zemřela (2006)
Ž	77	chemoterapie (2008)	kazuistika č. 4	

Tab. 3. Tumory v oblasti slzné žlázy a jejich léčba

Pohl.	Věk	Histologická verifikace	1. operace	2. operace	Celková léčba	Poznámka
Ž	31	dakryoadenitida	sine		imunosuprese	SLE
Ž	37	retenční cysta	Krönlein		sine	
M	43	pseudotumor	Krönlein		Medrol, Imuran	perineuritida n. II
M	45	sarkoidóza	Krönlein		Medrol	bez systémových projevů
M	48	pseudotumor	Krönlein		Medrol	
Ž	49	MALT-lymfom	biopsie		aktinoterapie	kazuistika č.4
Ž	51	dakryoadenitida	sine		Medrol	susp. Mikuliczův sy
Ž	54	plexiformní neurofibrom	Krönlein		sine	tu oblasti slzné žlázy
M	57	MALT-lymfom	Krönlein		aktinoterapie	
Ž	71	sarkoidóza	Krönlein		Medrol	bez systémových projevů
Ž	74	adenoidní cystický karcinom	Krönlein	exenterace	aktinoterapie	
Ž	76	intersticiální dakryoadenitida	biopsie		Medrol	st. p. opakovaném zánětu
Ž	76	spinocelulární karcinom	Krönlein	exenterace	aktinoterapie	zemřela

drom). Obě tyto klinické jednotky provázela chemóza spojivky. Afekce v oblasti slzné žlázy se projevovala esovitým prohnutím horního víčka se zúžením oční štěrbinou a přilehající iritací spojivky v horním temporálním kvadrantu. U dvou pacientů byla afekce oblasti slzné žlázy časným symptomem sarkoidózy (tab. 3). Pokles víčka s omezenou motilitou bylo znakem u 73 % pacientů s nodulární formou zánětlivého procesu. Rezistence byla většinou dobře hmatná, hladká, tuhá, reduktabilní, a to převážně u horní nazální hrany očníce. Nejzávažnější komplikací PST byla perineuritida zrakového nervu u jednoho pacienta s relapsem dakryoadenitidy při udržovací léčbě kortikosteroidy. Byl indikován chirurgický výkon se změnou imunosupresivní terapie (tab. 3). Restituce zrakové funkce nebyla úplná a následovala parciální atrofie hlavy optického nervu.

Diagnostická přední transpalpebrální orbitotomie byla provedena u obou vaskulitid a 9 nodulárních pseudotumorů. Terapeutická transkonjunktivální excize řešila subkonjunktivální lokalizaci PST u 2 nejmladších pacientek. Chirurgické řešení bylo také indikováno u afekcí slzné žlázy (tab. 3). U všech nemocných byla nasazena imunosupresivní terapie prednisolone (Medrol) po dobu nejméně tří měsíců. U 6 recidiv tohoto imunopatologického procesu byla kortikosteroidní terapie doplněna o podání azathioprimu (Imuran), čímž bylo docíleno u všech nemocných remise základní choroby.

Mezi zbývajících 27 % benigními tumory bylo zastoupeno 6 fibrózních dysplazií, 4 meningeomy a jednou retenční cysta slzné žlázy, plexiformní neurofibrom v této oblasti a varix orbity či hemangiom. Chirurgický postup byl zvolen u obou afekcí slzné žlázy (tab. č.3) a u dvou nemocných s fibrózní dysplazií. U jednoho pacienta byla provedena zevní osteoplastická orbitotomie s částečnou orbitektomií (na Stomatochirurgické klinice FN Motol) a u druhé nemocné byla indikována diagnostická orbitotomie pro podezření na sarkom. Ostatní nemocní jsou klinicky pravidelně sledováni, včetně zobrazovacích metodik. Pacienti s meningeomem jsou ve společné dispenzární péči s neurochirurgy, jeden z nich se podrobil neurochirurgickému výkonu. Dva ze čtyř neoperovaných nemocných s fibrózní dysplazií, kde proces zasahoval do oblasti optického kanálu s normálními zrakovými funkcemi a jen s lehce sníženou citlivostí na kontrast, se podrobili demineralizační léčbě pomocí bisfosfonátů (Fosamax).

Nejčastějšími maligními nádory byly orbitální projevy lymfomů rozličné histologické verifikace (tab. 2), které tvořily 19,5 % všech patologických orbitálních procesů a mezi maligními nádory potom byly zastoupeny v 45 %. Klinické projevy byly nesmírně rozmanité, ale začátek orbitopalpebrálních pro-

jevů byl většinou náhlý. Pokles horního víčka různého rozsahu se projevil v 63 %, zúžení oční štěrbinou pro patologii v dolních kvadrantech očníce bylo ve 25 %, zbývající symptomatologii představovaly samostatné spojivkové afekce. Kombinace primárních víčkových spojivkových projevů byla u 31 % nemocných a připomínala zánětlivý proces. Protruze nepatřila k základním symptomům, vždy chyběla porucha motility bulbu s diplopií. Nejčastější variantou byl MALT-lymfom, v jeho léčbě se především uplatnil protokol chemoterapie – CHOP (cyklofosamid, vincristin, adriamycin a prednison). Aktinoterapie byla základem léčby u lymfomu z buněk pláště a pro oblast slzné žlázy. V remisi základního onemocnění je 59 % nemocných, dalších 23 % je v léčbě a zemřelo 18 % pacientů, z toho jeden (6 %) na maligní duplicitu.

Mezi ostatními malignitami orbitopalpebrální oblasti převládaly různé histologické formy karcinomu v 31,5 %, prorůstání spojivkového melanomu do orbitální oblasti bylo pozorováno u 13 % nemocných, bazaliom byl zastoupen v 7,5 % a jednou byl zaznamenán sarkom (2,5 %). Klinické projevy byly obdobné jako u lymfomu, jen zánětlivé příznaky chyběly, nástup byl pozvolnější, ale rychlejší než u benigních nádorů včetně rozvoje protruze a deviace bulbu.

Karcinomy byly vždy řešeny chirurgicky, orbitotomie terapeutická či bioptická byla první fází řešení, u 4 nemocných musela být provedena exenterace technikou se zachováním kůže víček i spojivkového vaku. Následovala onkologická léčba, a to především aktinoterapie, která převažovala nad chemoterapií. Ze sledovaných 12 pacientů 2 zemřeli.

Orbitální propagace spojivkového melanomu následovala po opakovaných excizích a plastikách spojivky 5 nemocných z celkem 12 sledovaných pacientů v daném období. U těchto nemocných (4 muži a 1 žena) starších 65 let musela být provedena exenterace očníce technikou se zachováním kůže víček. Do exenterátu byla vždy zavzata celá tarzální spojivka s okrajem víček. V roce 2008 zatím přežívají tři pacienti, u kterých byla exenterace provedena po roce 2004. Dva muži, kteří byli operováni před rokem 2000, zemřeli na metastatický rozsev.

Tři pacienti s bazaliomem a jedna pacientka se sarkomem byli řešeni terapeutickou orbitotomií a plastikou kůže, jsou ve sledování onkologů.

Ze všech sledovaných pacientů s PST a lymfomem orbity uvádíme pět kazuistik k dokreslení diferenciativně diagnostického pohledu na nejvíce zastoupené klinické jednotky nevymaje problematiku onemocnění slzné žlázy.

Kazuistika č. 1.

19letá dívka přichází v říjnu 1999 pro z plného zdraví náhle vzniklé solidní zduření spojivky pod horním víčkem vpravo (obr. 1a), pohyb oka byl bolestivý a snaha o elevaci vyvolávala vertikální diplopii. Ostatní zevní i nitrooční nález na obou očích byl fyziologický, VOP = VOL 1,0 nat. Celkové imunologické vyšetření v buněčné ani humorální složce neprokázalo patologické změny, včetně základních autoprotilátek ENA, ANCA, ANA. Sarkoidóza, tuberkulóza či další zvažované infekční etiologie zánětu byly u pacientky dalšími vyšetřeními vyloučeny. **MR:** T1W v koronární rovině – plášťovité zduření v oblasti úponu horního přímého svalu, kde nelze posoudit vzájemnou souvislost (obr. 1b). Z horní terapeutické transkonjunktivální excize 11. 10. 1999 se podařilo celý útvar odstranit bez poškození horního přímého svalu, na který jen naléhal, ale přímo z něj nevycházel. **Histologická vyšetření** (obr. 1c): Zánětlivý pseudotumor orbity typu tzv. orbitálního lipogranulomu. Zánětlivý infiltrát (na obrázku úhlopříčně procházející pruh) přechází plynule do fibrotizovaných partií (na obrázku vlevo nahoře a vpravo dole). Zřetelná je u tohoto případu granulomatózní komponenta zánětlivého infiltrátu tvořená makrofágy, s účastí i ojedinělých vícejaderných obrovských buněk. Po operaci nasazen prednisolon (Medrol) v dávce 1mg/kg/den, po histologické verifikaci zánětlivého procesu do měsíce vysazen. Patologický proces se zhojil p. p. a pacientka je již trvale bez obtíží.

EPIKRÍZA: Spojivkové orbitální procesy našich sledovaných pacientů se projevovaly akutním začátkem. Patologická tkáň pod spojivkou zasahovala do předekvatoriální části tenonské oblasti nad bulbem, v případech, kde byl tangován některý z úponů přímých svalů, byla vyvolána diplopie ve směru funkce postiženého svalu. Následný operační výkon transkonjunktiválním přístupem ve většině případů měl za cíl excizi patologické tkáně v makroskopicky absolutním rozsahu, nejen pro histologickou verifikaci. Klasický zánětlivý pseudotumor jsme zaznamenali u jedné mladší nemocné. U tří dalších nemocných se jednalo o lymfom. Pacient s dodatečně verifikovaným difuzním velkobuněčným B-lymfomem (2008), vzniklého transformací z B-CLL (chronická B-lymfocytární leukémie), pro kterou byl pacient původně jen sledován, neboť se jednalo 0. klín. stadium. U dalších dvou nemocných se jednalo o MALT-lymfom: u 59letého nemocného po excizi zůstalo onemocnění bez recidivy a systémového postižení a u 64leté ženy byl tumor verifikován až z opakované excize, nemocná je po chemoterapii v remisi (tab. 2).

Kazuistika č. 2

59letý muž přichází akutně v březnu 2003 k přijetí pro pravostrannou hemikranii vycházející z oblasti orbity. Bolestivost se akcentuje při kterémkoliv pohybu bulbu. Vpravo rozšířená oční štěrbina s chemózou spojivky a axiální protruzí bulbu o 3 mm (obr. 2a). Motilita bulbu je omezena ve všech pohledových směrech. Další nález na předním segmentu oka i fundu na obou očích je v rámci věku fyziologický. VOP = VOL 1,0 s +1,0. **MR** potvrdila diagnózu bolestivé oftalmoplegie: T1W postkontrastní v sagitální rovině – výrazně enhancingí tumor postekvatoriální části bulbu hlavně v okolí horního přímého svalu zasahující k hrotu orbity (obr. 2b). Vzhledem ke klinickému obrazu a symptomatologii bylo přistoupeno k léčebně diagnostickému testu nárazu kortikoidů. Po impulsu 1g Solu-Medrolu i. v. ve dvou dnech po sobě (48 hodin) se okamžitě projevil léčebný efekt ústupem protruze, uvolněním motility bulbu (obr. 2c). Ještě týden se pokračovalo v terapii prednisolonem (Medrol) 80 mg/den s postupným vysazením po třech měsících. Pacient je v trvalé remisi.

EPIKRÍZA: Vždy jednostrannou bolestivou oftalmoplegii, také označovanou jako Tolosa-Hunt syndrom, jsme pozorovali u čtyř pacientů, ale bez příznaků perineuritidy. U dvou z nich

klinický obraz akutní protruze bulbu doprovázel pokles horního víčka, který jako první po celkově podaných kortikosteroidech ustoupil. Pro akutně vzniklé zánětlivé orbitální procesy imunopatologické povahy slouží terapeutickodiagnostický test celkově podaných kortikosteroidů v pulsu, kdy nástup léčebného účinku se má dostavit do dvou až tří dnů.

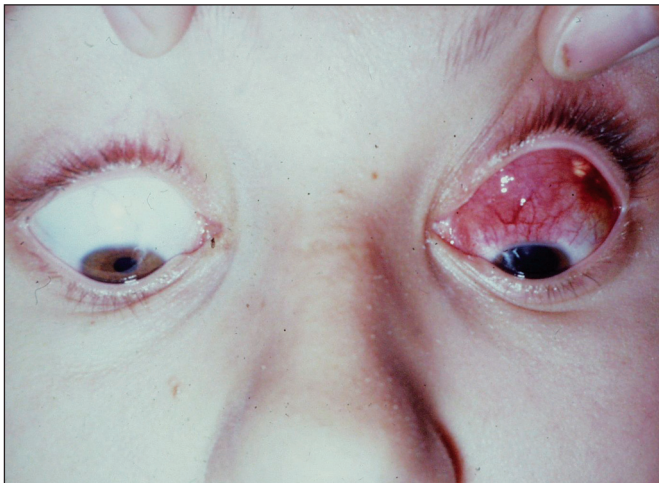Kazuistika č. 3

54letá žena nikdy celkově závažně nestonala. V říjnu 2003 se náhle bez jakékoliv oční předchozí symptomatologie objevil otok a zarudnutí horního víčka vlevo, nález progredoval protruzí bulbu o 2 mm a porušenou elevací s přítomnou vertikální diplopií (obr. 3a). Ostatní zevní i nitrooční nález na obou očích byl fyziologický v rámci věku, VOP = VOL 1,0 s +0,75. **MR:** T1W postkontrastní v koronární rovině – enhancingí difuzní tumor při stropu orbity vlevo s infiltrací okolních struktur zevního a horního přímého svalu (obr. 3b). Dne 19. 11. 2003 byla provedena bioptická horní zevní orbitotomie. **Histologické vyšetření** (obr. 3c): Zánětlivý pseudotumor orbity při vaskulitidě. Zánětlivý infiltrát je koncentrovaný ve stěnách cév, ze kterých proniká i do okolní orbitální tukové tkáně. Na základě tohoto výsledku bylo provedeno komplexní laboratorní vyšetření k vyloučení Wegenerovy granulomatózy (KO + dif., FW, RTG plic, základní biochemické parametry ledvinných funkcí, vyšetření buněčné a humorální imunity včetně ANCA) s negativním výsledkem. Přesto byla nasazená imunosupresivní terapie Medrolem v dávce 1 mg/kg/den v nárazu deset dní s postupným vysazením a udržovací dávkou 16 mg ob den po dobu 3 měsíců. Pacientka je přes čtyři roky bez obtíží.

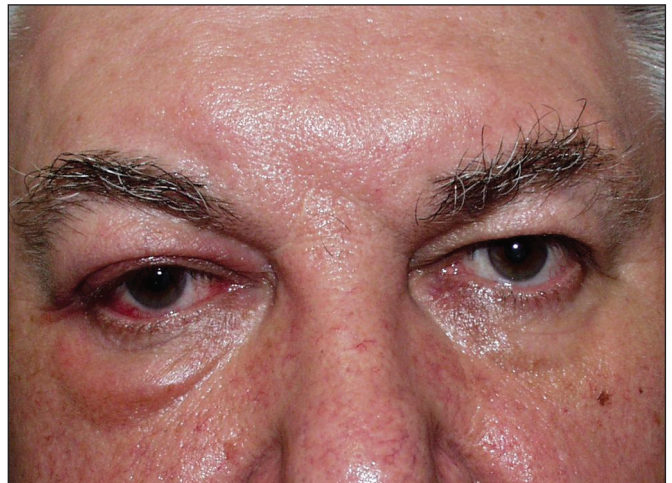EPIKRÍZA: Pro PST ve vztahu k celkové chorobě je důležitá správná histologická verifikace z reprezentujícího bioptického vzorku. Orbitální postižení může být prvotním symptomem celkové choroby, vyžadující podrobné klinické vyšetření. V sestavě 35 pacientů s PST bylo vysloveno podezření na Wegenerovu granulomatózu dvakrát. Sarkoidóza byla odhalena čtyřikrát, z toho pouze jednou se jednalo o projev celkového plicního postižení. Raritním pozorováním byla angiolymfoidní hyperplazie či Kimurova choroba (cit. [2]).

Kazuistika č. 4

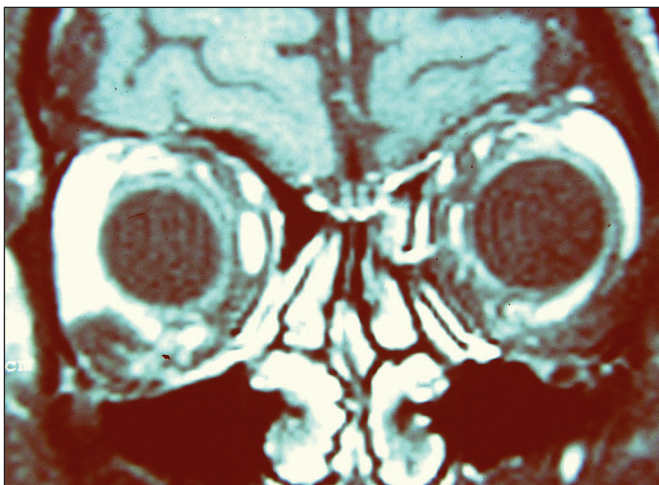
49letá žena byla dva poslední roky léčená pro vaskulitidu akrálních konců dolních končetin malými dávkami kortikosteroidů (Medrol). Od července 2004 pozorovala postupně zvětšující se zduření horního víčka vpravo s esovitým prohnutím zevně (obr. 4a). Palpačně byla hmatná tuhá nereduktibilní rezistence, ale s volně pohyblivou kůží na povrchu. Ostatní zevní i nitrooční nález je fyziologický, VOP = VOL 1,0 nat. **MR:** TW1 postkontrastní v koronární rovině - neenhancingí, lehce nehomogenní tumor v oblasti slzné žlázy vpravo s infiltrací víčka a okolních struktur (obr. 4b). Vzhledem k anamnéze (vaskulitida) nebyla indikována zevní osteoplastická orbitotomie, ale 22. 9. 2005 byla provedena diagnostická biopsie z horní temporální orbitotomie s překvapujícím **histologickým výsledkem** (obr. 4c): Lymfoidní infiltrát v heterotopicky lokalizované akcesorní slzné žláze s reziduem původních epitelových struktur žlázy (uprostřed obrázku), obraz tzv. lymfoepiteliální léze. Až opakovaná imunohistochemická analýza, doplněná i molekulárně geneticky, potvrdila definitivně nádorový charakter této lymfoepiteliální léze – MALT-lymfom vyrůstající v terénu autoimunního zánětu (extranodální non-Hodgkinský B lymfom z buněk marginální zóny). Následně podrobně hematologické vyšetření indikuje další probatorní excizi submandibulární žlázy, kde bioptické vyšetření definitivně potvrzuje systémový MALT-lymfom, ale jiná nodulární lokalizace již nebyla prokázána. Pacientka po aktinoterapii cervikální oblasti a orbity se zaměřením na ob-



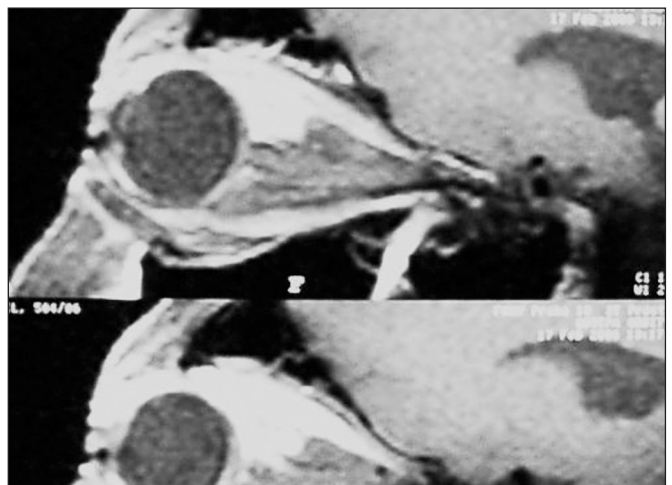
Obr. 1a. Nodulární tumor pod spojivkou vlevo



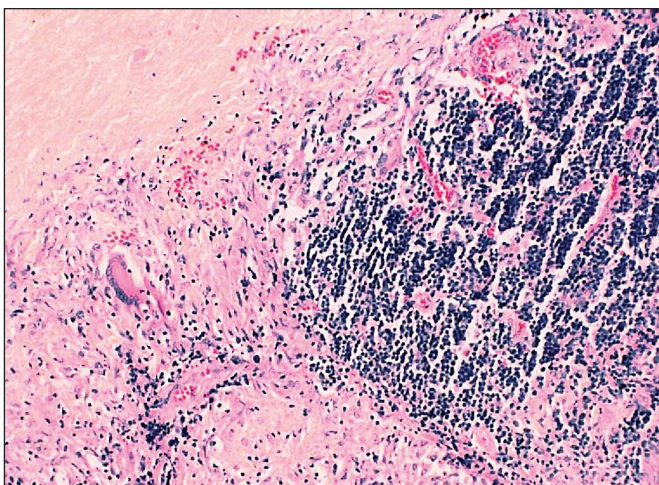
Obr. 2a. Axiální protruze pravého oka s chemózou spojivky



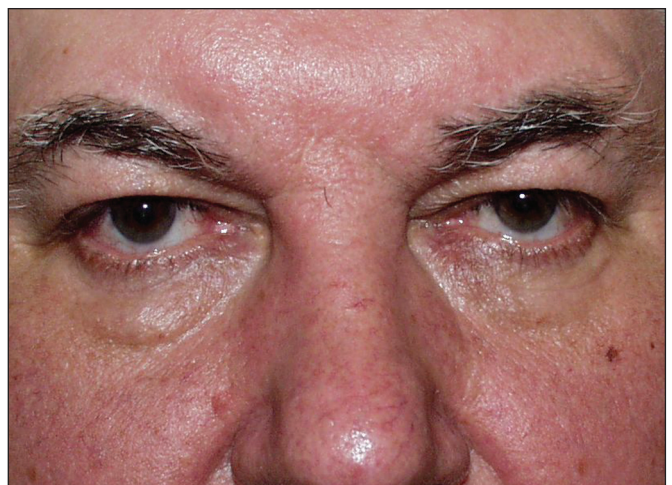Obr. 1b. MR: pláštovité zduření pod stropem levé očnice



Obr. 2b. MR: difúzní postekvatoriální infiltrace v okolí horníh. svalů



Obr. 1c. Histologie: Lipogranulom orbity, parafin. řez, barvení Giemsa, zvětšení 125krát

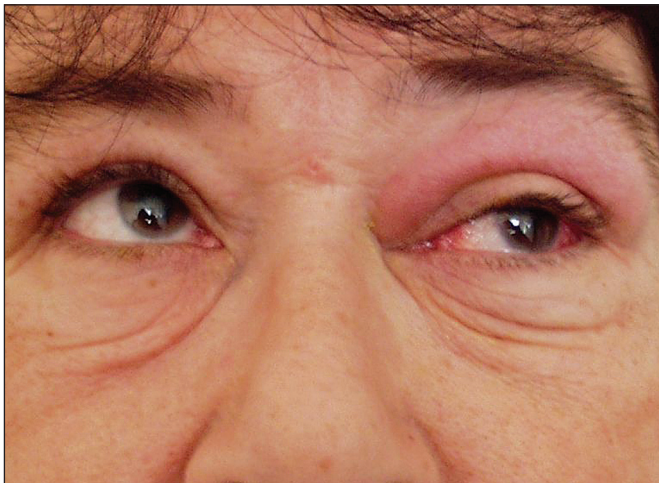

Obr. 2c. Normalizace polohy oka po kortikosteroidní terapii

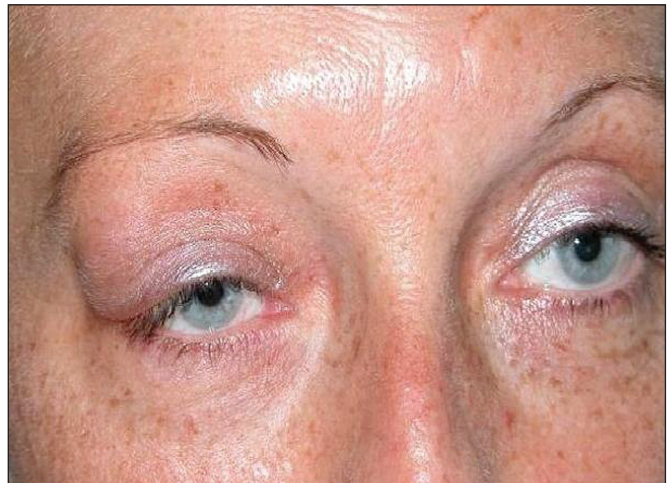last slzné žlázy je bez obtíží. V květnu 2007 podezření na recidivu orbitálního procesu, ale bioptické vyšetření z další orbitotomie neprokazuje základní chorobu, pouze zánětlivou reakci. Pacientka v kompletní remisi, přesto zůstává v dispenzarizaci.

EPIKRÍZA: Diferenciální diagnóza je pro orbitální tumory v oblasti slzné žlázy nejobtížnější pro širokou paletu histopa-

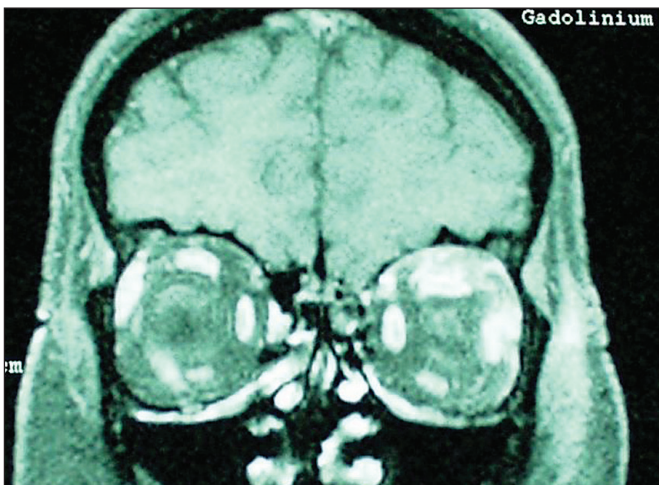
tologické etiologie (tab. 3). Vzhledem k možnosti adenoidně cystického karcinomu slzné žlázy se biopsie v této oblasti nedoporučuje. Indikací operační techniky je zevní osteoplastická orbitotomie (Krönlein), která jako jediná umožňuje dokonalý přehled operačního pole, ale musí se nejdříve zvážit pravděpodobnost této závažné, život ohrožující diagnózy a vyloučit možnost systémového onemocnění.



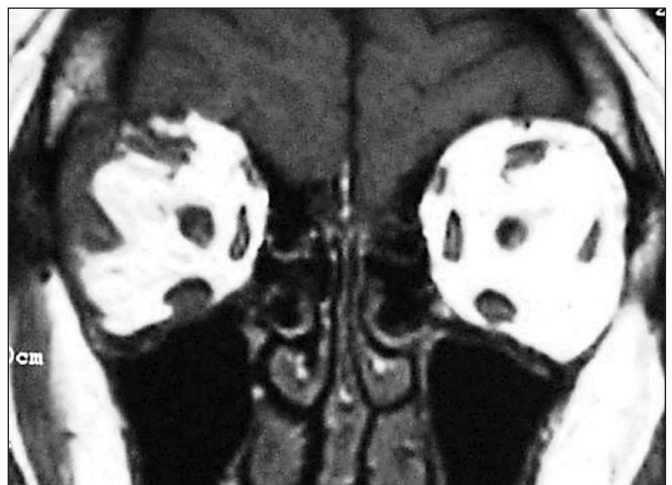Obr. 3a. Prosáknutí horního víčka vlevo s omezenou elevací bulbu



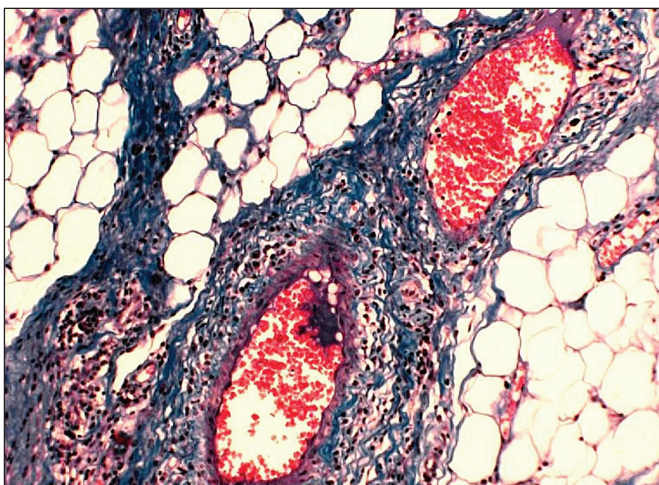
Obr. 4a. Temporální vyklenutí horního víčka tumorem z oblasti slzné žlázy vpravo



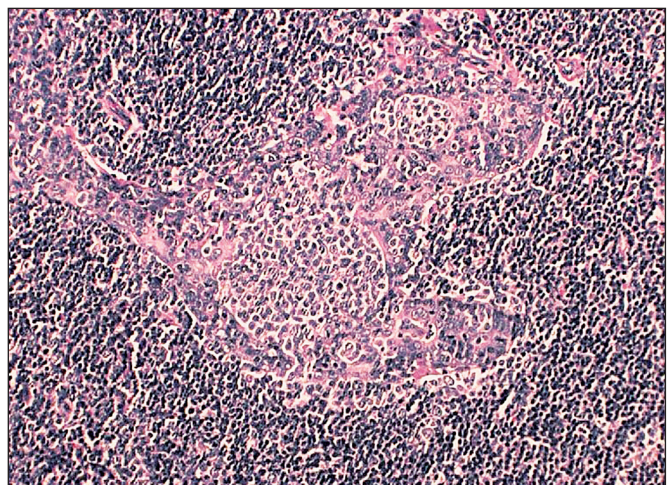
Obr. 3b. MR: tumor pod stropem pravé očnice s infiltrací horního přímého svalu



Obr. 4b. MR: tumorózní infiltrace slzné žlázy a jejího okolí vpravo



Obr. 3c. Histologie: Vaskulitida, parafinový řez, barvení modrý trichrom, zvětšení 125krát



Obr. 4c. Histologie: MALT-lymfom, parafin. řez, barvení hematoxylin-eosin, zvětšení 125krát

Kazuistika č. 5

78letá žena byla poprvé vyšetřena v únoru 2007 pro náhlý pokles horního víčka vpravo vyvolaný hmatnou reductibilní rezistencí v horním orbitálním vchodu. Motilita bulbu byla volná, bez protruze. Nález na předním segmentu a fundu obou

oční byl symetrický s incipientní kortikonukleární kataraktou a sklerotické změny cév na očním pozadí. VOP = VOL 0,66 s +1,5. Na základě MR byla provedená horní nazální bioprická orbitotomie, s makroskopicky totálním odstraněním tumorku. **Histologické vyšetření:** Densní nádorový lymfoidní infiltrát v orbitálním pojivu, v následně podrobné imunohistochemické

analýze potvrzený jako MALT-lymfom nebo-li non-Hodgkinský extranodální B lymfom z buněk marginální zóny (obr. 5c). Následovalo podrobné celkové vyšetření na hematologickém oddělení, které neprokázalo celkové projevy lymfomu, proto pacientka zůstala ve společné dispenzarizaci. Recidiva pouze v orbitální oblasti se objevuje s odstupem 5 měsíců ve stejném orbitálním kvadrantu, následuje stejný diagnostický i léčebný postup, opět není prokázán celkový projev onemocnění. Vzhledem k věku a zcela negativnímu „staging“ se nepřistupuje k chemoterapii, ale v květnu t. r. relaps, tentokrát v horním temporálním kvadrantu pravé orbity vyvolávající pokles horního víčka (obr. 5a). Reduktabilní tumor je většího rozsahu, palpačně tuhý, hladkého povrchu a se zcela volně pohyblivou kůží nad ním. **MR:** T1W, postkontrastní v sagitální rovině je obdobný jako při první atace onemocnění, enhancing tumor v oblasti pravého víčka a hrany orbity tentokrát zevně s jeho prominencí navenek (obr. 5b). Z horní temporální orbitotomie 16. 7. 2008 (jediný výkon zařazený dodatečně nad rámec roku 2007 z hlediska kontinuity) se podařilo makroskopicky nádor odstranit. Tento nádor byl v kontaktu se spojivkou horního forniksu a histologie opět potvrdila původní diagnózu, pacientka byla předána zpět na hematologické oddělení ke klasické chemoterapii CHOP.

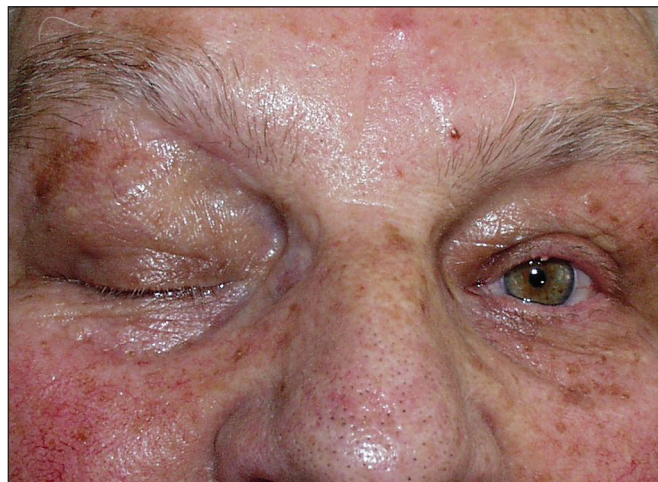EPIKRÍZA: Správná histologická diagnóza u non-Hodgkinského lymfomu je pro další osud pacienta rozhodující, proto se provádí tzv. dvojitý čtení. To znamená, že histologický materiál hodnotí ještě další patolog v rámci tzv. lymfomové skupiny, kdy se provádí imunohistochemická klasifikace. Následující podrobné hematologické vyšetření „staging“ s cílem odhalit jinouzlinové postižení (CT krku, mediastina, břicha a malé pánve, dále aspirace kostní dřeně, podrobný krevní obraz, biochemie) určuje rozsah další dispenzarizace a léčby, která využívá oba základní postupy (aktinoterapie–chemoterapie) samostatně, někdy v kombinaci.

DISKUSE

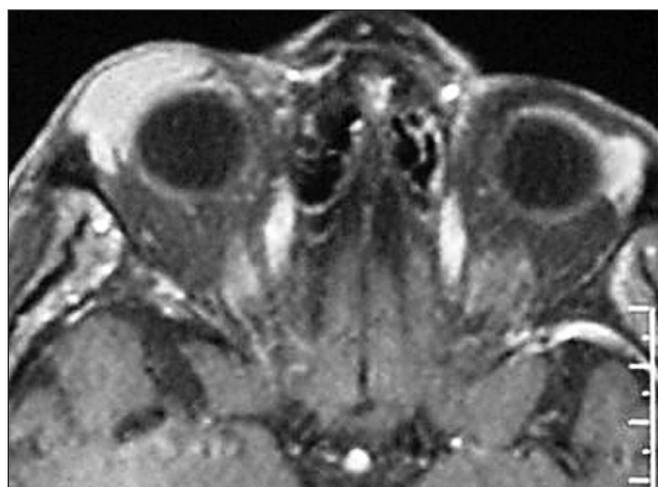
Hlavní problematikou naší studie orbitálních tumorů v dospělém věku byla více než poloviční skupina pacientů (60 %) s PST a lymfomem této oblasti. Oba se řadí k lymfoidním tumorům [7]. Závažné skupině karcinomů orbitopalpebrální oblasti, která byla klinicky odlišná a široké histopatologické etiologie, je věnována samostatná studie [36]. Prognosticky závažné jsou také melanomy spojivky s propagací do orbitální oblasti u našich pěti nemocných. Ani jednou se nejednalo o primární melanom či metastatické šíření melanomu chorioidy [39]. Vlastní operace bylo možno uzavřít jako technicky úspěšné, tumor nepřesahoval hranici exenterátu. Je plánován podrobný rozbor, jenž bude navazovat na předchozí sdělení [35].

Současná nejpočetnější třicetiletá studie 1264 pacientů bez omezení věku s orbitálními tumory [31] udává 2/3 benigních lézí. PST a lymfom této oblasti v 11 % byly nejčastější benigní a maligní tumory, což je ve shodě s naším poznatkem. Procentuální zastoupení jsme měli výrazně vyšší, neboť jsme sledovali jen dospělé pacienty. U pacientů starších 60 let představovaly lymfomy 24 % všech tumorů orbit [6], tomu odpovídají i naše počty a také věkový průměr našich pacientů s malignitami byl obdobný.

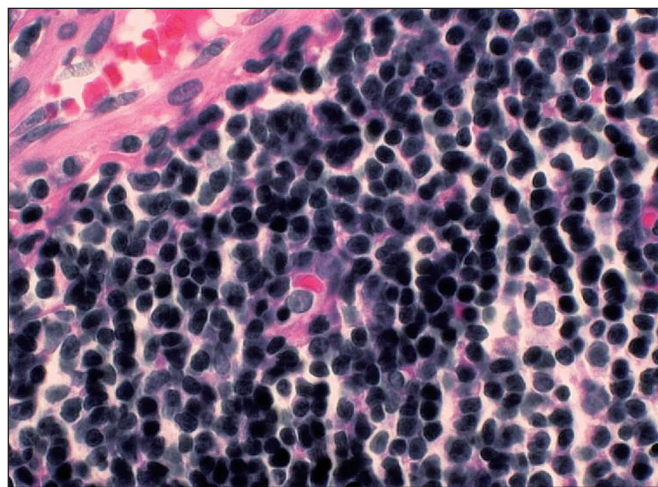
V našem odborném časopise se objevuje jen jeden podobnější rozbor o orbitálních tumorech ve třech navazujících publikacích [13, 14, 15] od slovenských autorů z roku 1994. Třináctiletá studie se zabývala 99 orbitálními tumory. Zánět byl v 30 % a ostatní benigní afekce ve 27 %, malignity tvořily 43 % [15], což se prakticky neliší od našeho rozdělení. Expanzi v oblasti slzné žlázy zaznamenali u 25 nemocných, zánět tvořilo 20 %, tehdy o PST ještě nehovoří, lymfom byl u 16 % [13], v naší studii dominoval PST v oblasti slzné žlázy ve 45 %. Os-



Obr. 5a. Ptóza horního víčka vpravo podmíněná tumorózním vyklenutím



Obr. 5b. MR: tumorózní prominence horního víčka vpravo



Obr. 5c. Histologie: MALT-lymfom, parafin. řez, barvení hematoxylin-eosin, zvětšení 500krát

tatní informace o lymfomu jsou jen jednotlivá sdělení [21, 38]. Bohatší je literatura o PST, patří k ní kazuistiky o jeho klasické formě [12, 29] nebo o Kimurově chorobě [2] či Tolosově-Huntově syndromu [4] a sarkoidóze [24]. Podrobnější rozbor je věnován klinické jednotce zánětlivého pseudotumoru orbity v dětství [18, 29].

Termín pseudotumor orbity byl poprvé užít Birch-Hirschel-dem v období 1905–1909 [9]. V období 50. až 70. let minulého století byl diagnostikován u 10 % primárních tumorů orbity. Byl rozdělován na orbitální vaskulitidy a lymfocytární zánětlivou infiltraci [9]. PST je definován jako nespecifický, idiopatický, benigní zánětlivý proces charakterizovaný polymorfní lymfocytární infiltrací [33]. Mikroskopicky jsou v zánětlivém infiltrátu přítomny ještě granulocyty a plazmocytů s patrnou tendencí k fibroproliferaci [34]. Může doprovázet řadu systémových onemocnění, jako je např. Crohnova choroba, polyarteriitida nodosa, Sjögrenův syndrom, SLE, temporální arteriitida, Wegenerova granulomatóza či další rozličné vaskulitidy a sarkoidózu [33]. Samotnou sarkoidózu jsme odhalili v orbitě u čtyř pacientů, ale jen s jediným systémovým projevem. Onemocnění se u dospělých pacientů rozděluje na několik topografických jednotek: přední nodulární formu akutní dakryoadenitidy, zadní difuzní formu a orbitální myozitidu [33]. Četnost zastoupení jednotlivých typů PST se v literatuře liší. V čínské studii 209 pacientů [41] prakticky polovinu (43 %) nemocných tvořila přední nodulární forma jako v naší sestavě, na druhém místě uvádějí dakryoadenitidu v 32 % a orbitální myozitida a difuzní forma nepřekračovala 10 %. Nejzávažnější oční komplikaci představuje perineuritida [33, 41]. Ta je naštěstí ojedinělá, zaznamenali ji ve 2 % [41], což koresponduje s naším ojedinělým pozorováním (3 %). Americká studie 65 nemocných s tímto zánětlivým postižením orbit uvádí na prvním místě dakryoadenitidu a myozitidu ve 30 % [43]. Rozdíl v počtu uváděných myozitid je dán názorem, jak posuzovat PST. Postižení ve dvou sousedních svalech spíše svědčí pro difuzní nebo nodulární formu PST, neboť nelze předpokládat, že by okolní struktury obou sousedních svalů nebyly postiženy. Pro termín orbitální myozitidy uvažujeme jen při solitárním svalovém postižení, proto jsme nezařadili vícečetné postižení zevních příčných svalů [3], ani akutní zánětlivé postižení samotného horního šikmého svalu, které představuje samostatnou klinickou jednotku Brownova syndromu [22]. Zvláštní samostatnou formou zadní difuzní formy je bolestivá oftalmoplegie označovaná také jako Tolosa-Hunt syndrom. Jedná se o infiltraci ve svalovém kónu [40] s postižením zrakového nervu, kterou by eventuálně měly provázet retroorbitální příznaky. V roce 1954 je poprvé popsala Tolosa [4] jako intrakavernózně uloženou nespecifickou granulaci tkáň. Existuje názor, že název PST by se měl nechat jen pro intraorbitální proces, zatímco Tolosa-Hunt syndrom pro proces šířící se optickým kanálem mimo orbitu [40]. Základním léčebným postupem po potvrzení či podezření diagnózy této lokální imunopatologické jednotky je systémové nasazení kortikosteroidů [5, 7, 33, 41, 43]. Doplňujícím postupem je chirurgická intervence, hlavně v oblasti slzné žlázy či malé dávky ozáření okolo 20 Gy [7, 41, 43].

Podkladem pro ověření primárních lymfomů v orbitální oblasti byly anatomické a imunologické studie zvažující možnost vzniku v extranodální lokalizaci. V substantia propria spojivky a v intersticiální tkáni slzné žlázy byly totiž prokázány samostatné populace lymfocytů [30]. V klasifikaci WHO se mluví o tzn. MALT-lymfomech, což je extranodální lymfom vycházející z buněk marginální zóny [34], který tvořil více než polovinu orbitálních lymfomů ve 228členné studii [32], což prokázal i náš malý soubor. Mezi další primární lymfomy patřil difuzní velkobuněčný non-Hodgkinský B-lymfom a non-Hodgkinský B-lymfom z buněk pláště (mantle cell lymphoma) a non-Hodgkinský folikulární B-lymfom prakticky ve stejném zastoupení 15 % [37], v našem souboru z nich převládala lymfom z buněk pláště. Problém v klinické diagnóze představují maskující lymfomy orbity pod obrazem akutního zánětu s omezením motility bulbu, bolestivostí [11] až pod obrazem bolestivé oftalmoplegie [22], vedoucí primárně k chybné diagnóze PST. Neúspěšnost protizánětlivé léčby vedla k provedení biopsie, kde výsledkem v obou případech byl non-Hodgkinský T-lymfom z NK buněk [11, 22]. K počátečním symptomům lymfomu patří ojediněle i akutně vzniklá úplná ptóza [10, 11, 22], kterou jsme

u našich pacientů potvrdili dvakrát. Terapii orbitálního lymfomu řídí hematolog na základě tzv. staging, který slouží k vyloučení či potvrzení lymfoproliferativního procesu dalších nodulárních oblastí. Zásadní význam má histologická verifikace z bioptické orbitotomie provedené oftalmologem. Vlastní radioterapie nabízí excelentní výsledky pro pacienty s MALT-lymfomem očních adnex, ale ojedinělá počáteční nedostatečná odpověď na radioterapii ukázala na pravděpodobnost recidivy v hodnocení 50 ozářených nemocných [37]. Chemoterapie představuje léčbu, která naprosto zachovává integritu a funkci očních adnex [8], tato léčba byla úspěšně uplatněna u našich nemocných s MALT-lymfomy mimo oblast slzné žlázy.

Zásadní roli v diferenciální diagnostice patologických orbitálních procesů mají zobrazovací metodiky, neboť napomáhají v rozvaze o chirurgickém výkonu i o způsobu a posouzení úspěšnosti léčby. CT přináší detailní prostorové zobrazení topograficko-anatomických vztahů především kostních, ale i měkkotkáňových struktur očné. Kostní struktury se lépe znázorňují užitím kostního (širokého) okna 1200–1300 HU (Housfieldových jednotek absorpční vlastnosti tkáně). Měkké tkáně se znázorňují v měkkotkáňovém (úzkém) oknu o 150–500 HU. Nevýhodou metodiky je vyšší radiační zátěž. MR využívá rezonanci jaderného točivého momentu (spínu) a tím magnetického momentu. Sleduje hustotu jader vodíků v daném objektu, jejich přítomnost ve statické tkáni či při průtoku v cévách. Výhodou je vyšší rozlišitelnost měkkých tkání než CT, ale horší posouzení kostěných struktur. Drobné předměty z nízkomagnetických kovů (měď, zlato, titan) nepůsobí na MR artefakty tak, jak jsou patrné na CT [23]. Použití UZ je vhodné jen pro posouzení svalových struktur [3].

MR je nejvhodnější metodikou pro topografické posouzení lymfoidních tumorů orbity, které představuje PST a lymfom, přesto neprokazuje rozdíl a nemůže diagnosticky rozhodnout [1, 42], biopsie je pro definitivní stanovení vždy nezbytná [1]. Přední orbitotomie přes orbitální septum či transkonjunktiválně zaručuje dobrý přehled, možnost odběru dostatečného vzorku i spolehlivou hemostázu [25], tento diagnostický postup jednoznačně a trvale upřednostňujeme. Druhou možnost představuje biopsie tenkou jehlou, kde odebraný vzorek obsahuje jen zlomky tkáně a cytologické vyšetření nemusí být dostatečné, lepší výsledky lze dosáhnout dvouplášťovou bioptickou jehlou [7]. Tuto metodiku jsme v naší sestavě pacientů nepoužili. Možnosti techniky jsou omezené a měly by být ponechány jen pro retrobulbární tumory. Pro přesnou lokalizaci jehlové biopsie lze použít všechny výše uvedené zobrazovací metodiky. Nejmeně přesné je využití UZ. MR je nejpřesnější, neboť technika stereotaktického vyšetření se využívá např. při lokalizaci nitroočního melanomu pro zaměření ozáření Leksellovým gama nožem [24]. CT metodiky lze rovněž aplikovat, a to bylo využito při stereotaktickém vyšetření retrobulbárního tumoru za pomoci bioptických nástrojů a stereotaktického kruhu z titanu [24]. Při použití bioptické jehly z nástrojové oceli je na CT obrazu patrný „edge effect“ artefaktů, přesto výsledek biopsie byl diagnosticky přínosný při použití dostatečně širokých jehel [29].

Indikace chirurgické léčby a volba operačních přístupů jsou zvláště u orbitálních expanzí mimořádně závažné a pro další vývoj onemocnění často rozhodující [25]. Základem bylo 51 diagnostických biopsií (i léčebných orbitotomií) transkutánním či transkonjunktiválním přístupem. U dvou pacientů s lymfomem ji bylo nutno použít opakovaně pro upřesnění diagnózy či při recidivě. Biopsie také byla 1. fází operačního řešení u jedné exenterace. U 9 pacientů jsme indikovali klasickou osteoplastickou zevní orbitotomii podle Krönleina u patologických procesů v oblasti slzné žlázy (dalším výkonem u fibrózní dysplazie byla tato technika rozšířena o parciální orbitotomii). Exenterace představuje nejvíce deprimující výkon pro lékaře i pacienta, oba se s ní smiřují jen v naději záchrany života [25]. Nevyužívali jsme prostou exenteraci [15, 26], ani jsme orbitální dutinu nevyplňovali transpozicí spánkového svalu [16,

26]. Sekundární infiltraci orbit melanomy jsme řešili technikou se zachováním víček [15, 26] a primární karcinomy očníce vlastní modifikací při zachování víček i spojivkového vaku z řezu v obočí [19], ale následná aktinoterapie vedla k retrakci spojivkového vaku znemožňující vložení oční protézy. Těchto 9 operací představovalo 23 % ošetřených maligních nádorů naší sestavy, což jsou prakticky 2/3 indikací slovenské studie [15], kde tento výkon činil 31 % operovaných nádorů před 15 lety. Pouhé dvě maligní diagnózy v naší sestavě byly indikací k exenteraci, čímž se zásadně lišily od mnohočetné indikační šíře nejpočetnější dvacetileté studie, ukončené před dvaceti pěti lety [26], i navazující třináctileté studie [15].

Pokles počtu mutilujících operací, ale i menší šíře indikace ukazují na dokonalejší diagnostické možnosti a výrazně zlepšenou komplexní péči onkologů a hematologů, kteří v současnosti využívají nové postupy v aktinoterapii i chemoterapii u maligních orbitálních nádorů.

LITERATURA

1. **Akansel, G., Hendrix, L., Erickson, B.A. et al.:** MRI Patterns in Orbital Malignant Lymphoma and Atypical Lymphocytic Infiltrates. *Eur. J. Radiol.*, 53, 2005: 175–181.
2. **Baráková, D., Šach, J., Krásný, J. et al.:** Angiolymfoidní hyperplazie s eosinofilií nebo Kimurova choroba. *Čes. a slov. Oftal.*, 59, 2003: 319–324.
3. **Baráková, D., Bujálková, D., Ředinová, M.:** Echografický obraz u myositis orbitalis. *Čes. a slov. Oftal.*, 57, 2001: 182–186.
4. **Birndtová, E., Nešpor, E.:** Recidivující bolestivá oftalmoplegie (syndrom Tolosa-Hunt). *Čs. Oftalmol.*, 41, 1985: 263–267.
5. **Boguszaková, J., Řihová, E., Krásný, J.:** Oční záněty (Farmakoterapie pro praxi – Sv. 5), Jessenius Maxdorf, Praha 2007, ISBN 978-80-7345-143-1, s. 14–15.
6. **Demirci, H., Shields, C.L., Shields, J.A. et al.:** Orbital Tumors in the Older Adult Population. *Ophthalmology*, 109, 2002: 243–248.
7. **Díblík, P.:** Očnice, víčka, slzná žláza. In Kuchynka, P. a spol.: Oční lékařství, Grada, Praha 2008, ISBN 978-80-247-1163-8, s. 609–643.
8. **Dimitrakopoulos, I., Venetis, G., Kaloutsis, V. et al.:** Effect of Chemotherapy on Primary Mucosa-associated Lymphoid Tissue Lymphoma of the Orbit. *J. Oral Maxillofac. Surg.*, 66, 2008: 16–20.
9. **Henderson, J.W.:** Orbital Tumors. Thieme-Stratton, New York, 1980, s. 512–513 a 346–347.
10. **Hsu, M.W., Chung, C.H., Chang, C.H. et al.:** Ptosis as an Initial Manifestation of Orbital Lymphoma: a Case Report. *Kaohsiung J. Med. Sci.*, 22, 2006: 194–198.
11. **Charton, J., Witherspoon, S.R., Itani, K. et al.:** Natural Killer/T-cell Lymphoma Masquerading as Orbital Cellulitis. *Ophthal. Plast. Reconstr. Surg.*, 24, 2008: 143–145.
12. **Charvátová, L., Plesník, J.:** Zánětlivý pseudotumor očnice. *Čes. a slov. Oftal.*, 61, 2005: 119–122.
13. **Chynoranský M., Furdová, A., Oláh, Z.:** Exoftalmus podmienený ochorením slznej žlázy. *Čs. Oftalmol.*, 50, 1994: 48–51.
14. **Chynoranský M., Furdová, A., Oláh, Z.:** Exenterácia očnice. *Čs. Oftalmol.*, 50: 1994, 92–97.
15. **Chynoranský M., Furdová, A., Oláh, Z.:** Ochorenie očnice. *Čs. Oftalmol.*, 50: 1994: 98–104.
16. **Kozák, J., Pochop, P., Hubáček, M.:** Chirurgické řešení následků onkologické léčby v oblasti orbity. *Čes. a slov. Oftal.*, 59, 2003: 113–118.
17. **Krásný, J.:** Nádory oka a jeho adnex v dětském věku III. (orbita). *Čs. Oftalmol.*, 54, 1998: 46 - 55.
18. **Krásný, J., Stejskal, J.:** Idiopatický zánětlivý pseudotumor orbity v dětství (Klinická studie). *Čs. Oftal.*, 4, 1985: 244–251.
19. **Krásný, J., Novák, V., Otradovec, J.:** Orbitální protéza po exenteraci očnice se zachováním víček a spojivkového vaku. *Čes. a slov. Oftal.*, 62, 2006: 94–99.
20. **Krásný, J., Brunnerová, R.:** Brownův syndrom. *Folia Strab. et neuroophthalmol.* 8, 2008, Suppl. 1: v tisku
21. **Krist, P., Plesník, J.:** Maligní lymfom orbity. *Čes. a slov. Oftal.*, 58, 2002: 247–253.
22. **Lee, D.S., Woo, K.I., Chang, H.R.:** T-cell Lymphoma Presenting as Painful Ophthalmoplegia. *Korean. J. Ophthalmol.*, 20, 2006: 192–194.
23. **Markalous, B., Charvat, F. et al.:** Zobrazení hlavy. Maxdorf Jessenius, Praha, 2000, ISBN 80-85912-201., s. 17–33.
24. **Novák, Z., Pábl, L., Nádorník, P., Chrástina J.:** Stereotaktická biopsie nádoru očnice. *Čes. a slov. Oftal.*, 53, 1997: 220–222.
25. **Otradovec, J.:** Choroby očnice. Avicenum, Praha, 1983, 312 s.
26. **Otradovec, J., Díblík, P.:** Katamnéza pacientů s exenterací očnice. *Čs. Oftal.*, 39, 1983: 100–107.
27. **Plaisier, M.B., Sie-Go, D.M., Berendschot, T.T.:** Ocular Adnexal Lymphoma Classified Using the WHO Classification: Not Only Histology and Stage, but Also Gender Is a Predictor of Outcome. *Orbit*, 26, 2007: 83–88.
28. **Pochop, P., Pilbauer, J., Křepelková, J. et al.:** Dva roky zkušeností s léčbou uveálního melanomu Leksellovým gama nožem. *Čes. a slov. Oftal.*, 54, 1998: 222–234.
29. **Pochop, P., Čumlivská, E., Kodet, R.:** Využití CT pro lokalizování biopické jehly při odběru tkáně z očnice. *Čes. a slov. Oftal.*, 58, 2002: 165–170.
30. **Rubin, P.A., Jakobiec, F.A.:** Orbital and Ocular Adnexal Lymphoid Tumors. In Albert, J. & Jakobiec, F.A.: Principles and Practice of Ophthalmology. Vol. 3. W.B. Saunders Co., Philadelphia, 1994, s. 1923–1942.
31. **Shield, J.A., Shield C.L., Scartozzi, R.:** Survey of 1264 Patients with Orbital Tumors and Stimulating Lesions. *Ophthalmology*, 111, 2004: 97–1008.
32. **Sjo, L.D., Ralfkiaer, E., Prause, J.U. et al.:** Increasing Incidence of Ophthalmic Lymphoma in Denmark from 1980 to 2005. *Invest. Ophthalmol. Vis. Sci.* 2008, (v tisku –PubMed).
33. **Snebold, N.G.:** Noninfectious Orbital Inflammation and Vasculitis. In Albert, J. & Jakobiec, F.A.: Principles and Practice of Ophthalmology. Vol. 3. W.B. Saunders Co., Philadelphia, 1994, s. 2005–2019.
34. **Šach, J.:** Histopatologie. In Kuchynka, P. a spol.: Oční lékařství, Grada, Praha, 2008, SBN 978-80-247-1163-8, s. 61–97.
35. **Šach, J., Kolín, J., Pur, J.:** Osmnáctileté přežití u opakovaných excizií maligního melanomu spojivky. *Čs. Oftal.*, 45, 1993: 286–293.
36. **Šach, J., Krásný, J. et al.:** Karcinom orbitopalpebrální oblasti. *Čes. a slov. Oftal.*, 65, 2009: v tisku.
37. **Uno, T., Isobe, K., Shikama, N. et al.:** Radiotherapy for Extranodal, Marginal Zone, B-cell Lymphoma of Mucosa-associated Lymphoid Tissue Originating in the Ocular Adnexa: a Multiinstitutional, Retrospective Review of 50 Patients. *Cancer*, 98, 2003: 865–871.
38. **Vlková E., Káňová, J.:** Maligní lymfom očnice. *Čs. Oftal.*, 42, 1986: 196–200.
39. **Vlková, E., Preisová, J., Winklerová, S., Kumstát, Z., Němeček, R.:** Maligní melanom orbity. *Čs. Oftal.*, 41, 1985: 166–172.
40. **Wasmeier, C., Pfadenhauer, K., Rosler, A.:** Idiopathic Inflammatory Pseudotumor of Orbit and Tolosa-Hunt syndrome—Are They the Same Disease? *J. Neurol.*, 249, 2002: 1237–1241.
41. **Yan, J., Wu, Z., Li, Y.:** A Clinical Analysis of Idiopathic Orbital Inflammatory Pseudotumor. *Yan Ke Xue Bao*, 16, 2000: 208–213.
42. **Yan, J., Wu, Z., Li, Y.:** The Differentiation of Idiopathic Inflammatory Pseudotumor from Lymphoid Tumors of Orbit: Analysis of 319 Cases. *Orbit*, 23, 2004: 245–254.
43. **Yuen, S.J., Rubin, P.A.:** Idiopathic Orbital Inflammation: Distribution, Clinical Features, and Treatment Outcome. *Arch. Ophthalmol.*, 121, 2003: 491–499.

MUDr. Jan Krásný
Oční klinika FNKV
Šrobárova 50
100 34 Praha 10