

Triamcinolon v léčbě diabetického makulárního edému – roční výsledky

Dusová J., Studnička J., Rencová E., Korda V., Hejčmanová D.

Oční klinika FN a LF, Hradec Králové, přednosta prof. MUDr. Pavel Rozsíval, CSc.

SOUHRN

Cíl: Zhodnotit v ročním sledování účinnost injekce 4 mg triamcinolonu acetonidu do sklivce u pacientů s diabetickým makulárním edémem nereagujícím na laserovou léčbu.

Soubor a metodika: V prospektivní studii je hodnoceno 20 očí s difúzním diabetickým makulárním edémem, nereagujícím na předchozí laserovou léčbu. Soubor tvoří 20 pacientů průměrného věku 61,5 let (29–76). Doba trvání diabetu byla průměrně 14,5 let (2–28). Inzulínem bylo léčeno 12 pacientů (60 %), na PAD bylo 8 pacientů (40 %), hodnoty glykémie se pohybovaly v rozpětí 3,2–22 mmol/l. U všech pacientů byla léčba intravitreální injekcí triamcinolonu zahájena minimálně 3 měsíce po předchozí neúspěšné laserkoagulaci centra sítnice.

Před aplikací a v intervalech 1, 3, 6, 9 a 12 měsíců po aplikaci byla vyšetřována zraková ostrost na EDCRS optotypech, měřen nitrooční tlak, bylo prováděno biomikroskopické vyšetření makuly, fotografie fundu digitální funduskamerou a byla měřena makulární tloušťka a objem optickou koherentní tomografií. Intravitreální injekce 4 mg triamcinolonu byla prováděna ambulantně za aseptických podmínek na operačním sále.

Výsledky: Výchozí průměrná nejlépe korigovaná zraková ostrost byla $0,17 \pm 0,09$ a za 12 měsíců dosáhla $0,22 \pm 0,14$. Za sledovací období 12 měsíců byla zraková ostrost zlepšena u 11 očí (55 %), stabilizována u 5 očí (25 %) a zhoršena u 4 očí (20 %). Zlepšení vizu je signifikantní ve všech sledovaných měsících. V 1. měsíci $p = 0,001$, ve 12. měsíci $p = 0,038$.

Tloušťka sítnice v makule klesla z výchozí průměrné hodnoty $506,2 \pm 91,4 \mu\text{m}$ (rozpětí 389–719) na průměrných $362,4 \pm 92,6 \mu\text{m}$ (211–569) za 12 měsíců. Za sledovací období 12 měsíců se redukovala makulární tloušťka u 18 očí (90 %) a nárůst jsme zaznamenali u 2 očí (10 %). Pokles makulární tloušťky je signifikantní ve všech sledovaných měsících. V 1., 3. a 6. měsíci $p < 0,0005$, v 9. a ve 12. měsíci $p = 0,001$. Korelační koeficient mezi nejlépe korigovanou zrakovou ostroostí a makulární tloušťkou je $-0,467$ a pravděpodobnost $p = 0,038$ je statisticky významná. U šesti pacientů jsme v průběhu sledovacího období intravitreální injekci triamcinolonu zopakovali, z toho u jednoho dvakrát.

Závěr: Intravitreální injekce triamcinolonu redukuje makulární tloušťku a zlepšuje zrakovou ostrost u pacientů s diabetickým makulárním edémem, u kterých nedošlo ke zlepšení po laserovém ošetření. Nejlepší efekt je pozorován v prvních 3 měsících po aplikaci. Za 12 měsíců jsme pozorovali redukci makulární tloušťky u 90 % pacientů a zlepšení zrakové ostroosti u 55 % pacientů. V některých případech je třeba k udržení účinku aplikaci triamcinolonu zopakovat.

Klíčová slova: diabetický makulární edém, triamcinolon, zraková ostrost, optická koherentní tomografie

SUMMARY

Triamcinolone in the Treatment of the Diabetic Macular Edema – One-Year Results

Aim: To evaluate the efficacy of the 4 mg triamcinolone acetonide injection into the vitreous in patients with diabetic macular edema not responding to the laser treatment after one-year follow-up. **Patients and methods:** In a prospective study, 20 eyes with diffuse diabetic macular edema, not responding to the previous laser treatment were evaluated. The group consists of 20 patients; the mean age was 61.5 (29–76) years. The mean duration of diabetes was 14.5 (2–28) years. Twelve patients (60 %) were treated by means of insulin, and eight patients (40 %) by means of oral agents; the blood levels of glucose ranged between 3.2 – 22 mmol/L. In all patients, the treatment by means of intravitreal injection of triamcinolone started at least 3 months after the previous unsuccessful laser therapy of the macular region. Before the application, and at 1, 3, 6, 9 and 12 months after the application the visual acuity at the EDCRS optotypes was examined, the intraocular pressure was measured, the macula was examined by means of biomicroscopy, the photography of the fundus was performed by the funduscamera, and the macular thickness and its volume were measured by means of optic coherence tomography. The intravitreal injection of 4 mg of triamcinolone was performed on the outpatient's basis under aseptic circumstances at the operation theatre. **Results:** The starting best-corrected visual acuity was 0.17 ± 0.09 and after 12 months it improved to 0.22 ± 0.14 . During the 12 months follow-up period, the visual acuity improved in 11 eyes (55 %), stabilized in 5 eyes (25 %) and decreased in 4 eyes (20 %). The improvement of the visual acuity was significant in all follow-up controls. In the first month $p = 0.001$, in the 12th month $p = 0.038$. The macular thickness decreased from the mean value $506.2 \pm 91.4 \mu\text{m}$ (range, 389 – 719) in the beginning of the study, to the mean $362.4 \pm 92.6 \mu\text{m}$ (range, 211 – 569) after 12 months. During the follow-up period of twelve months, the macular thickness reduced in 18 eyes (90 %), and increased in 2 eyes (10 %). The decrease of the macular thickness is significant in all follow-up controls. In the 1st, 3rd, and 6th months, $p < 0.0005$, in the 9th and 12th months, $p = 0.001$. The correlation coefficient between the best-corrected visual acuity and the macular thickness is $-0,467$, and the probability ($p = 0.038$) is statistically significant. In 6 patients, the intravitreal injection of triamcinolone was repeated, and in one of them twice.

Conclusion: The intravitreal injection of triamcinolone reduces the macular thickness and improves the visual acuity in patients with diabetic macular edema, in whom the laser treatment did not established the improvement. The best effectiveness is observed in the first three months after the application. After 12 months, we observed the reduction of the macular thickness in 90 % of patients, and improvement of the visual acuity in 55 % of patients. In some cases, it is necessary to repeat the application of triamcinolone to keep its effect.

Key words: diabetic macular edema, triamcinolone, visual acuity, optic coherence tomography

ÚVOD

Diabetický makulární edém (DME) je nejčastější příčinou poruchy zrakové ostrosti u diabetických pacientů a představuje vážný zdravotní i sociálně ekonomický problém.

Patogeneze DME je multifaktoriální. Edém je výsledkem zvýšení retinální vaskulární permeability nárůstem faktorů jako jsou vaskulární endoteliální růstový faktor (VEGF), interleukin 6 a prosakováním intravaskulární tekutiny z mikroaneuryzmat a abnormálních retinálních kapilár do intraretinálního prostoru z poruchy hematoretinální bariéry. Svou roli při vzniku DME hraje i tangenciální trakce zadní hyaloidní membrány.

Incidence DME při 10letém trvání diabetu na PAD je 13,9 %, u pacientů na inzulinu 25,4 % [30]. Tradiční léčbou DME je grid nebo fokální laserkoagulace. Early Treatment Diabetic Retinopathy Study ukázala, že jen 3 % pacientů s DME měla zlepšení zrakové ostrosti o 3 a více řádků po fokální laserkoagulaci [8], a že u 26 % očí s DME se navzdory laserovému ošetření zraková ostrost zhoršila [9].

Difuzní DME je jednou z nejhůře ovlivnitelných komplikací diabetické retinopatie. Využívá se obvykle zákeřně a léčba laserem je jen ojediněle úspěšná.

Grid laser nemůže pokrýt celou makulární oblast postiženou difuzním edémem, proto není grid laser vždy v léčbě difuzního DME úspěšný. Dlouhodobý edém nereagující na laserové ošetření je příčinou permanentních změn v makulární anatomii a zrakové ostrosti.

Včasná léčba je nutná pro zlepšení vizu, dříve než dlouhotrvající makulární edém způsobí nevratné poškození fotoreceptorů. Proto je k laserové koagulaci hledána alternativní léčba diabetického makulárního edému. Vedle chirurgické léčby – pars plana vitrektomie [14, 20] – je v posledních letech stále častěji používána k ovlivnění DME intravitreální aplikace triamcinolonu [8, 13, 16, 18, 22] a v rámci klinických studií intravitreální aplikace anti VEGF preparátů.

Hlavní úlohu ve vstřebání makulárního edému hraje správná funkce hematoretinální bariéry.

Bylo prokázáno, že pacienti s DME mají koncentraci VEGF ve sklivci signifikantně vyšší než nediabetičtí pacienti či diabetici bez retinopatie [7].

Triamcinolon inhibuje expresi vaskulárního endoteliálního růstového faktoru a přispívá ke stabilizaci hematoretinální bariéry [16, 21]. V práci je sledován účinek intravitreální injekce triamcinolonu (IVT) na difuzní diabetický makulární edém, který nereagoval na předchozí laserovou léčbu.

METODIKA A SOUBOR

V prospektivní studii jsme hodnotili účinnost intravitreální aplikace triamcinolonu u 20 očí 20 pacientů (15 mužů, 5 žen) s difuzním diabetickým makulárním edémem. Ve všech případech byla léčba IVT zahájena minimálně 3 měsíce po předchozí neúspěšné laserkoagulaci centra sítnice pro DME. Doba trvání diabetu byla průměrně 14,5 let (2–28 let). Inzulinem bylo léčeno 12 pacientů (60 %), na PAD bylo 8 pacientů (40 %). DM I. typu měli 2 pacienti, DM II typu 18 pacientů. Věkový průměr pacientů v souboru byl 61,5 let v rozmezí 29–76 let. Sledovací doba byla 12 měsíců. 17 očí bylo fakických, třikrát byla přítomna pseudofakie. Nekomplikovaná operace katarakty předcházela ve všech 3 případech IVT nejméně 1 rok. Do souboru nebyli zavzati pacienti s primárním glaukomem a pacienti se vstupní hodnotou NT více než 20 mm Hg.

Aplikace triamcinolonu acetonidu byla prováděna ambulantně na operačním sále za sterilních podmínek v topické

anestezii. Tuberkulinovou jehlou bylo ze stříkačky transsklerálně přes pars plana 4 mm od limbu instilováno do střední sklivcové dutiny 0,1 ml (4 mg) suspenze triamcinolonu. Po aplikaci byla kontrolována přítomnost suspenze ve sklivcové dutině, stav sítnice a terče zrakového nervu nepřímou oftalmoskopii. Pacientům byla doporučena do 2. dne poloha se zvýšenou polohou hlavy. Do spojivkového vaku byly 3 dny před a 4 dny po injekci aplikovány 5krát denně ATB kapky. Následující den a v intervalech po týdnu byl pacientům měřen nitrooční tlak (NT) u spádového očního lékaře. U všech pacientů jsme před aplikací IVT a v intervalech 1, 3, 6, 9 a 12 měsíců po aplikaci vyšetřovali zrakovou ostrost (ZO) s optimální korekcí na ETDRS tabulích a vyjádřili desetinným číslem. Nitrooční tlak jsme měřili aplanačním tonometrem, prováděli jsme biomikroskopické vyšetření makuly na šterbinové lampě kontaktní Goldmannovou čočkou či Volkovou nepřímou čočkou. Nález na pozadí jsme dokumentovali barevnou fotografií digitální funduskamerou a měření makulární tloušťky (MT) jsme prováděli optickou koherentní tomografií (OCT).

Léčba byla schválena lokální etickou komisí a všichni pacienti byli poučeni o možných komplikacích a o tom, že podstupují nový způsob léčby. Všichni pacienti podepsali před léčbou informovaný souhlas.

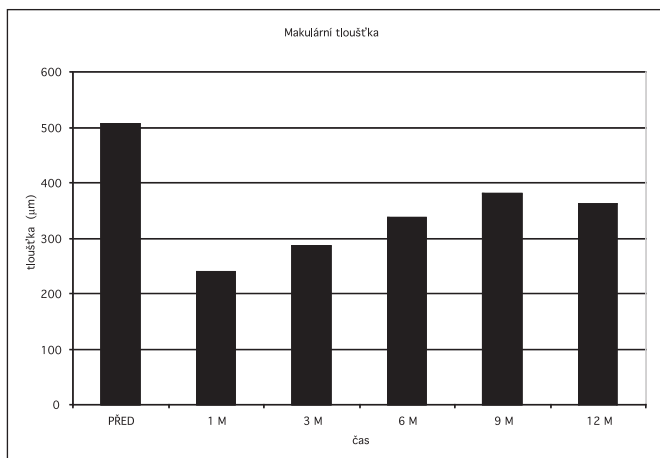
VÝSLEDKY

Výchozí průměrná hodnota makulární tloušťky celého souboru byla 506,2 μ m, po 1 měsíci klesla na 238,8 μ m, za 3 měsíce byla 287,8 μ m, za 6 měsíců 337,8 μ m, za 9 měsíců byla 379,6 μ m a za 12 měsíců na konci sledovacího období byla průměrná hodnota makulární tloušťky 362,4 μ m. Detailní hodnoty makulární tloušťky včetně směrodatných odchylek a rozmezí jednotlivých hodnot uvádí tabulka 1 a graf 1. Za sledovací období 12 měsíců se redukovala MT u 18 očí (90 %) a nárůst MT jsme zjistili u 2 očí (10 %). Pokles MT je signifikantní ve všech sledovaných měsících, a to v 1., 3. a 6. měsíci $p < 0,0005$, v 9. a ve 12. měsíci $p = 0,001$.

Tab. 1. Makulární tloušťka před a po aplikaci triamcinolonu

před	506,2 \pm 91,5 (389–719)
1 m	238,8 \pm 57,2 (159–352)
3 m	287,8 \pm 125,6 (121–541)
6 m	337,8 \pm 128,9 (159–579)
9 m	379,6 \pm 118,6 (149–561)
12 m	362,4 \pm 92,6 (211–569)

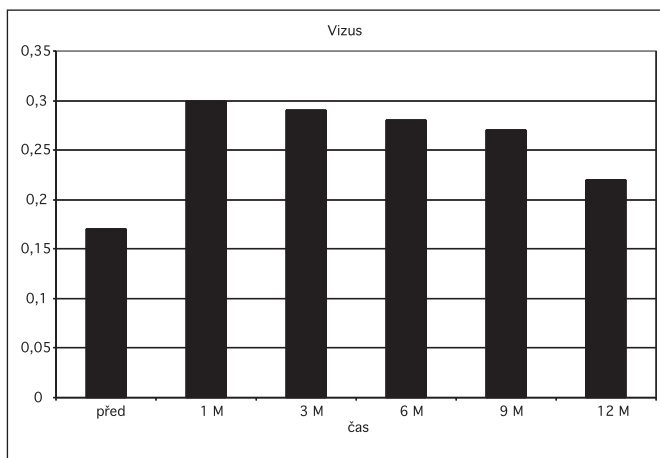
Výchozí průměrná zraková ostrost s optimální korekcí na ETDRS tabulích vyjádřená desetinným číslem byla 0,17. Za 1 měsíc se zlepšila na 0,30, za 3 měsíce byla 0,29, za 6 měsíců 0,28, za 9 měsíců 0,27 a za 12 měsíců 0,22. Detailní přehled průměrných hodnot nejlépe korigované zrakové ostrosti (NKZO) včetně rozmezí jednotlivých hodnot a směrodatných odchylek uvádí tabulka 2 a graf 2. Za sledovací období 12 měsíců se NKZO zlepšila u jedenácti očí (55 %), stabilizace nastala u pěti očí (25 %) a zhoršena byla u čtyř očí (20 %). Zlepšení vizu je signifikantní ve všech sledovaných měsících. V 1. měsíci $p = 0,001$, ve 12. měsíci $p = 0,038$.



Graf 1. Makulární tloušťka před a po aplikaci triamcinolonu

Tab. 2: Vizus před a po aplikaci triamcinolonu

před	0,171 ± 0,09 (0,08–0,40)
1 m	0,304 ± 0,17 (0,08 ± 0,63)
3 m	0,287 ± 0,16 (0,10–0,63)
6 m	0,279 ± 0,16 (0,10–0,63)
9 m	0,270 ± 0,20 (0,06–0,80)
12 m	0,217 ± 0,14 (0,05–0,50)



Graf 2. Vizus před a po aplikaci triamcinolonu

Průměrný makulární objem v 6mm řezu byl před aplikací 11,0 mm³, za 1 měsíc 8,45 mm³, za 3 měsíce 8,38 mm³, za 6 měsíců 8,96 mm³, za 9 měsíců 9,06 mm³ a za 12 měsíců byl průměrný makulární objem 9,15 mm³. Detailní přehled průměrných hodnot makulárního objemu včetně směrodatných odchylek a rozmezí hodnot uvádí tabulka 3.

Korelační koeficient mezi MT a BCVA je -0,467 a pravděpodobnost s ní spojená je (p = 0,038) statisticky významná. Korelační koeficient mezi objemem a BCVA je -0,378.

Z komplikací jsme zaznamenali u 4 fakických očí (20 %) elevaci NT na hodnoty 24–30 mm Hg v rozmezí 1.–14. den po injekci. Ve všech 4 případech byl NT kompenzován lokální antiglaukomovou terapií. Ve dvou případech jsme mohli po 3 měsících antiglaukomovou léčbu vysadit a NT zůstal pod 20 mm Hg, u zbylých 2 pacientů jsme léčbu ponechali.

Tab. 3. Makulární objem před a po aplikaci triamcinolonu

před	11,00 ± 2,44 (7,41–14,57)
1 m	8,45 ± 1,35 (6,45–10,68)
3 m	8,38 ± 1,46 (6,47–11,69)
6 m	8,96 ± 2,49 (5,40–13,37)
9 m	9,06 ± 1,93 (5,87–12,89)
12 m	9,15 ± 1,82 (6,92–14,23)

Progresi katarakty jsme pozorovali u 8 ze 17 fakických očí, tj. 47 % případů, průměrně za 8,5 měsíce po aplikaci IVT, bez indikace chirurgického řešení katarakty v průběhu sledování.

V šesti případech jsme v průběhu sledovacího období IVT zopakovali, průměrně za 8 měsíců, jednou jsme IVT opakovali dvakrát.

DISKUSE

Diabetický makulární edém vzniká nahromaděním intraretinální a subretinální tekutiny vznikající následkem zvýšené vaskulární permeability. Fokální DME lze většinou dobře ovlivnit laserovou léčbou centra sítnice, difuzní edém bývá na tuto léčbu často rezistentní.

Proto jsou hledány nové možnosti léčby difuzního DME.

Intravitreální injekce triamcinolonu byla původně používána jako metoda inhibice proliferativní vitreoretinopatie [23]. V posledních letech je IVT používána v léčbě makulárních edémů jak vaskulární [10, 24], tak zánětlivé etiologie [2, 17].

O intravitreální aplikaci triamcinolonu v léčbě diabetického makulárního edému referovali Sutter [22], Martidis [16], Jonas [13], Massin [18] a další.

V naší práci jsme sledovali vliv IVT na diabetický makulární edém na souboru 20 očí, kdy se po předchozím laserovém ošetření stav nezlepšil.

Průměrná makulární tloušťka poklesla z výchozí hodnoty 506,2 µm na 362,4 µm za 12 měsíců. Martidis [16] prokázal pokles MT oproti vstupní hodnotě o 55 %, 57,5 % a 38 % v 1., 3. a 6. měsíci. V našem souboru je procentuální pokles MT oproti vstupní hodnotě o 53 %, 43 %, 33 %, 25% a 28% za 1, 3, 6, 9 a 12 měsíců.

Průměrná zraková ostrost se zlepšila v našem souboru z výchozí hodnoty 0,17 na 0,22 za 12 měsíců. Celkově byla NKZO zlepšena u 11 očí (55 %), stabilizována u 5 očí (25 %) a zhoršena u 4 očí (20 %). Sutter [22] v placebem kontrolované, prospektivní studii prokázal 55% zlepšení o 5 a více písmen NKZO ve skupině léčených IVT oproti 16 % léčených placebem. Sledovací doba byla ale jen 3 měsíce a jeden pacient měl endoftalmitidu. Martidis [16] prokázal zlepšení ZO o 2,4 resp. 1,3 Snellen. řádků za 3, resp. 6 měsíců. V našem souboru jsme jako zlepšení ZO brali jakékoliv zlepšení oproti vstupní hodnotě, neboť výchozí ZO byla v mnohých případech tak nízká, že Snellen. řádky nebyly vůbec čteny.

Mezi možné komplikace IVT patří elevace NT, vznik endoftalmitidy [11, 19, 22], katarakty [16,22] či odchlípení sítnice [11].

Elevace NT je uváděna různými autory v závislosti na množství intravitreálně podaného triamcinolonu a intervalu po injekci v rozmezí 20–52 % [1, 12, 16, 22]. Byla popsána i nutnost provedení filtrující operace [12] či pars plana vitrektomie s odstraněním suspenze triamcinolonu ze sklivcové dutiny [1],

ke zvládnutí nekontrolovatelně zvýšeného NT při maximální antiglaukomové terapii. V našem souboru jsme zaznamenali, stejně jako v předchozí práci na jiném souboru [4], 20% výskyt zvýšeného NT nad 24 torrů. Ve všech případech byl NT kompenzován lokální antiglaukomovou terapií.

Vznik katarakty je urychlen kataraktogenním vlivem steroidů, užitím vyšší dávky a opakováním aplikace IVT.

Progresi katarakty jsme pozorovali u 8 ze 17 fakických očí, tj. ve 47 % případů, průměrně za 8,5 měsíce po aplikaci IVT. V průběhu sledovacího období nebylo indikováno chirurgické řešení katarakty. Massin a spol. [18] ve svém souboru progresi katarakty neprokázali. Gillies [8] ve dvouleté, prospektivní, dvojité maskované, placebem kontrolované, randomizované studii prokázal 54% vznik katarakty po IVT a všichni tito pacienti podstoupili v průběhu sledovacího období operaci. Vyšší procento uvádí v souvislosti s opakovanou aplikací IVT. Injekci triamcinolonu Gillies aplikoval ve svém souboru průměrně 2,6krát na každém oku. V našem souboru jsme opakovanou aplikaci IVT provedli u šesti očí, z toho u jednoho pacienta dvakrát.

Vážnější komplikace (odchlípení sítnice, vitreální hemoragie, transientní okluze centrální retinální arterie nebo infekční endoftalmitida) jsou vzácné a v našem souboru jsme se s nimi nesetkali.

Je důležité uvést, že klinické známky zánětu mohou být maskovány steroidy indukovanou imunitní supresí a tím může dojít i ke zpoždění v časně diagnostice, event. infekční endoftalmitidy. Moshfegi a spol. [19] v retrospektivní, multicentrické studii ze sedmi akademických klinických center měli z celkového počtu 922 intravitreálních aplikací triamcinolonu 8 případů akutní endoftalmitidy – tj. incidence 0,87 %.

Bezpečnost a efektivita intravitreálně podávaného triamcinolonu byla studována na zvířecích modelech i v klinických studiích [9]. Tyto studie prokázaly, že triamcinolon nemá toxický vliv na nitrooční tkáň. Často je diskutován možný toxický efekt prezervancí v triamcinolonu, způsobující sterilní endoftalmitidu. V práci Dierkse [3] ale nebyla prokázána snížená ERG odpověď ukazující na potenciálně toxický účinek vehicula. Kuriózně byl nalezen nárůst v tyčinkové ERG b-vlně u očí s IVT.

ZÁVĚR

Intravitreální injekce triamcinolonu redukuje makulární tloušťku a zlepšuje zrakovou ostrost u pacientů s diabetickým makulárním edémem, u kterých nedošlo ke zlepšení po laserovém ošetření. Nejlepší efekt je pozorován v prvních 3 měsících po aplikaci. Za 12 měsíců jsme pozorovali redukci makulární tloušťky u 90 % pacientů a zlepšení zrakové ostrosti u 55% pacientů. V některých případech je třeba k udržení účinku aplikaci triamcinolonu zopakovat.

Podporováno Grantem GAUK č. 24807/2007

LITERATURA

1. Agrawal, S., Agrawal, J., Agrawal, T. P.: Vitrectomy as a treatment for elevated intraocular pressure following intravitreal injection of triamcinolone acetonide. *Am. J. Ophthalmol.*, 138, 2004: 679-680.
2. Degenring, R. F., Jonas, J. B.: Intravitreal injection of triamcinolone acetonide as treatment for chronic uveitis. *Br. J. Ophthalmol.*, 87, 2003: 361.
3. Dierks, D., Lei, B., Zhang, K. et al.: Electroretinographic effects of an intravitreal injection of triamcinolone in rabbit retina. *Arch. Ophthalmol.*, 123, 2005: 1563-1569.
4. Dusová, J., Studnička, J., Rencová, E. a spol.: Intravitreální aplikace triamcinolonu v léčbě makulárního edému. *Čes. a slov. Oftal.*, 62, 2006, s. 200 - 2006.
5. Early Treatment Diabetic Retinopathy Study Research Group : Photocoagulation for Diabetic Macular Edema. ETDRS report number 1. *Arch. Ophthalmol.* 103, 1985: 1796-1806.
6. Early Treatment Diabetic Retinopathy Study Research Group. Effects of aspirin treatment on diabetic retinopathy. ETDRS report number 8. *Ophthalmology* 98(suppl), 1991: 757-765.
7. Funatsu, H., Yamashita, H., Nakamura, S. et al: Vitreous levels of pigment epithelium-derived factor and vascular endothelial growth factor are related to diabetic macular edema. *Ophthalmology*, 113, 2006:294-301.
8. Gillies, M. C., Sutter, F. K. P., Simpson, J. M. et al: Intravitreal triamcinolone for refractory diabetic macular edema. Two-years results of a double-masked, placebo-controlled, randomized clinical trial. *Ophthalmology*, 113, 2006: 1533-1538.
9. Hida, T., Chandler, D., Arena, J. E. et al.: Experimental and clinical observations of the intraocular toxicity of commercial corticosteroid preparations. *Am. J. Ophthalmol.*, 101, 1986: 190-195.
10. Ip, M. S., Gottlieb, J. L., Kahana, A., et al.: Intravitreal triamcinolone for treatment of macular edema associated with central retinal vein occlusion. *Arch. Ophthalmol.*, 122, 2004: 1131-1136.
11. Jager, R., Aiello, L. P., Patel, S. C. et al.: Risks of intravitreal injection: a comprehensive review. *Retina*, 24, 2004: 676-698.
12. Jonas, J. B., Degenring, R. F., Kreissig, I. et al.: Intraocular pressure elevation after intravitreal triamcinolone acetonide injection. *Ophthalmology*, 112, 2005: 593-598.
13. Jonas, J. B., Kreissig, I., Söfker, A. et al.: Intravitreal injection of triamcinolone for diffuse diabetic macular edema. *Arch. Ophthalmol.*, 121, 2003: 57- 61.
14. Kalvodová, B., Záhlava, J.: Výsledky vitrektomie u cystoidního diabetického makulárního edému zjištěné optickou koherentní tomografií. *Čes. a slov. Oftal.*, 58, 2002: 224-32.
15. Klein, R., Klein, B. E., Moss, S. E. et al: The Wisconsin Epidemiologic Study of Diabetic Retinopathy XV. The long-term incidence of macular edema. *Ophthalmology*, 102, 1995: 7-16.
16. Martidis, A., Duker, J. S., Greenberg, P. B., et al.: Intravitreal triamcinolone for refractory diabetic macular edema. *Ophthalmology*, 109, 2002: 920-927.
17. Martidis, A., Duker, J. S., Puliafito, C. A.: Intravitreal triamcinolone for refractory cystoid macular edema secondary to Birdshot retinochoroidopathy. *Arch. Ophthalmol.*, 119, 2001: 1380-1383.
18. Massin, P., Audren, F., Haouchine, B., et al: Intravitreal triamcinolone acetonide for diabetic diffuse macular edema: Preliminary results of a prospective controlled trial. *Ophthalmology*, 111, 2004: 218-224.
19. Moshfeghi, D. M., Kaiser, P. K., Scott, I. U., et al.: Acute endophthalmitis following intravitreal triamcinolone acetonide injection. *Am. J. Ophthalmol.*, 136, 2003: 791-796.
20. Otani, T., Kishi, S.: A controlled study of vitrectomy for diabetic macular edema. *Am. J. Ophthalmol.*, 134, 2002:214-219.
21. Ozdemir, H., Karacorlu, M., Karacorlu, S. A.: Regression of serous macular detachment after intravitreal triamcinolone acetonide in patients with diabetic macular edema. *Am. J. Ophthalmol.*, 140, 2005: 251 - 255.
22. Sutter, F. K., Simpson, J. M., Gillies, M. C.: Intravitreal triamcinolone for diabetic macular edema that persists after laser treatment. *Ophthalmology*, 111, 2004: 2044-2049.
23. Tano, Y., Chandler, D. B., Machemer, R.: Treatment of intraocular proliferation with intravitreal injection of triamcinolone acetonide. *Am. J. Ophthalmol.*, 90, 1980: 810-816.
24. Williamson, T. H., O' Donnell, A.: Intravitreal triamcinolone acetonide for cystoid macular edema in nonischemic central retinal vein occlusion. *Am. J. Ophthalmol.*, 139, 2005: 860-866.

MUDr. Jaroslava Dusová
Oční klinika FN a LF
Sokolská 581
500 05 Hradec Králové
email: hakenova@fnhk.cz