

## Původní práce

# Současné léčebné postupy při střelných poraněních v mírových podmínkách

M. Vlček<sup>1</sup>, E. Jaganjac<sup>1</sup>, M. Niedoba<sup>1</sup>, I. Landor<sup>1</sup>, J. Neumann<sup>2</sup>

<sup>1</sup>Ortopedická klinika 1. lékařské fakulty Univerzity Karlovy Praha a Fakultní nemocnice Motol

<sup>2</sup>Chirurgická klinika 2. lékařské fakulty Univerzity Karlovy Praha a Fakultní nemocnice Motol

## Souhrn

**Úvod:** Práce přináší přehled výskytu střelných poranění v mírových podmínkách v současnosti a jejím cílem je zhodnotit zásady jejich ošetřování.

**Metoda:** Hodnotíme soubor 104 pacientů se střelným poraněním s průměrným věkem 38,7 roku (rozsah 18–71) a poměrem mužů: ženy 84 (80,8 %): 20 (19,2 %). Hlava byla zasažena 7x (6,7 %), přičemž penetrující poranění nastalo pouze jednou (1,0 %). K zasažení krku došlo 3x (2,9 %). Hrudník byl poraněn 15x (14,4 %), penetrující poranění v této lokalitě bylo zaznamenáno 10x (9,6 %). Z nitrohrudních orgánů došlo v 5 případech k zasažení plíce a 1x srdce. Ke střelnému poranění břicha došlo 13x, z toho k penetraci do peritoneální dutiny 7x (6,7 %). Z nitrobřišních orgánů byla 5x zasažena střeva, 3x játra a 1x žlučník. Celkem 66x (63,5 %) došlo k poranění končetin, přičemž 19x bylo spojeno se vznikem fraktury. V 50 případech (48,1 %) se jednalo o napadení jinou osobou, 45 pacientů (43,3 %) se poranilo samo neúmyslně, u 5 pacientů (4,8 %) se jednalo o suicidální pokus a 4x (3,8 %) došlo k náhodnému postřelení jinou osobou. Použitou střelnou zbraní byla nejčastěji pistole 57x (54,8 %), 20x (19,2 %) vzduchová puška, 10x (9,6 %) puška, 2x (1,9 %) rozbuška a 1x (1,0 %) útočná puška. Ve 14 případech (13,5 %) se nepodařilo zjistit typ střelné zbraně.

**Výsledky:** Chirurgické ošetření bylo indikováno ve všech případech, prvním krokem byl vždy důkladný výplach rány. Jednoduché chirurgické ošetření bylo provedeno ve 48 případech (46,2 %), ostatních 56 ran (53,8 %) si vyžádalo vícedobé léčení. Konzervativní terapie fraktur vzniklých v souvislosti se střelným poraněním byla indikována v 10 případech (9,6 %). Specializovaných chirurgických výkonů bylo provedeno celkem 30: 7 laparotomií, 5 torakotomií, 5 stabilizací zlomenin zevním fixátérem, 4 amputace končetin, 2 nitrodřeňové osteosyntézy hřebem, 2 stabilizace zlomenin Kirchnerovými dráty, 2 cévní rekonstrukce, 1 kraniotomie a 1 sutura periferního nervu. Komplikace hojení nebyly časté: infekce v ráně byla pozorována 2x (1,9 %), 1x došlo k dehiscenci rány (1,0 %), 2x (1,9 %) se rozvinula osteomyelitida, 1x (1,0 %) pakloub a 1x (1,0 %) byla diagnostikována plicní embolie nezpůsobená projektilem, která nebyla fatální.

**Závěr:** Důsledné debridement, fasciotomie a kompletní drenáž střelného kanálu indikujeme pouze u hlubokých střelných ran. Chirurgickou revizi dutiny břišní indikujeme u všech penetrujících střelných poranění břicha. Expektační přístup s chirurgickým ošetřením rány a hospitalizací je dovolen pouze u jednoznačně nepenetrujících břišních poranění. Komplikace hojení střelných ran v mírových podmínkách nebývají časté a jsou nejčastěji infekční.

**Klíčová slova:** střelné poranění – mírové podmínky – chirurgické ošetření

## Summary

### Current treatment procedures for civilian gunshot wounds

M. Vlček, E. Jaganjac, M. Niedoba, I. Landor, J. Neumann

**Introduction:** This work provides an overview of the incidence of gunshot wounds during peace conditions in a civilian population and aims to assess the principles of their treatment.

**Method:** We evaluated a total of 104 patients with gunshot wounds with an average age of 38.7 years (range 18–71). 84 men (80.8%) and 20 women (19.2%) were involved. The head was affected 7 times (6.7%). Out of those, penetrating injury occurred only once (1.0%). The throat was hit three times (2.9%). The chest was injured 15 times (14.4%), penetrating injury at this site was observed in 10 cases (9.6%). In five cases the lungs were affected and the heart once. Gastric injury occurred 13 times, penetration into the peritoneal cavity occurred seven times (6.7%). The intestine was injured five times, the liver three times and the gall-bladder once. Limb injury was present in 66 (63.5%) cases and in 19 of those, the injury was associated with a fracture. In 50 cases (48.1%), the patient was attacked by another person. 45 patients (43.3%) injured themselves unintentionally, five patients (4.8%) were injured in a suicidal attempt and four (3.8%) were accidentally shot by someone else. The weapons used were: pistol in 57 (54.8%) cases, air rifle in 20 cases (19.2%), a rifle in 10 cases (9.6%), two patients (1.9%) were injured with a detonator and one (1.0%) with an assault rifle. In 14 cases (13.5%), the type of firearm used was not established.

**Results:** Surgical treatment was indicated in all cases. The first step was always a thorough wound irrigation. Single surgical treatment was performed in 48 cases (46.2%) while the other 56 patients (53.8%) required multiple surgeries. Specialized surgical procedures were performed in a total of 30 cases: seven laparotomies, five thoracotomies, five fracture stabilizations using external fixator, four amputations of limbs, two intramedullary osteosyntheses, two stabilizations with the use of Kirchner wires, two vascular surgeries, one craniotomy and one suture of a peripheral nerve. Complications of healing were not frequent: wound infection was observed in two cases (1.9%), wound dehiscence in one case (1.0%), osteomyelitis in two cases (1.9%), nonunion of the fracture (1.0 %) occurred once and in one case (1.0%), pulmonary embolism was diagnosed which was not fatal.

**Conclusion:** Consistent debridement, fasciotomy, and complete drainage of the wound are only indicated in deep gunshot wounds. A surgical revision of the abdominal cavity is indicated for all penetrating abdominal gunshot injuries. The watch-and-wait approach with surgical wound management and hospitalization is only allowed for unambiguously non-penetrating abdominal injuries. Complications of gunshot wound healing in civilian settings are not common and are most often infectious.

**Key words:** gunshot wound – civilian settings – surgical treatment

*Rozhl Chir* 2018;97:558–562

## ÚVOD

V mírových podmínkách není ve střední Evropě četnost střelných poranění vysoká [1]. Základní léčebná pravidla jsou definována [2], problémem jsou malé osobní zkušenosti lékařů s jejich ošetřováním. Náš článek přináší epidemiologický přehled výskytu střelných poranění v současnosti v traumacentru a rozšíření již publikovaného souboru pacientů se střelnými poraněními ošetřenými ve Fakultní nemocnici Motol [3]. Zachycuje současné přístupy k rozsahu debridementu rány a indikační kritéria k operační revizi dutiny břišní.

### Základní principy střelného poranění

Při nárazu střely do těla se na kůži vytvoří *kontuzní ložisko*. Střela s dostatkem kinetické energie vytvoří v kontuzním ložisku otvor a v jeho okolí vznikne tzv. *kontuzní prsten*. Tkáň v okolí střely se roztahuje a vzniká tzv. *dočasná dutina*, do které se nasávají cizorodé látky z okolí v důsledku rozvoje negativního tlaku. Tato dutina ihned zkolabuje a po milisekundové pulzaci je zformován definitivní střelný kanál, tzv. *trvalá dutina*. Střela s dostatečnou kinetickou energií proletí ven, zatímco méně energetická střela zůstane v těle. V oblasti dočasné dutiny popraskají některé buněčné membrány, některé žíly se roztrhnou a ztrombotizují, místy se vyvinou ischemické nekrózy, krvácení a otok. Tato zhmožděná zóna se nazývá zóna *masivního otřesu* nebo *zóna kontuze*. Periferněji hovoříme o tzv. *zóně molekulárního otřesu* nebo *zóně komoce*, ve které se zpomaluje cirkulace na podkladě vazospazmů a vazodilatací a rozvíjí se tak otok. Malou část energie střela předá ve formě tepla, ale škodlivý efekt je zanedbatelný. Tzv. *zvuková úderná vlna* působí velmi krátce, tkáň na ni nestačí pohybově zareagovat, a žádné zvukové poranění tedy nehrozí.

Rozsah poškození je přímo úměrný množství předané kinetické energie. Není však jasné, kolik energie střela stačí tkáním předat. Nebyla prokázána přímá úměrnost mezi velikostí energie, kterou střela nese, a stupněm poranění. Střela nemusí svoji energii využít a může proletět tělem i bez vytváření objemné dočasné dutiny, a proto občas kromě vzniku střelného kanálu nepůsobí téměř žádné škody [4]. Každá střelná rána je bezpochyby primárně kontaminována [5], nicméně

rozsah znečištění při střelných poraněních je stále diskutován. Jisté ozřejmení přinesla studie pomocí „radio-opaque barium titanate“ částic, která potvrzuje, že exogenní částice jsou snadno zaneseny i do tkáně vzdálené od dočasné dutiny [6].

## METODA

V letech 1997–2012 bylo na traumatologickém oddělení Fakultní nemocnice Motol ošetřeno celkem 104 pacientů se střelným poraněním. Do souboru nebyli zařazeni pacienti, kteří zemřeli v prvních 24 hod., resp. zemřeli dříve, než mohlo dojít k jejich ošetření. Zastoupení mužů v souboru v počtu 84 (80,8 %) výrazně převyšovalo skupinu 20 žen (19,2 %). Průměrný věk pacientů byl 38,7 roku (rozsah 18–71). Hospitalizováno bylo 62 pacientů (59,1 %), průměrná doba hospitalizace činila 11,7 dne (rozsah 1–58), průměrná doba léčení byla 55,7 dne (rozsah 3–330).

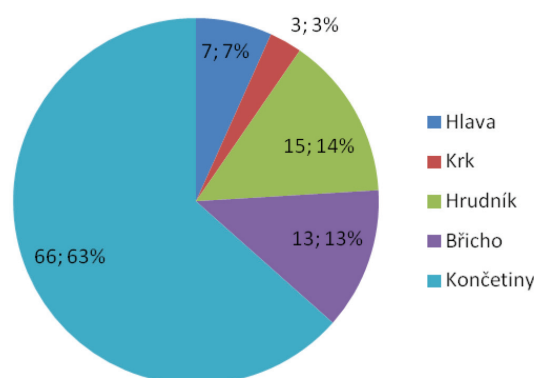
Hlava byla zasažena 7x (6,7 %), přičemž k penetrujícímu poranění došlo pouze jednou (1,0 %). K zasažení krku došlo 3x (2,9 %). Hrudník byl poraněn 15x (14,4 %), penetrující poranění v této lokalitě bylo zaznamenáno 10x (9,6 %). Průnik střely do dutiny hrudní bez poranění nitrohrudních orgánů byl pozorován ve čtyřech případech, z nitrohrudních orgánů došlo v pěti případech k zasažení plic a 1x srdce. Střelné poranění břicha postihlo 13 pacientů (12,5 %), z toho 7 (6,7 %) s penetrací do peritoneální dutiny. Z nitrobřišních orgánů byla 5x zasažena střeva, 3x játra a 1x žlučník. Končetinových poranění bylo ošetřeno 66 (63,5 %), z čehož 19 bylo spojeno se vznikem fraktury (Graf 1). Více než jednou střelou bylo zasaženo 12 pacientů (11,5 %), více orgánových systémů současně u jednoho pacienta nikdy poraněno nebylo.

V případech poranění samotným pacientem šlo v naprosté většině o náhodný výstřel, o úmyslné napadení se naopak téměř výlučně jednalo, byla-li střelcem druhá osoba (Tab. 1). Nejčastěji došlo k výstřelu z pistole, přehled všech použitých střelných zbraní přináší graf. Ve 14 případech se nepodařilo zjistit typ střelné zbraně (Graf 2). Naprostá většina poranění byla projektilových (celkem 102 pacientů), střepinové poranění bylo zaznamenáno pouze 2x.

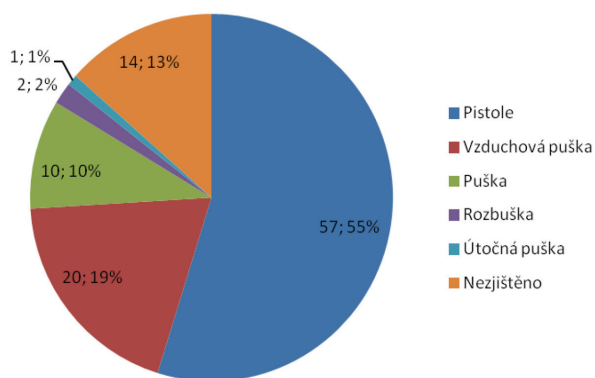
**Tab. 1: Počty pacientů poraněných sebou samými a druhou osobou**

**Tab. 1: The numbers of patients injured by themselves and by another person**

Poranění	Počet	%		Počet	%
Sám sebou	50	48,1	neúmyslně	45	43,3
			úmyslně	5	4,8
Druhou osobou	54	51,9	neúmyslně	4	3,8
			úmyslně	50	48,1



**Graf 1: Zasažené části těla v našem souboru pacientů**  
**Graph 1: The affected parts of the body in our group of patients**



**Graf 2: Střelné zbraně v našem souboru pacientů**  
**Graph 2: Firearms in our group of patients**

## VÝSLEDKY

Chirurgické ošetření bylo indikováno ve všech případech, prvním krokem byl vždy důkladný výplach rány. Dále byly provedeny vlastní operační výkony: 39x (37,5 %) debridement, fasciotomie a kompletní drenáž střelného kanálu, 17x (16,3 %) debridement a drenáž, 18x (17,3 %) selektivní debridement a primární sutura a 30 ran (28,8 %) bylo ponecháno k hojení per secundam intentionem. Primární odložená sutura (tj. 3 až 7 dnů po prvotním ošetření) byla následně u ran primárně ošetřených debridementem, fasciotomií a drenáží (resp. debridementem a drenáží bez fasciotomie) indikována v 21 případech (20,2 %). Sekundární včasnou suturou (tj. uzávěrem rány po dvou týdnech od prvotního ošetření bez další excize) bylo ošetřeno 5 ran (4,8 %). Sekundární odloženou suturou (tj. excizí nepohyblivých vygranulovaných okrajů rány a suturou po třech týdnech od prvotního ošetření) byly definitivně řešeny 3 rány (2,9 %). Ostatní rány primárně ošetřené debridementem, fasciotomií a drenáží (resp. debridementem a drenáží bez fasciotomie) byly ponechány k hojení per secundam intentionem (Tab. 2). Konzervativní terapie fraktur vzniklých v souvislosti se střelným poraněním byla indikována v 10 případech (9,6 %). Specializovaných chirurgických výkonů bylo provedeno celkem 30: 7 laparotomií, 5 torakotomií, 5 stabilizací zlomenin zevním fixátérem, 4 amputace končetin, 2 nitrodřeňové osteosyntézy hřebem, 2 stabilizace zlomenin Kirchnerovými dráty, 2 cévní operace, 1 kraniotomie a 1 sutura periferního nervu.

**Tab. 2: Ošetření ran v našem souboru pacientů**  
**Tab. 2: Wound treatment in our group of patients**

Počet ran	Timing ošetření	Metoda ošetření	
Celkem: 104	jednodobý: 48	Primární sutura: 30	
		Hojení per secundam intentionem: 18	
	vícedobý: 56	debridement + (fasciotomie) + drenáž: 56	primární odložená sutura: 21
			sekundární včasná sutura: 5
			sekundární odložená sutura: 3
		hojení per secundam intentionem: 27	

Všem pacientům byla aplikována antibiotika v profylaktickém režimu. Komplikace hojení nebyly časté: infekce v ráně byl pozorován 2x (1,9 %), 1x došlo k dehiscenci rány (1,0 %), 2x (1,9 %) se rozvinula osteomyelitida, 1x (1,0 %) paklob a 1x (1,0 %) byla diagnostikována plicní embolie nezpůsobená projektilem, která nebyla fatální.

## DISKUZE

V souvislosti s rostoucími možnostmi držení střelných zbraní civilními osobami dochází postupně k nárůstu počtu různě závažných poranění způsobených těmito zbraněmi, ať v souvislosti s napadením druhou osobou, či v rámci sebevražedných pokusů [7]. Rovněž amatérské úpravy vzduchových zbraní mohou zvýšit energii střely a způsobit závažná poranění [8]. Všechna střelná poranění včetně penetrujících se však v našich podmínkách vyskytují stále relativně vzácně, na rozdíl od publikovaných souborů v USA či v Jihoafrické republice [9].

Latinský pojem „vulnus sclopetarium“ překládaný do češtiny jako střelná rána je etymologicky pozoruhodný a nejednoznačného významu [10]. Jedná se o široké spektrum poranění dle použitého typu zbraně. Dnešná platilo, že ošetření střelných ran způsobených vysokorychlostními zbraněmi má být radikálnější z důvodu rozvoje větší dočasné dutiny. V současnosti má chirurg ošetřit ránu podle reálného stupně poškození organismu bez nutnosti znalosti technických parametrů zbraně [11]. Excize celého střelného kanálu jako prevence nekrózy či zánětu je zbytečná, ostatně v případě viscerálního poranění většinou stejně není možná. Správné ošetření střelných ran je dvoudobé: primární a sekundární. Primární chirurgické ošetření zahrnuje debridement, fasciotomii a drenáž. V rámci sekundární péče provádíme nekrektomii a uzávěr rány. Úkolem chirurga je zabránit rozvoji další nekrózy. Fasciotomie je důležitá, jelikož umožní dekompresi a široký přístup ke střelnému kanálu [12]. Následuje toaleta, odstranění koagul a exogenních částic. Explorace ze širokého přístupu je nezbytná jen ojediněle, většinou postačí digitální explorace. Široké otevření kanálu je však občas nutné, např. při hemostáze nebo při sekvestrektomii. Kovové úlomky střel není nutno ve všech případech odstraňovat. V případě mnohočetných úlomků není jejich extrakce ani technicky proveditelná. Cíleně však vždy

odstraňujeme fragmenty střely v centrálním nervovém systému a v kostech. Závěrečným krokem v rámci primárního ošetření je drenáž střelného kanálu, antiseptický obklad a obvaz. Vstřel a výstřel se primárně nešíjí, kromě ran na obličej, krku a hrudní stěně. Dále též šíjíme parietální peritoneum, duru mater a kloubní synovii. Nekrektomie se může provádět i opakovaně. Rána se uzavírá zpravidla až po 5 až 10 dnech suturou anebo některou z technik kožní transplantace.

#### *Rozsah debridementu*

Debridement je pojem pro chirurgické vyčištění rány spočívající v odstranění nekrotických a devitalizovaných tkání. Debridement a sutura se neprovádějí vzhledem k minimálnímu rozsahu rány u poranění vzduchovkou. Ambulantně provedená toaleta a debridement jsou přijatelným způsobem ošetření ran na končetinách bez postižení kostí a cév [13]. Rozsáhlé rány však vyžadují důkladné ošetření na operačním sále [14]. Metody využívající lokální negativní tlak k podpoře hojení ran a drenáží tekutin a infekčních sekretů z rány v době ošetřování našeho souboru pacientů na našem pracovišti nebyly používány. Naše současné zkušenosti však prokazují, že podtlak v ráně pomáhá odstranit edém, zvyšuje prokrvení přilehlé tkáně a omezuje bakteriální kolonizaci, podporuje granulaci tkáně, a proto by jistě i pro ošetřování střelných poranění byly přínosem.

Komplikovanější je ošetření ran spojených se zlomeninami, tedy otevřených zlomenin. Přes veškeré medicínské pokroky představuje amputace v léčbě zlomenin vzniklých v souvislosti se střelným poraněním stále standardní postup u tříštivých značně kontaminovaných zlomenin s rozsáhlou lézí měkkých tkání a hrozcím rozvojem sepse [15]. V našem souboru byly provedeny čtyři amputace (3,8 % pacientů), přičemž 3x šlo o primární amputace, respektive dokončení traumatických amputací. V jednom případě jsme amputovali palec ruky v rámci řešení osteomyelitidy jakožto komplikace střelného poranění. Pro stabilizaci ostatních nestabilních zlomenin platí v zásadě stejná pravidla jako pro ošetření otevřených zlomenin z jiného mechanismu úrazu. V léčbě značně tříštivých, částečně ztrátových či infikovaných zlomenin je vhodná stabilizace zevním fixátorem, přičemž součástí terapie musejí být debridement a sekvestrektomie. Při osteosyntéze diafyzárních zlomenin indikujeme odloženě nitrodřeňové hřebování [16,17]. Na našem pracovišti jsme užili nitrodřeňový hřeb ke stabilizaci dvou zlomenin vzniklých v důsledku střelného poranění, v obou případech byl pooperační průběh bez komplikací a ke zhojení zlomenin došlo do čtyř měsíců. V našem souboru byla 2x aplikována ke stabilizaci zlomenin transfixace Kirschnerovými dráty, přičemž ve všech případech byla provedena časná extrakce osteosyntetického materiálu. Publikace výsledků léčby zlomenin vzniklých v souvislosti se střelným poraněním touto metodou nejsou dostupné.

#### *Indikační kritéria k laparotomii*

Počátky operační terapie střelných poranění břicha coby standardního léčebného postupu nacházíme

v souvislosti s první světovou válkou. V dřívějších dobách léčba spočívala v expektačním managementu [18]. Zastánce konzervativní terapie některých penetrujících poranění břicha v současnosti nacházíme zejména v USA [19]. Poukazováno je na komplikace spojené s negativním nálezem při explorativní laparotomii [20].

Střelné poranění v oblasti vymezené prsními bradavkami, symphysis ossis pubis a zadními axilárními liniemi a dále v oblasti mezi apexem lopatky a os sacrum musíme považovat za potenciálně penetrující poranění dutiny břišní. Nepenetrující poranění v zásadě nutně nevyžadují revizi dutiny břišní [21]. Při penetrujícím střelném poranění břicha je laparotomie indikována vždy [22]. U střelných poranění je však v důsledku rozvoje dočasné dutiny často obtížné vyhodnotit, zda k penetraci do dutiny břišní došlo, či nikoli. U hemodynamicky stabilních pacientů si můžeme dovolit mírný odklad, zejména při hromadných neštěstích, kdy je prováděna triage dle závažnosti poranění. V případě oběhové nestability a klinicky patrného narůstajícího hemoperitonea je indikována urgentní laparotomie bez předchozích dalších vyšetření.

Základem diagnosticky střelných poranění břicha je fyzikální vyšetření. Neinvazivní vyšetření, tj. ultrasonografie a výpočetní tomografie (CT), slouží pouze k doplnění informací o rozsahu poranění. Stanovení závěrů z těchto zobrazovacích metod však může být obtížné, znalost fyzikálních principů vzniku dočasné a trvalé dutiny je základní podmínkou správného vyhodnocení CT snímků při střelných poraněních [23]. CT vyšetření si však můžeme dovolit provést pouze u oběhově stabilního pacienta. Nevýhodami vyšetření je časová náročnost plynoucí z nutnosti transportu pacienta z urgentního příjmu a aplikace kontrastní látky. Drobná poranění nitrobřišních orgánů nemusejí být na CT zobrazena.

Diagnostická peritoneální laváž není v našich podmínkách využívána. Léčba střelných poranění břicha vyžaduje chirurgické ošetření. Konzervativní terapie pouze pomocí aplikace antibiotik není dovolena. Standardním operačním přístupem je střední laparotomie s následujícími fázemi výkonu: 1. kontrola všech větších zdrojů krvácení, 2. explorace orgánů dutiny břišní, 3. definitivní ošetření poranění, 4. laváž a drenáž, 5. uzavěr ran. Při závažném stavu pacienta je vhodné provést etapové ošetření poranění v rámci DCS (damage control surgery) [9]. Následuje adjuvantní intravenózní aplikace širokospektrých antibiotik po dobu minimálně 24 hodin.

V našem souboru bylo 5x zasaženo střevo, 3x játra a 1x žlučník, hojení ve všech případech probíhalo bez jakýchkoli komplikací.

Komplikace hojení střelných poranění v civilních podmínkách nebývají vysoké: vyhodnocení nebývalé rozsáhlého souboru 28 tisíc pacientů se střelným poraněním za 15 let v USA prokázalo jejich celkový výskyt v 1,8 % případů, přičemž se jednalo převážně o infekce [24]. Vyhodnocením komplikací našeho souboru jsme dospěli k obdobným závěrům, přičemž všechny infekce byly po adekvátní terapii potlačeny, jeden případ osteomyelitidy jsme byli nuceni řešit amputací prstu.

## ZÁVĚR

Četnost střelných poranění v mírových podmínkách je velice malá. Důsledné debridement, fasciotomie a kompletní drenáži střelného kanálu indikujeme pouze u hlubokých střelných ran, tj. u ran pronikajících hlouběji než do podkoží. Chirurgickou revizi dutiny břišní indikujeme u všech penetrujících střelných poranění břicha. Expektační přístup s chirurgickým ošetřením rány a hospitalizací je dovolen pouze u jednoznačně nepenetrujících břišních poranění. Komplikace hojení střelných ran v mírových podmínkách nebyvají

časté a jsou nejčastěji infekční, samotná aplikace antibiotik je nedostatečnou terapií, základem je vždy chirurgické ošetření.

*Podpořeno projektem (Ministerstva zdravotnictví ČR) koncepčního rozvoje výzkumné organizace 00064203 (FN MOTOL)*

### Konflikt zájmů

*Autoři článku prohlašují, že nejsou v souvislosti se vznikem tohoto článku ve střetu zájmů a že tento článek nebyl publikován v žádném jiném časopise.*

## LITERATURA

- Norton J, Whittaker G, Kennedy DS, et al. Shooting up? Analysis of 182 gunshot injuries presenting to a London major trauma centre over a seven-year period. *Ann R Coll Surg Engl* 2018;100:464–74.
- Peponis T, Kasotakis G, Yu J, et al. Selective nonoperative management of abdominal gunshot wounds from heresy to adoption: A multicenter study of the research consortium of New England centers for trauma (ReCONNECT). *J Am Coll Surg* 2017;224:1036–45.
- Jaganjac E, Kuba T, Višňa P, et al. Ošetření střelných poranění a prevence vzniku komplikací v průběhu hojení. *Rozhl Chir* 2007;86:188–93.
- Klein L, Ferko A. *Principy válečné chirurgie*. Praha, Grada Publishing 2005.
- Dragović M, Todorović M. *Urgentna iratna hirurgija*. Bělehrad, Serbia, Velarta 1998:60–4.
- von See C, Rana M, Stoetzer M, et al. A new model for the characterization of infection risk in gunshot injuries: technology, principal consideration and clinical implementation. *Head Face Med* 2011;7:18.
- Arunkumar KV, Kumar S, Aggarwal R, et al. Management challenges in a short-range low-velocity gunshot injury. *Ann Maxillofac Surg* 2012;2:200–3.
- Golema W, Jurek T, Thannhäuser A, et al. Possibilities of energy augmentation of pellets shot from ASG replicas and gunshot wounds. *Arch Med Sadowej Krymi-*
- nol 2011;61:313–8.
- Čečka F, Asqar A, Jon B, et al. Střelná poranění dutiny břišní zasahující pankreas. *Acta Chir Orthop Traumatol Cech* 2012;79:455–8.
- Partin C. *Vulnus sclopetarium* (gunshot wound). *Proc (Bayl Univ Med Cent)* 2018;31:231–4.
- Lounsbury D, Brengman M, Bellamy R. *Emergency war surgery*. 3rd edition Washington DC, Borden institute, Walter Reed Army medical center 2004.
- Dozič, Š. *Savremeni principi ratne hirurgije u liječenju preloma extremiteta*. Sarajevo, Medicinski bilten. Državna bolnica 1993:21.
- Byrne A, Curran P. Necessity breeds invention: a study of outpatient management of low velocity gunshot wounds. *Emerg Med J* 2006;23:376–8.
- Bartlett CS, Helfet DL, Hausman MR, et al. Ballistics and gunshot wounds: effects on musculoskeletal tissues. *J Am Acad Orthop Surg* 2000;8:21–36.
- Kinch KJ, Clasper JC. A brief history of war amputation. *J R Army Med Corps* 2011;157:374–80.
- Ali MA, Hussain SA, Khan MS. Evaluation of results of interlocking nails in femur fractures due to high velocity gunshot injuries. *J Ayub Med Coll Abbottabad* 2008;20:16–9.
- Softah AL, Eid Zahrani M, Osinowo O. Gunshot injuries in adults in the Abha region of Saudi Arabia. *Afr J Med Med Sci* 2002;31:41–4.
- Salim A, Velmahos GC. When to operate on abdominal gunshot wounds. *Scand J Surg* 2002;91:62.
- Fikry K, Velmahos GC, Bramos A, et al. Successful selective nonoperative management of abdominal gunshot wounds despite low penetrating trauma volumes. *Arch Surg* 2011;146:528–32.
- Hope WW, Smith ST, Medieros B, et al. Non-operative management in penetrating abdominal trauma: is it feasible at a Level II trauma center? *J Emerg Med* 2012;43:190–5.
- İflazoğlu N, Üreyen O, Öner OZ, et al. Non-operative management of abdominal gunshot injuries: Is it safe in all cases? *Turk J Surg* 2018;34:38–42.
- Yilmaz TH, Ndofof BC, Smith MD, et al. A heuristic approach and heretic view on the technical issues and pitfalls in the management of penetrating abdominal injuries. *Scand J Trauma Resusc Emerg Med* 2010;18:40.
- Scialpi M, Magli T, Boccuzzi F, et al. Computed tomography in gunshot trauma. I. Ballistics elements and the mechanisms of the lesions. *Radiol Med* 1995;89:485–94.
- Ordog GJ, Wasserberger J, Balasubramaniam S, et al. Civilian gunshot wounds-outpatient management. *J Trauma* 1994;36:106–11.

*as. MUDr. Martin Vlček, Ph.D.  
Ortopedická klinika 1. LF UK FN Motol  
V Úvalu 84  
150 06 Praha 5  
e-mail: dr.martinvlcek@gmail.com*