

Generalizované folikulárně vázané papuly

Plzáková Z., Petráčková M., Kodet O., Štork J.

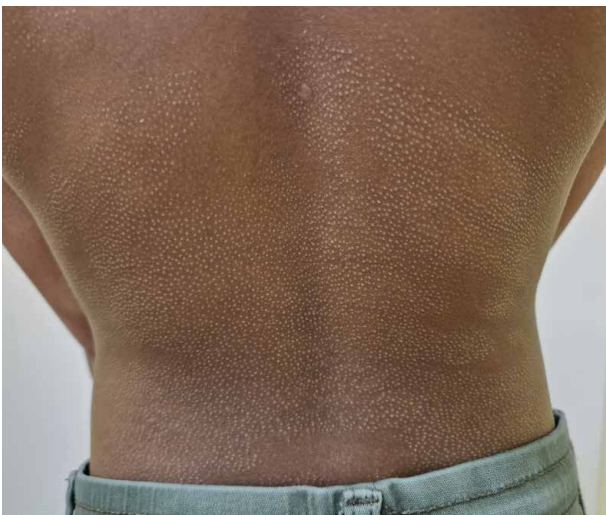Dermatovenerologická klinika 1. LF UK a VFN
přednosta doc. MUDr. Ondřej Kodet, Ph.D.

Čes-slov Derm, 100, 2025, No. 4, p. 177–179

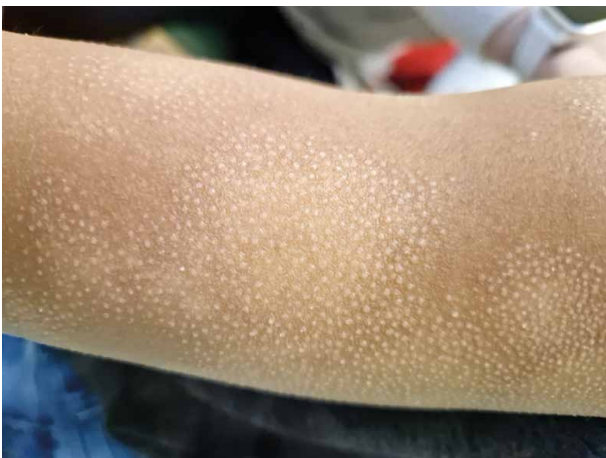POPIS PŘÍPADU

Pacient (8,5 roku), fototypu V, byl vyšetřen pro asi 6 měsíců trvající nesvědivé drobné papulózní projevy na holeních a ramenou, přechodně spojené s deskvamací na bérkách. Posléze došlo k rozšíření projevů na kůži celého těla včetně obličeje. Lokální emoliencia a slabá kortikoidní externa nevedla ke zhojení kožního nálezu. Po koupeli projevy mírně svědily, ale po aplikaci emoliencií pociťoval úlevu. V noci spal klidně, neškrábal

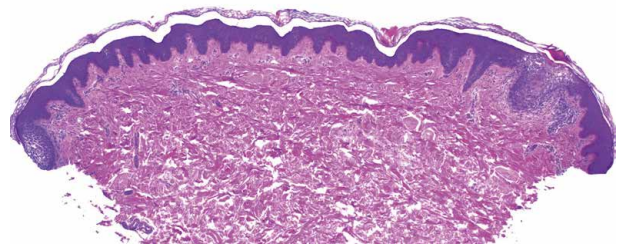
se. Chlapec byl zdravé prospívající dítě, neužíval žádné léky, nebyl nikdy hospitalizován, neměl alergie. Očkovan byl kompletně včetně očkování proti tuberkulóze. Rodiče i sedmiletá sestra byli zdraví, bez anamnézy alergických a kožních onemocnění. Při vyšetření byly patrné diseminované drobné asi 1 mm velké světlé monomorfní tužší papuly (obr. 1), místy uspořádané do ložisek až polycyklických ploch, místy hypopigmentovaných (obr. 2.). Kůže celého těla byla na pohmat suchá. Byla provedena biopsie z levé paže (obr. 3, 4).



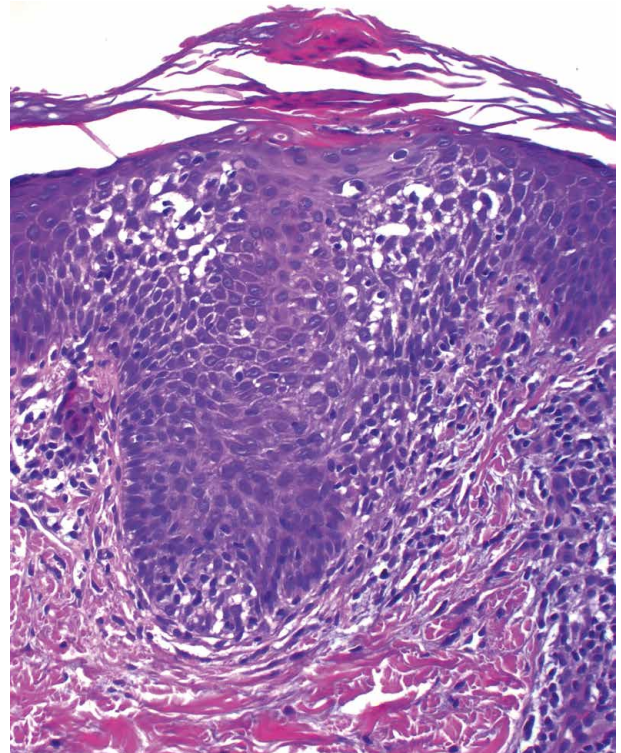
Obr. 1.



Obr. 2.



Obr. 3.



Obr. 4.

HISTOPATOLOGICKÝ NÁLEZ

Epidermis vykazuje hyperpigmentaci bazální vrstvy, jinak je beze změn, pouze v oblastech infundibula vlasových folikulů (viz obr. 3) vykazuje spongiózu, lymfocytární exocytózu s úsekem parakeratózy s exsudátem nad těmito změnami (viz obr. 4). V přilehlém koriu jsou nevýrazné perivaskulární lymfocytární infiltráty. Zbytek excize beze změn.

Závěr

Folikulární spongiotická dermatitida.

Průběh

Laboratorní vyšetření u pacienta nebylo indikováno. Při další kontrole bylo doporučeno intenzivní promazání kůže emolencií a vzhledem k plošnému rozsahu postižení slabá kortikoidní externa na ložiska 1x denně po dobu tří týdnů ve dvou kúrách s 3týdenním odstupem. Pacient se již na kontrolu nedostavil.

DISKUSE A STRUČNÝ PŘEHLED

Generalizované folikulárně vázané papuly – folikulární spongiotická/atopická dermatitida (FSD). Stručný přehled

FSD, v literatuře někdy označovaná jako pityriasiformní lichenoidní ekzém, se řadí mezi minimální a vzácnější formy atopické dermatitidy (AD). Poprvé byla tato forma popsána v Japonsku kolem poloviny 20. století jako seskupené suché světle růžové folikulárně vázané papuly připomínající husí kůži, někdy doprovázené hypopigmentacemi charakteru pityriasis simplex alba, s exacerbacemi v zimním období a predilekční lokalizací na extenzorových oblastech trupu a končetin. FSD je většinou charakteristická mírným pruritem. Často se udává, že tato forma je typická pro pacienty s tmavším kožním fototypem (Afroameričani, Hispánci, Asiaté) [4]. Studie z Jižní Korey udává folikulární akcentaci u více než 60 % pacientů s atopickou dermatitidou [2]. V evropské populaci byla incidence folikulární formy udávána ve 28,4 % případů AD s tendencí ústupu s nástupem puberty [3]. Někdy se udává častější spojení FSD s intrinseickou formou AD, ale jiná práce udává vazbu na pylové alergie. Na nedostatečné zpracování tohoto tématu v literatuře a dosud nedostupné informace o skutečné prevalenci této formy AD upozorňuje recentní přehled [8]. Autoři se však většinou shodnou na malém efektu klasické lokální léčby emolencií a kortikoidy. U pacienta mohou, ale nemusí být vzácnější formy jediným projevem atopie, eventuálně může docházet k alteraci mezi klasickými a vzácnými projevy. Pokud jsou folikulární projevy jedinou manifestací, vzhledem k tomu, že chybí erytematózní zánětlivá složka, je stanovení diagnózy atopie složitější. Histologicky je charakteristická přítomnost spongiózy ve folikulárním epitelu a chybějící postižení interfolikulární epidermis.

Stručný přehled diferenciálních diagnóz

Diferenciální diagnóza zahrnuje další minimální formu AD, tzv. juvenilní papulózní dermatitidu (frikční/letní lichenoidní dermatitidu) [7], která se typicky projevuje u dětí předškolního a mladšího školního věku silně svědivým papulózním výsevem nad lokty, extenzory předloktí a koleny. Je zejména popisována při kontaktu s pískem či trávou v jarních a letních měsících. Papuly mají barvu kůže nebo světle růžovou a jsou velikosti 2–3 mm. Patogeneticky se předpokládá podíl tření, fotosenzitivity a spoluúčast přecitlivělosti na pyly u polinitiků.

Keratosis pilaris je častým jevem na kůži zejména v období adolescence, ale může se vyskytovat i v batolecím a předškolním věku. Papuly jsou převážně nad extenzory paží, někdy i na stehnech, jsou však červené, někdy se suchou tuhou bělavou šupinkou. Bývají lokalizované i ve tvářích, eventuálně zde můžeme pozorovat erytemové neostře ohraničené plochy. Na pažích jsou někdy patrné až exkoriace a jizvení, častá je asociace s ichthyosis vulgaris a AD.

Lichen nitidus je vzácnější dermatóza nejasné etiologie projevující se i u dětí předškolního a školního věku. Drobné světlé nebo růžové papuly někdy s centrální vkleslinou se objevují na trupu, předloktích, genitálu, někdy ve skupinách, někdy je výsev generalizovaný. Mohou být přítomny i změny nehtů (ztluštění, dolíčkování, onycholýza) a šedavé papulky na bukální sliznici. Projevy jsou většinou asymptomatické, je přítomen Koebnerův fenomén. Onemocnění nereaguje dobře na léčbu – lze zkusit emolencia, lokální kortikoidy či fototerapii při generalizaci. Lichen nitidus často odezní po delší době spontánně. V histologickém obraze je typický lichenoidní infiltrát v rozsahu jedné až čtyř dermálních papil ohraničený po stranách „výběžky“ epidermis.

Lichen spinulosus (keratosis spinulosa) se manifestuje jako oválné okrsky s nakupením světlých suchých špičatých papul většinou na trupu či končetinách. Histologicky je přítomná keratotická zátka v dilatovaném vlasovém folikulu s případnou akantózou, hyper- či parakeratózou folikulárního epitelu a perifolikulárním lymfocytárním infiltrátem. Často postihuje afroamerické děti. Většinou je asymptomatický. Léčba zahrnuje emolencia a lokální kortikosteroidy.

Folikulární lokalizace lososově růžových papul je charakteristická i pro pityriasis rubra pilaris, u které se popisuje obraz připomínající struhadlo na muškátové oříšky anebo u mírnějších forem Darierovy choroby. Plně vyvinutý obraz těchto nemocí je však zcela specifický. Mezi vzácnější dermatózy s folikulární lokalizací patří i Kyrleho nemoc (hyperkeratosis follicularis et parafollicularis in cutem penetrans).

Silně svědivé folikulární keratotické papuly mohou být i projevem kontaktní alergické či iritační dermatitidy [5]. Nejčastěji je v literatuře udáván jako kontaktní alergen neomycin [1]. Folikulárně vázané papuly jsou erytematózní, někdy splývají do ploch nebo nasedají na předchozí erytematózní ekzémová ložiska.

Někdy se vyskytují až drobné pustuly (tzv. flyktenózní reakce v epikutánních testech). Histologicky je patrná spongióza až vezikuly v epitelové pochvě folikulu a v epitelu vývodů ekrinních potních žláz. V přilehlé dermis se nachází lymfocytární infiltrát. Interfolikulární epidermis je bez postižení. Folikulární reakce může být pozorována i při epikutánních testech s kovy (Ni, Co, Cu). Iritiční folikulární reakci mohou vyvolat i externa s obsahem vitamínu E. V 90. letech byla ve Švýcarsku popsána epidemie papulózní a folikulární dermatitidy po použití specifického kosmetického přípravku s obsahem tokoferol linoleátu [6].

Existuje víc teorií, proč je postižen epitel vlasového folikulu. Předpokládá se, že záleží na velikosti molekuly alergenu/iritancia, lipofilitě vehikula, formě a opakovaní aplikace (okluze vyvolá spíše plošnou reakci). Folikulární reakce se může vyvinout v místech s působením tlaku či frikce.

V diferenciální diagnóze FAD a folikulární kontaktní dermatitidy může napomoci absence zánětu a jen mírný pruritus u FAD na rozdíl od kontaktní reakce s přítomností erytematózních silně svědivých až mokvajících folikulárních projevů posléze splývajících u jedince kavkazské rasy.

SOUHRN

Generalizované folikulárně vázané papuly – folikulární spongiotická/atopická dermatitida (FSD). Stručný přehled

Autoři popisují případ osmiletého chlapce s generalizovaným výsevem folikulárně vázaných papul. Histologické vyšetření prokázalo folikulárně vázanou spongiotickou dermatitidu odpovídající diagnóze folikulární atopické dermatitidy. Autoři poskytují přehled diferenciální diagnózy a současných poznatků o tomto postižení.

Klíčová slova: folikulární spongiotická dermatitida – atopická dermatitida – tmavý fototyp – diferenciální diagnóza

SUMMARY

Generalized Follicular Papules – Follicular Spongiotic/Atopic Dermatitis. Minireview

The authors describe a case of an eight-year-old boy with generalized follicularly associated papules. Histological examination demonstrated follicular spongiotic dermatitis consistent with a diagnosis of follicular atopic dermatitis. The article provides an overview of the differential diagnosis and current knowledge about this disorder.

Key words: follicular spongiotic dermatitis – atopic dermatitis – dark phototype – differential diagnosis

LITERATURA

1. COHEN, P. R. Follicular contact dermatitis revisited: A review emphasizing neomycin-associated follicular contact dermatitis. *World J Clin Cases*, 2014, 2(12), p. 815–821.
2. LEE, H. J., CHO, S. H., KIM, J. W. et al. Minor cutaneous features of atopic dermatitis in South Korea. *Int J Dermatol.*, 2000, 39(5), p. 337–342.
3. KISSLING, S., WÜTHRICH, B. Sites, types of manifestations and micromanifestations of atopic dermatitis in young adults. A personal follow-up 20 years after diagnosis in childhood. *Hautartz*, 1994, 45(6), p. 368–371.
4. NGUYEN, C., THOMPSON, J., NGUYEN, D. A. et al. Presentations of Cutaneous Disease in Various Skin Pigmentations: Chronic Atopic Dermatitis. *HCA Healthc J Med.*, 2024, 5(2), p. 103–111.
5. PANACCIO, F., MONTGOMERY, D. C., ADAM, J. E. Follicular contact dermatitis due to coloured permanent-pressed sheets. *Can Med Assoc J*, 1973, 109(1), p. 23–26.
6. PERRENOUD, D., HOMBERGER, H. P., AUDERSET, P. C. et al. An epidemic outbreak of papular and follicular contact dermatitis to tocopheryl linoleate in cosmetics. Swiss Contact Dermatitis Research Group. *Dermatology*, 1994, 189(3), p. 225–233. doi: 10.1159/000246843.
7. SUTTON, R. L. Summertime pityriasis of the elbow and knee. *Diseases of the skin*. 2ed. CV Mosby, St. Louis, 1956. 898.
8. WEINGARTEN, M., SILVERBERG, N. Follicular eczema and accentuation: A survey of published data. *J Am Acad Dermatol*, 2022, 87(4), p. 860–862.

Prohlášení o střetu zájmů

Autoři v souvislosti s tématem práce v posledních 12 měsících nespolupracovali s žádnou farmaceutickou firmou.

Do redakce došlo dne 4. 6. 2025.

Adresa pro korespondenci:
 as. MUDr. Zuzana Plzaková, Ph.D.
 Dermatovenerologická klinika 1. LF UK Praha
 U Nemocnice 2
 128 00 Praha 2
 e-mail: Zuzana.plzakova@lf1.cuni.cz