

Stacionární papulózní keratotické ložisko na stehně

Drlík L.¹, Drlík Z.^{1,2}, Pock L.³

¹Dermatologická ambulance Mohelnice
vedoucí lékař MUDr. Lubomír Drlík

²Klinika chorob kožních a pohlavních, Lékařská fakulta, Univerzita Palackého Olomouc, Fakultní nemocnice,
Olomouc
přednosta odb. as. MUDr. Martin Tichý, Ph.D.

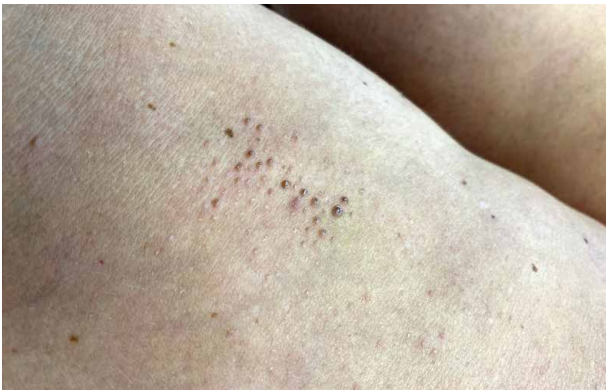³Bioptická laboratoř s. r. o., Plzeň
odborná vedoucí lékařka prof. MUDr. Alena Skálová, CSc.

Čes-slov Derm, 100, 2025, No. 2, p. 90–92

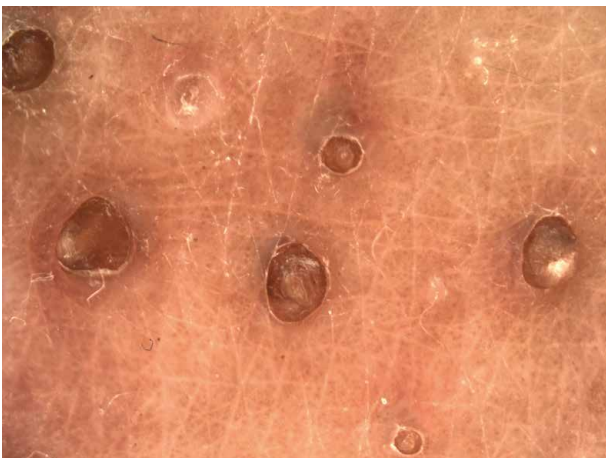
KLINICKÝ PŘÍPAD

Pacientka věku 62 let se dostavila na vyšetření s palpačně drsnou afekcí na zadní straně pravého stehna, kterou zpozorovala před několika měsíci. Projev nesvěděl, nečinil žádné subjektivní obtíže. Sestával z 30 izolovaných tmavých papul do velikosti 3 mm na ploše 5 x 4 cm (obr. 1). Pacientka III. fototypu, měla negativní dermatologickou i onkologickou anamnézu, léčila se s esenciální

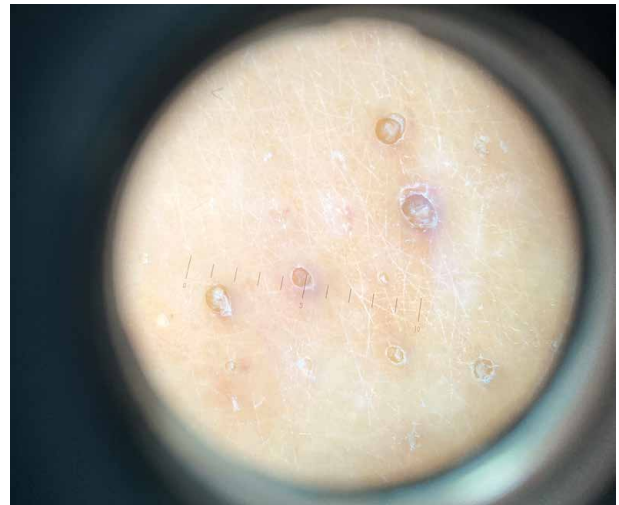hypertenzí a hyperlipidemií, užívala telmisartan/amlodipin, atorvastatin a dále acidum acetylsalicylicum/glycin pro prodělanou hlubokou žilní trombózu pravé dolní končetiny před 30 lety, bez aktuálních projevů žilní nedostatečnosti. Rodinná anamnéza byla ve vztahu ke kožním nemocem negativní. Pracovala jako dělnice ve slévárně, nyní je ve starobním důchodu. Eventuální trauma v postižené lokalitě neudávala. Bylo provedeno dermatoskopické a histologické vyšetření (obr. 2–4).



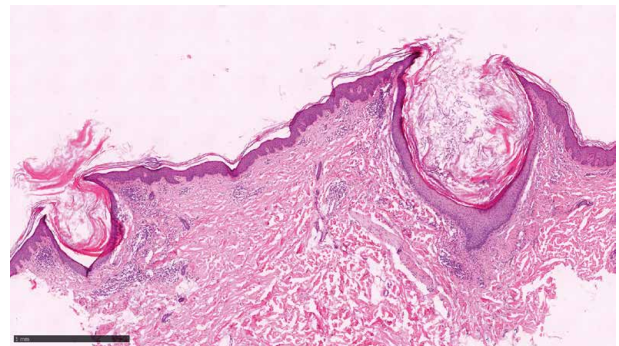
Obr. 1.



Obr. 2.



Obr. 3.



Obr. 4.

DERMATOSKOPICKÝ NÁLEZ

Dermatoskopické vyšetření ukázalo vícečetné ohraničené vklesliny vyplněné tmavým keratinem s diskrétním hnědým zbarvením nejbližšího okolí, mezi nimi intaktní kožní povrch. Jejich pravidelné rozestupy mohou svědčit pro folikulární vazbu (viz obr. 2, 3). Na základě klinického a dermatoskopického vyšetření bylo vysloveno podezření na naevus comedonicus, provedena probatorní excize na histologické vyšetření.

HISTOLOGICKÝ NÁLEZ

Histologicky byla přítomna dilatovaná infundibula dvou sousedících vlasových folikulů s hyperkeratocickými čepy a malými zánětlivými infiltráty lymfocytů v přilehlém koriu (obr. 4). Folikulární vazba vyplývala z většího počtu řezů.

Závěr

Nevus comedonicus

Průběh

Byla ordinována keratolytická mast a pacientka pozvána k provedení exkochleace nejvýraznějších projevů.

DISKUSE

Stacionární papulózní keratocické ložisko na stehně – nevus comedonicus. Stručný přehled

Naevus comedonicus je benigní hamartom pilosebaceózní jednotky. První literární popis pochází od Kofmana z roku 1895 [9]. Dalšími méně používanými názvy jsou comedo naevus, naevus follicularis keratosus, naevus acneiformis unilateralis a naevus zoniforme.

Projevuje se mnohočetnými seskupenými širokými keratinovými čepy, nejčastěji na obličeji, krku nebo trupu, které mohou být také lineárně uspořádány [2, 4]. Přibližně polovina případů je zjevná již při narození, další vznikají do 10. roku věku [6]. Manifestace v dospělosti je velmi řídká, bývá spojena s traumatem nebo lokálním drážděním [4]. Většina případů je sporadická, i když byl popsán také rodinný výskyt [4]. Není rasová nebo genderová predispozice, některé zdroje udávají mírnou převahu mužů, prevalence 1 : 45 000 až 100 000 [2, 4].

Nevus comedonicus je způsoben poruchou vývoje vlasového folikulu. Patogenetickým podkladem je růstová dysregulace postihující část pilosebaceózní jednotky, invaginace epidermálního epitelu a akumulace rohovějících hmot. Byla popsána mutace *FGFR2* v místě manifestace, která nebyla přítomna v okolní kůži [4].

Klinicky se jedná o ložiska skládající se ze skupin jamek vyplněných černými keratinovými čepy připo-

mínajícími černé komedony, které odpovídají dilatovaným folikulárním ústím.

Příležitostně se mohou vyskytovat vícečetná lineární ložiska orientovaná dle Blaschkových linií. Projevy jsou variabilní rozsahem i lokalizací, mohou se vyskytovat také v místech s absencí vlasových folikulů – na dlaních, ploskách, na glandu. Na loktech a kolenou mohou být verukózního charakteru, případně být doprovázeny zánětlivými papulami, cystami, pustulami a abscesy [4]. Hormonální vlivy v pubertě vedou ke zhoršení. Klinická variabilita je vyjádřena rozdělením na typy – komedonický, charakteru atrophoderma vermiculata a Selhorst typ (dle popisu z roku 1896 asociovaný s cystami, pustulami a abscesy) [11]. Nejčastější je komedonický typ [4, 12].

Dermatoskopický nálezn je charakterizován vícečetnými homogenními cirkulárními hnědými plochami, které obklopující ostře ohraničené vklesliny vyplněné tmavým keratinem, mezi nimi jsou plochy většinou nepostížené kůže [7, 13]. Histologický nálezn představují dilatované vlasové folikuly naplněné rohovějícími hmotami z vlasových pochev, chybí mm. arrectores pilorum, bývá akantóza, dermis mimo eventuálního zánětlivého infiltrátu bez postižení [4, 8].

Diferenciální diagnóza zahrnuje infantilní akné, chlorakné, epidermální névy, familiární dyskeratocické komedony, naevus sebaceus, névus z vlasových folikulů (kongenitální velusový hamartom), m. Favre-Racouchot, acne conglobata s výraznými komedony. Důležitá je klinicko-histopatologická korelace [4, 7]. K maligní transformaci nedochází, asociace jsou popsány s hidradenoma a syringocystadenoma papilliferum, keratoakantomy, ojedinělý popis s bazaliomem [3, 8]. Možnostmi léčby jsou chirurgická excize, keratolytika, exkochleace jednotlivých projevů, lokální retinoidy, analoga D3 vitamínu, laserová ablace, při zánětu lokální kortikosteroidy, v extenzivních případech byla využita celková léčba isotretinoinem [1, 4, 8].

Mimo uvedených kožních projevů byl Engberem v roce 1978 popsán nevus comedonicus syndrom (NCS), publikace z roku 1982 [5]. V rámci syndromu je popsáno postižení očí (zejména kongenitální katarakta, strabismus, mikroftalmie, rohovkové eroze, ptóza, entropia, nystagmus), centrálního nervového systému (arachnoidální cysty, anomálie corpus callosum, mikrocefalie, myelitis), abnormality skeletu (obratlů, prstů, pectus excavatum), kardiovaskulární poruchy (postižení chlopní, aneurysmata karotid), zubní postižení (hypoplazie, oligodoncie). Onemocnění je spojeno s mutací genu *NEK9* [5, 10, 12].

Uvedený případ je pro svůj vznik v dospělosti neobvyklý. Diagnóza byla stanovena na základě klinického a dermatoskopického nálezu, potvrzena histologií. Pro vznik projevu v dospělosti nebyl zvažován syndrom nevus comedonicus, pacientka neměla žádné relevantní postižení. Léčba je pouze fakultativní, projev nepředstavuje žádné nebezpečí pro zdravotní stav pacientů.

SOUHRN

Autoři popisují případ 62leté ženy, která několik měsíců pozorovala na zadní straně pravého stehna asymptomatický kožní projev sestávající z mnohočetných tmavých drsných papul seskupených na malé ploše. Dermatoskopické a histologické vyšetření potvrdilo diagnózu naevus comedonicus. Práce uvádí přehled současných poznatků o tomto onemocnění.

Klíčová slova: naevus comedonicus – dermatoskopie – histopatologie

SUMMARY**Stationary papular keratotic plaque on the thigh – Nevus Comedonicus**

An asymptomatic keratotic skin lesion lasting several months developed on the thigh of a 62-year-old female. The plaque was composed of multiple dark rough papules grouped in a small area. Clinical, dermoscopic and histopathologic diagnosis of naevus comedonicus was established. The article presents an overview of current knowledge about this disability.

Key words: naevus comedonicus – dermoscopy – histopathology

LITERATURA

- AKTAS KARABAY, E., YAPICIER, Ö. Successful treatment of late-onset nevus comedonicus with Er:YAG laser. *J Cosmet Dermatol.*, 2020, 19, p. 863–865.
- AL-BALAS, M., AL-BALAS, H., KOKASH, R. Nevus comedonicus: A case report with the histological findings and brief review of the literature. *Int J Surg Case Rep.*, 2023, 105, 108021. doi: 10.1016/j.ijscr.2023.108021. Epub 2023 Mar 27.
- ALPSOY, E., DURUSOV, C., ÖZBILIM, G. Nevus comedonicus syndrome: a case associated with multiple basal cell carcinomas and a rudimentary toe. *Int J Derm.*, 2005, 44(6), p. 499–501.
- COCKERELL, C. J., LARSEN, F. Benign epidermal Tumors and proliferations. In: BOLOGNIA, J. L., JORIZZO, J. L., RAPINI R. P. *Dermatology*, 2, 2nd ed., 2008. ISBN 9781416029991, p. 1673–1674.
- ENGBER, P. B. Nevus comedonicus syndrome. *Arch Dermatol.*, 1982, 118(1), p. 1.
- FERRARI, B., TALIERCIO, V., RESTROPO, P. et al. Nevus comedonicus: a case series. *Pediatr Dermatol.*, 2015, 32(2), p. 216–219.
- CHAUHAN, P., MEENA, D., SHARMA, S. Dermoscopy of Nevus Comedonicus: A Case Series. *Indian J Paediatr Dermatol*, 2020, 21(3), p. 232–234.
- KIRTAK, N., INALÖZ, S., KARAKOK, M. et al. Extensive inflammatory nevus comedonicus involving half of the body. *Int J Derm.*, 2004, 43(6), p. 434–436.
- KOFMANN, S. A case of rare localization and distribution of comedones. *Arch Dermatol Syph.*, 1895, 32(1), p. 177–178.
- YADAV, P., MENDITERATTA, V., RANA, S. et al. Nevus Comedonicus Syndrome. *Indian J Dermatol.*, 2015, 60(4), p. 421.
- SELHORST, S. B. Naevus acneiformis unilateralis. *Br J Dermatol.*, 1896, 8(11), p. 419–420.
- TORCHIA, D. Nevus comedonicus syndrome: A systematic review of the literature. *Pediatr Dermatol.*, 2021, 38(2), p. 359–362.
- VORA, R. V., KOTA, R. S., SHETH, N. K. Dermoscopy of Nevus Comedonicus. *Indian Dermatol Online J.*, 2017, 8(5), p. 388–389.

Do redakce došlo dne 27. 1. 2025.

Adresa pro korespondenci:
MUDr. Lubomír Drlík
Dermatologická ambulance
Nádražní 35
789 85 Mohelnice
e-mail: mudr.drlik@email.cz

EDIČNÍ PLÁN**Česko-slovenská dermatologie, 100. ročník, rok 2025**

Číslo 3: Potravinové alergie

Číslo 4: Malé molekuly v dermatologii

Číslo 5: Ekzém rukou

Číslo 6: Ekzém rukou – kontaktní alergie