

# Dermatoskopie v „netypických“ lokalizacích: ploché pigmentové projevy na akrálních částech končetin

**Fikrle T., Divišová B., Krausová H., Pizinger K.**

Dermatovenerologická klinika FN a LF UK v Plzni  
přednosta prof. MUDr. Karel Pizinger, CSc.

## SOUHRN

Dermatoskopický obraz plochých melanocytových projevů na dlaních a chodidlech má nejčastěji paralelní lineární uspořádání. Pro odlišení melanocytových névů od tenkých melanomů můžeme ve většině případů použít pravidlo „hřbetů a brázd“, které je poměrně jednoduché. Lineární tenká pigmentace v sulci superficiales odpovídá névu, zatímco lineární široká pigmentace nad cristae superficiales znamená riziko akrálně lokalizovaného melanomu. Důležitá je také velikost vyšetřované léze. V textu popisujeme stručně i některé modifikace základních dermatoskopických nálezů u melanocytových projevů na dlaních a chodidlech (mřížkovitý, fibrilární, vícetřířkový typ) a jejich využití v diferenciální diagnostice.

**Klíčová slova:** dermatoskopie – dlaně – chodidla – melanom – melanocytový névus

## SUMMARY

### Dermatoscopy in „Atypical“ Locations: Flat Pigmented Lesions on the Acral Parts of the Limbs

The dermatoscopic picture of flat melanocytic lesions on the palms and soles most often has a parallel linear arrangement. To distinguish melanocytic nevi from thin melanomas, we can use the „ridges and furrows“ rule, which is relatively simple, in most cases. Linear thin pigmentation in the sulci superficiales corresponds to a nevus, while linear broad pigmentation over the cristae superficiales indicates the risk of acral localized melanoma. The size of the examined lesion is also important. In the text, we briefly describe some modifications of the basic dermatoscopic patterns in melanocytic lesions on the palms and soles (lattice, fibrillar, multicomponent type) and their use in differential diagnosis.

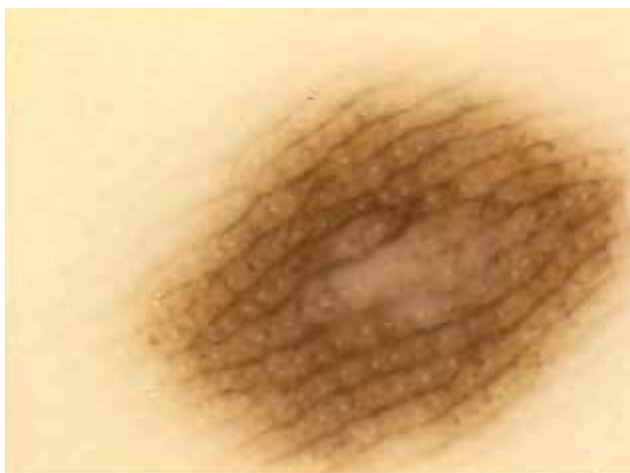**Key words:** dermatoscopy – palms – feet – melanoma – melanocytic nevus

*Čes-slov Derm, 98, 2023, No. 1, p. 30–33*

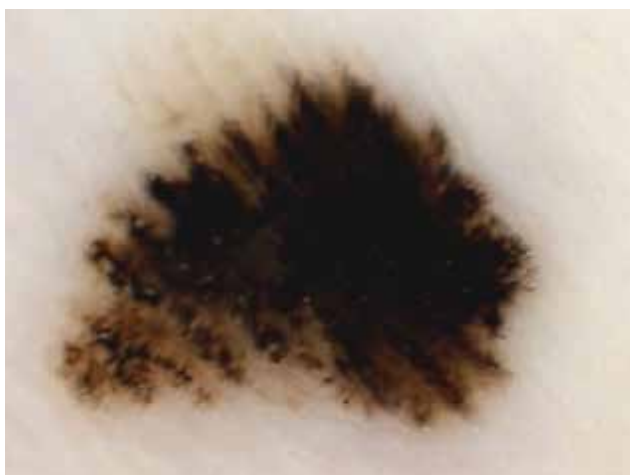Kůže akrálních partií končetin (dlaní a chodidel) má odlišnou anatomickou stavbu od nejčastěji vyšetřovaných částí kožního povrchu, proto se dermatoskopické obrazy v této lokalizaci od ostatních liší. Namísto tradičního vlivu epidermálních čepů a dermálních papil má na výsledný dermatoskopický nález na akrech končetin vliv pravidelné střídání sulcus superficialis a crista superficialis [2]. Vlasové folikuly zde zcela chybí, ale dobře viditelná jsou ústí potních žláz (akrosyngií).

Metaforicky je tedy možné kůži dlaní a chodidel přirovnat ke zvlněné krajině, ve které se pravidelně střídají kopce a údolí (v zavedené české dermatoskopické terminologii „hřbety a brázd“). „Hřbety“ v dermatoskopu odpovídají cristae superficiales a jsou širší než pomyslné „brázd“, které odpovídají sulci superficiales [2]. Na vrcholu „hřbetů“ jsou v pravidelných odstupech akrosyngia, která v dermatoskopu vidíme jako lineárně uspořádané malé světlé kroužky nebo tečky.

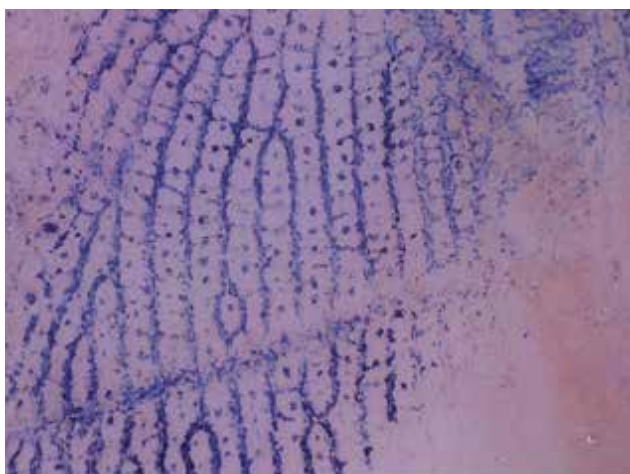
Základem dermatoskopického obrazu plochých melanocytových projevů na akrální kůži končetin jsou tedy paralelně probíhající hnědé linie [2, 6]. Hnízda melanocytů, která jsou podkladem melanocytového névu, jsou lokalizována především pod sulcus superficialis. Dermatoskopický obraz melanocytových névů je proto nejčastěji tvořen paralelně probíhajícími tenkými liniemi lokalizovanými v „brázdách“ (tzv. „parallel furrow pattern“) (obr.1). Naproti tomu u maligního melanomu bývají nádorové melanocyty lokalizovány pod crista superficialis a dermatoskopický obraz tenkých melanomů (především melanoma in situ) je nejčastěji tvořen paralelně probíhajícími širšími hnědými liniemi na „hřbetech“ (tzv. „parallel ridge pattern“) (obr. 2) [4]. U většiny melanocytových névů identifikujeme snadno na „hřbetech“ jednotlivá akrosyngia, zatímco u melanomů akrosyngia často překrývá lineární nebo difúzní hnědá pigmentace.



**Obr. 1.** Melanocytový névus  
„Parallel furrow pattern“ – paralelně probíhající tenká lineární pigmentace v sulci superficiales, viditelná akrosyringia.



**Obr. 2.** Melanoma in situ  
„Parallel ridge pattern“ – paralelně probíhající široká lineární pigmentace nad cristae superficiales, nevidíme akrosyringia.

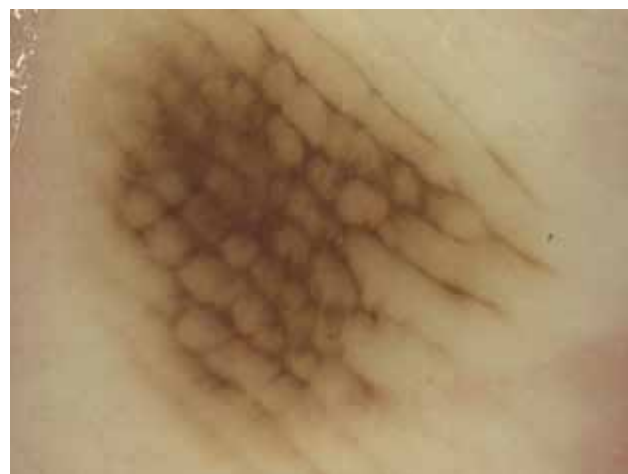

**Obr. 3.** Inkoustový test  
Barvivo se hromadí ve žlábcích (sulci superficiales) a označuje akrosyringia.

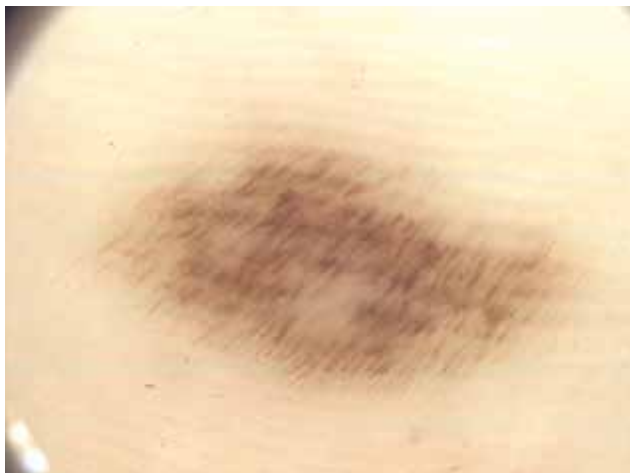Někdy může být obtížné rozlišit anatomicky mezi „brázdami a hřbety“. Nejsnazší je zaměřit se na okraje vyšetřovaného projevu, kde bývá pigmentace světlejší a anatomické uspořádání kůže přehlednější. Pomocí může také lokalizace akrosyringií nad cristae superficiales. Při přetrvávající nejistotě je možné použít tzv. „inkoustový test“ (obr. 3). Fixem uděláme tečku na zdravé kůži v těsné blízkosti vyšetřované léze a postříkáme ji běžnou dezinfekcí. V dermatoskopu poté sledujeme, jak se barvivo rozpíje a hromadí paralelně v sulci superficiales (tedy v pomyslných „brázdách“) a někdy nám také označí přítomnost akrosyringií na vrcholu „hřbetů“.

Uvedené dva základní vzory paralelně probíhající lineární pigmentace (brázdý, „parallel furrow pattern“ = névus vs. hřbety, „parallel ridge pattern“ = nejčastěji melanom) sice nejlépe vysvětlují rozdíl mezi melanocytovým névem a melanomem na akrální kůži, nejsou ale zdaleka jedinými možnostmi dermatoskopického obrazu pro obě uvedené diagnózy [2, 4, 6].

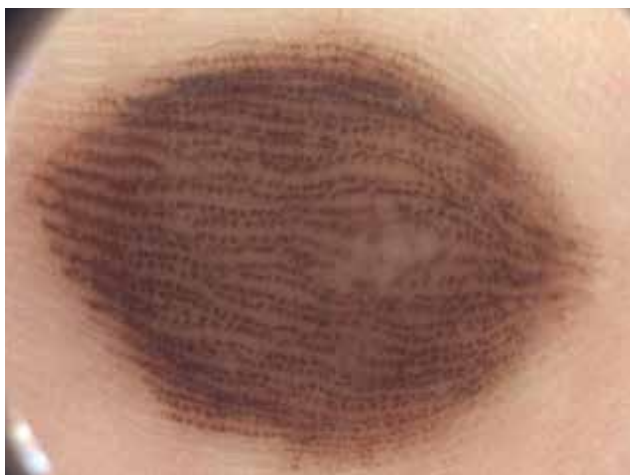Především melanocytové névy mohou mít schematicky celou řadu variant. Může jít o typ mřížkovitý („lattice like pattern“), fibrilární, homogenní, globulární, retikulární, atypický a řadu dalších [2, 3]. Typ mřížkovitý (obr. 4) je tvořen tenkými hnědými liniemi v sulci superficiales, které jsou na rozdíl od nejčastější varianty navíc navzájem pospojovány kratšími liniemi probíhajícími napříč. Dermatoskopický obraz tak připomíná mříž. Mřížkovitý typ je druhým nejčastějším nálezem u získaných melanocytových nevů, v praxi se s ním setkáváme velmi často a je ukazatelem nezhoubného charakteru akrální melanocytové léze. Typ fibrilární (obr. 5) je tvořen velmi tenkými hnědými liniemi, které probíhají paralelně šikmo jak přes sulci superficiales, tak i přes cristae superficiales [2, 3]. Setkáváme se s ním při vyšetření melanocytových projevů na chodidlech v místech největší mechanické zátěže, kam je přenášena většina tělesné hmotnosti – tedy nejčastěji na patách a při zevním okraji chodidla. Ke vzniku tohoto vzorce pigmentace dochází díky posunu nejsvrchnějších vrstev epidermis (sešikmení stratum cor-



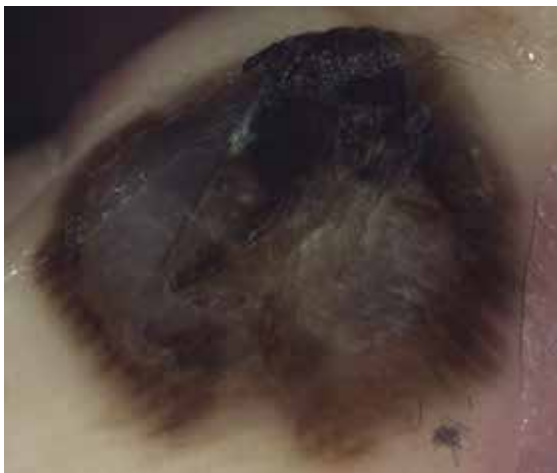**Obr. 4.** Melanocytový névus  
„Lattice like pattern“ – lineární pigmentace ve žlábcích pospojovaná napříč do obrazu mříže.



**Obr. 5.** Melanocytový névus atypický  
Fibrilární typ – tenké hnědé linie paralelně probíhající šikmo napříč sulci superficialis i cristae superficialis, pravidelné uspořádání.



**Obr. 6.** Kongenitální melanocytový névus  
„Peas in a pod pattern“ – sulci superficialis jsou lemováni tenkými hnědými liniemi, mezi nimi jsou pigmentové tečky nebo menší globule.



**Obr. 7.** Maligní melanom 1,1 mm s regresí  
Projev je větší než 1 cm v průměru, v centru bezstrukturální okrsky s difúzní šedomodrou nebo bělavou pigmentací, při okrajích široká lineární pigmentace nad cristae superficialis.

neum) pod mechanickým vlivem. Fibrilární pigmentace (především pravidelná) odpovídá ve většině případů melanocytovému névu, nevyklučuje ale v ojedinělých případech (nepravidelné uspořádání) tenký maligní melanom (většinou melanoma in situ).

Kongenitální melanocytové névy mají často na akrální kůži končetin zvláštní dermatoskopický obraz, kdy je sulcus superficialis lemován dvěma tenkými liniemi a mezi nimi jsou pigmentové tečky nebo globule. Tento nálezní připomíná metaforicky rozevřený fazolový lus (,,peas in a pod pattern“) – obrázek 6. Anamnéza a věk pacienta jsou u těchto projevů zásadní, protože klinický i dermatoskopický nálezní mohou vypadat poměrně atypicky.

Také pro tenký maligní melanom není nejčastěji uváděný dermatoskopický nálezní („parallel ridge pattern“) jedinou možnou variantou [1, 2, 4, 5]. Setkáváme se s ním hlavně u akrálních in situ melanomů nebo na periférii některých tenkých invazivních melanomů. V textu již byla zmíněna možnost nepravidelné fibrilární pigmentace u melanoma in situ. Invazivní tenké melanomy vykazují na akrech končetin poměrně často difúzní pigmentaci s minimálně dvěma barevnými odstíny. Většinou pak nejsme schopni identifikovat žádné paralelně probíhající linie (nebo jen menšinově při okraji léze), ale dermatoskopický obraz je tvořen pouze homogenní pigmentací překrývající pro tuto oblast typické anatomické uspořádání (obr. 7). Literatura popisuje u akrálního melanomu také vícesložkový nebo bizarní vzor („multicomponent pattern“), u něž je dermatoskopický nálezní po stránce barevné i strukturální nápadně nesourodý (chaotický, asymetrický) [1]. Tato varianta se týká především tenkých invazivních melanomů a součástí dermatoskopického nálezu mohou být kromě homogenní difúzní pigmentace a linií také šedomodrý závoj, nepravidelně uspořádané pigmentové tečky a globule nebo cévní struktury. V akrální lokalizaci se může objevit z pohledu diagnostického také velmi obávaná hypomelanotická/amelanotická varianta maligního melanomu. Dermatopedické vyšetření může pomoci identifikovat zbytky melaninové pigmentace u hypomelanotických projevů. V případě zcela amelanotických lézí je třeba stejně jako v jiných lokalizacích spoléhat pouze na nepravidelně uspořádané a různě tvarované cévní struktury, včetně poměrně časté ulcerace. Bohužel se u řady netypických či amelanotických variant melanomu v akrální lokalizaci setkáváme s pokročilými stadii nádoru, kde dermatopedické vyšetření hraje menší roli.

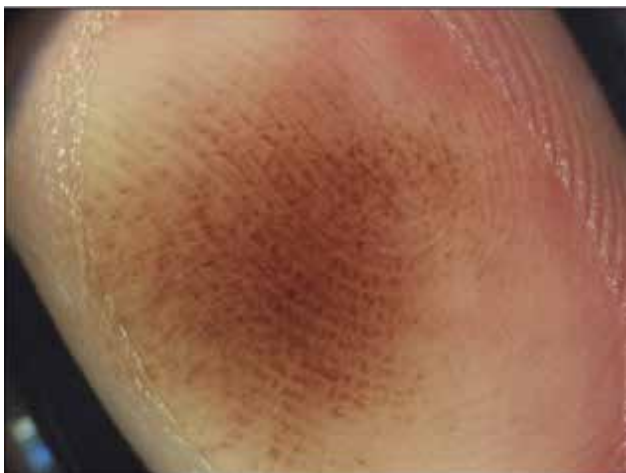Důležitým faktorem při hodnocení plochých melanocytových lézí na akrech končetin je také velikost vyšetřovaného projevu. Získané melanocytové projevy větší než 1 cm (podle některých prací větší než 7 mm) v průměru jsou statisticky podstatně častěji melanomem než menší léze [5]. Je jim proto třeba věnovat zvýšenou pozornost. Součástí dermatopedického obrazu některých tenkých melanomů může být menšinově a pouze v části vyšetřované léze také „benigní vzor“ pigmentace (nejčastěji parallel

furrow pattern). Přítomnost některého z uvedených „maligních vzorů“ je tedy v tomto ohledu důležitější pro výsledné stanovení diagnózy a dalšího léčebného postupu. Pozor si musíme dát u melanocytových afekcí, které jsou lokalizovány po stranách prstů nebo na hraně nohy, kde z pohledu anatomického probíhá linie oddělující obě vyšetřované partie (paralelní linie na akrech vs. retikulární uspořádání v běžné lokalizaci) a dermatoskopické obrazy se mohou v různých částech projevu kombinovat.

Chirurgická léčba některých melanomů v akrální lokalizaci může být poměrně obtížná a pro pacienta nepříjemná, proto je možné přistoupit v nejasných případech k parciální excizi s histopatologickým vyšetřením. Zde opět dermatoskopie pomáhá při výběru místa biopsie a případné klinicko-histopatologické korelaci nálezů.

Na akrální kůži končetin se samozřejmě v rámci diferenciální diagnostiky mohou vyskytovat také jiné patologické jednotky. Nejčastěji v praxi musíme odlišit drobné krvácení (intrakorneální hemoragii) – obrázek 8, které může navíc strukturálním uspořádáním napodobovat lineární širokou pigmentaci na pomyslných hřebtech („parallel-ridge like pattern“), někdy v kombinaci s pigmentací difúzní [7]. Odlišná je barva vyšetřovaného projevu, kdy krvácení má odstín rezavě hnědý nebo červenohnědý. Při okraji léze jsou někdy viditelné drobné krvácivé změny charakteru lineárních „třískovitých hemoragií“ nebo „satelitních teček a globulí“. Pomoci může anamnéza úrazu nebo chronické traumatizace (atletická noha, palce hráčů na playstation, nevhodná nová obuv...). Někdy se můžeme pokusit šetrně mechanicky odstranit krvácivou lézi lokalizovanou v nejpovrchnějších vrstvách epidermis např. pinzetou nebo nůžkami.

Závěrem je možné konstatovat, že dermatoskopické vyšetření hraje u plochých pigmentovaných projevů



**Obr. 8.** Intrakorneální hemoragie  
Parallel-ridge like pattern – rezavě hnědá široká lineární pigmentace nad cristae superficiales. Vzniká po chronické traumatizaci.

na akrální kůži končetin zásadní roli. Pravidlo „hřebtů a brázd“ je poměrně jednoduché a umožňuje ve většině případů odlišit melanocytový névus a tenký melanom. K excizi a histologickému vyšetření je třeba přistoupit u všech projevů vykazujících širokou hnědou lineární pigmentaci nad cristae superficiales (paralelní linie na hřebtech, parallel ridge pattern), vícesložkovou bizarní pigmentaci (multicomponent pattern), atypickou fibrilární pigmentaci a také u získaných melanocytových projevů větších než 1 cm (7 mm), které nemají dominantní běžný „benigní dermatoskopický nálezní“ [5].

## LITERATURA

1. BRAUN, R. P., THOMAS, L., DUSZA, S. W. et al. Dermoscopy of acral melanoma: a multicenter study on behalf of the international dermoscopy society. *Dermatology*, 2013, 227(4), p. 373–380.
2. POCK, L., FIKRLE, T., DRLÍK, L., ZLOSKÝ, P. *Dermatoskopický atlas*. Phlebomedica, spol. s. r. o., 2008, 149 s. ISBN: 978-80-901298-5-6.
3. SAIDA, T., KOGA, H. Dermoscopic patterns of acral melanocytic nevi: their variations, changes, and significance. *Arch. Dermatol.*, 2007, 143(11), p. 1423–1426.
4. SAIDA, T., KOGA, H., UHARA, H. J. Key points in dermoscopic differentiation between early acral melanoma and acral nevus. *Dermatol.*, 2011, 38(1), p. 25–34.
5. SAIDA, T., KOGA, H., UHARA, H. Dermoscopy for Acral Melanocytic Lesions: Revision of the 3-step Algorithm and Refined Definition of the Regular and Irregular Fibrillar Pattern. *Dermatol Pract Concept.*, 2022, 12(3), p. e2022123.
6. SAIDA, T., OGUCHI, S., MIYAZAKI, A. Dermoscopy for acral pigmented skin lesions. *Clin Dermatol.*, 2002, 20(3), p. 279–285.
7. TANIOKA, M. Benign acral lesions showing parallel ridge pattern on dermoscopy. *J. Dermatol.*, 2011, 38(1), p. 41–44.
8. BRAUN, R. P., THOMAS, L., DUSZA, S. W. et al. Dermoscopy of acral melanoma: a multicenter study on behalf of the international dermoscopy society. *Dermatology*, 2013, 227(4), p. 373–380.
9. POCK, L., FIKRLE, T., DRLÍK, L., ZLOSKÝ, P. *Dermatoskopický atlas*. Phlebomedica, spol. s. r. o., 2008, 149 s. ISBN: 978-80-901298-5-6.

Do redakce došlo dne 3. 11. 2022.

Adresa pro korespondenci:  
doc. MUDr. Tomáš Fikrle, Ph.D.  
Dermatovenerologická klinika LF UK a FN v Plzni  
E. Beneše 13  
355 99 Plzeň  
e-mail: fikrle@fnplzen.cz