

Bazaliom, morbus Bowen nebo maligní melanom?

Drlík L.¹, Drlík Z.¹, Pock L.²

¹Dermatologická ambulance Mohelnice

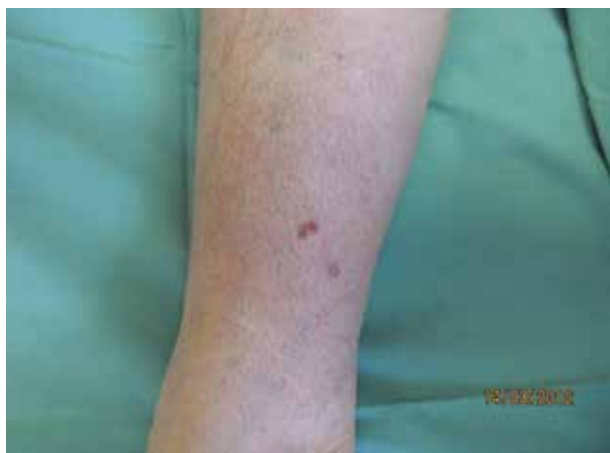²Bioptická laboratoř Plzeň, s. r. o.

odborná vedoucí lékařka prof. Alena Skálová, CSc.

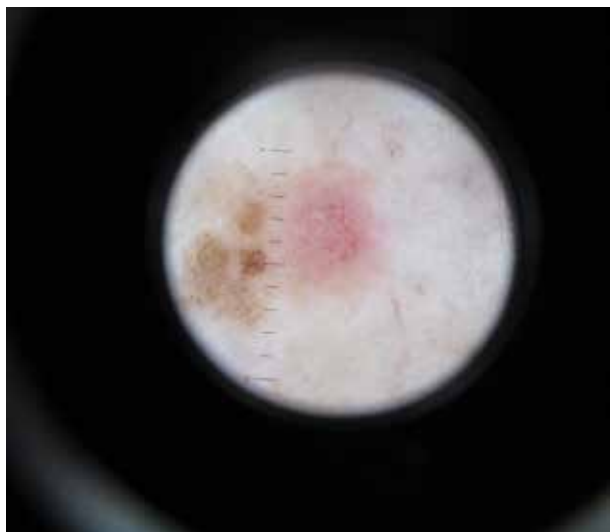Čes-slov Derm, 94, 2019, No. 2, p. 72–73

POPIS PŘÍPADU

Pacientka (64 let) III. fototypu se dostavila k pravidelné dispenzární kontrole po operaci bazaliomu, který byl odstraněn o 5 roků dříve z bederní krajiny. Ventrálně v distální části pravého bérce byla nalezena plochá, zcela nepatrně palpovatelná afekce velikosti 10 mm. V jedné její polovině byla necharakteristická plošná hnědá pigmentace, v druhé polovině byla léze růžová (obr. 1).



Obr. 1. Klinický obraz



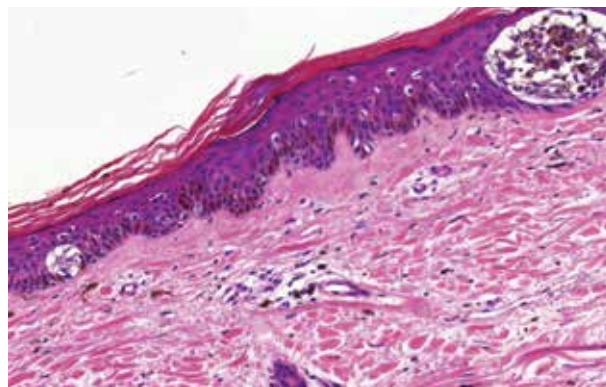
Obr. 2. Dermatoskopický obraz

Dermatoskopický nález – v proximální části projevu byly viditelné nepravidelně distribuované převážně tečkovité a méně glomerulární cévy na růžovém pozadí. V distální části byly nepravidelně rozložené nečetné hnědé globule a difuzní hnědé bezstrukturní světle- a tmavohnědé plochy. Okolí nebylo zánětlivé ani jizevnatě změněno (obr. 2).

Byla indikována totální excize léze.

HISTOLOGICKÝ NÁLEZ

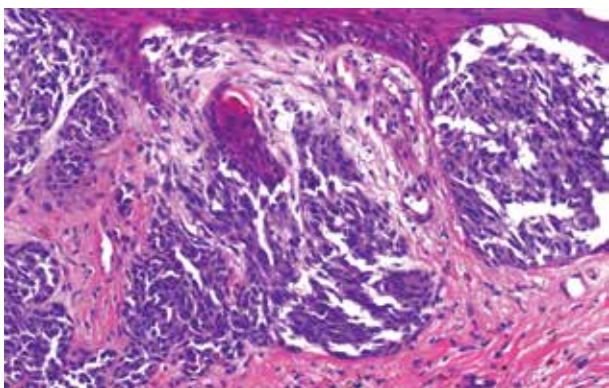
Hnědá část léze odpovídá nečetným hnízdům mírně pigmentovaných pleomorfních melanocytů, kolem kterých jsou četné jednotlivé melanocyty s projevem pagetoidního šíření. Růžová část léze pak ne zcela ostře ohraničenému úseku mírné elevace s oploštělou dermoepidermální junkcí, ve které je souvislý pás pleomorfních melanocytů a pod nimi v horním koriu četná hnízda melanocytů stejného typu (obr. 3, 4).



Obr. 3. Hnědá část – horizontální růstová fáze melanomu (HE, 200x)

Závěr: Povrchově se šířící melanom, Breslow 0,53 mm. Prognostické faktory – žádná ulcerace, angio- či lymfangioinvasze, regrese, neurotropismus ani mikrosatelity, lymfocytární infiltrát byl řídký, mitózy v počtu 1/mm².

Byla provedena reexcize s jednocentimetrovým bezpečnostním okrajem, stagingová vyšetření s negativními výsledky, pacientka je nadále dispenzarizována.



Obr. 4. Růžová část – vertikální růstová fáze melanomu (HE, 200x)

DISKUSE

Amelanotické a hypomelanotické melanomy představují 2–8 % maligních melanomů, přičemž zcela amelanotické melanomy jsou velmi vzácné [1, 2, 3, 4]. Vyskytují se převážně na slunci exponovaných místech kožního povrchu u starších jedinců [3]. Amelanotické melanomy mívají růžovou barvu. Hypomelanotické melanomy mohou být důsledkem malé tvorby melaninu, regrese či jde o částečně pigmentovaný projev (pod 25 % plochy léze) [2]. Diagnostika hypomelanotických a zejména amelanotických lézí je obtížná, v řadě případů se na diagnózu melanomu nepomýšlí, bývají odhaleny pozdě jako nodulární projevy s rychlým růstem a špatnou prognózou nežli v iniciálním stadiu ploché léze [1, 3, 4]. Projevy se dají zaměnit za zánětlivá kožní onemocnění, aktinické keratózy, morbus Bowen, hemangiomy nebo jiné benigní afekce. Dermatologicky se podezření na amelanotický/hypomelanotický melanom stanoví podle charakteru cévních struktur. V časném stadiu tenkého melanomu a melanomu in situ bývají pravidelně či nepravidelně rozložené tečkovité cévy na růžovém pozadí. U nodulárních lézí převažují vlásenkovité, glomerulární a lineární nepravidelné cévy v různém kvantitativním poměru na mléčně červené ploše, případně je viditelný šedomodrý závoj. Nodulární melanomy mohou být ulcerované. Hypomelanotické léze mívají na okrajích zbytky pigmentové sítě, hnědé globule nebo hnědé bezstrukturní plochy, případně jizvě podobné depigmentace [1, 3]. Dermato-

skopie je přínosná u hypomelanotických projevů – kombinace pigmentových struktur s cévními strukturami amelanotické části. U ryze amelanotických projevů není dermatoskopie pro stanovení diagnózy melanomu dostatečná, nicméně nález tečkovitých či glomerulárních cév na růžovém pozadí u plochých lézí vždy indikuje nutnost excize [2, 5]. U naší pacientky jsme na základě klinického a dermatoskopického vyšetření indikovali odstranění melanomu v prognosticky příznivém stadiu. V diferenciální diagnostice jsme zvažovali bazaliom s pigmentem, který je charakteristický loukotěmi, javorovými listy, břidlicově šedými ovoidními okrsky a arboriformními angiektaziemi. Dále pigmentovou variantu morbus Bowen, která je vzácná a bývá charakterizována tečkovitými a glomerulárními angiektaziemi, strukturami napodobujícími hnědé globule, bezstrukturními růžovými okrsky a šupinami až krustami.

LITERATURA

1. FIKRLE, T., PIZINGER, K. Dermatoskopie nepigmentovaných kožních nádorů. Nepigmentované formy melanocytových névů a maligního melanomu. *Čes-slov Derm.*, 2016, 91(5), s. 246–248.
2. PIZZICHETTA, M. A., TALAMINI, R., STANGANELLI, I. et al. Amelanotic/hypomelanotic melanoma: clinical and dermoscopic features. *Br. J. Dermatol.*, 2004, 150(6), p. 1117–1124.
3. STOJKOVIC-FILIPOVIC, J., KITTLER, H. Dermatoscopy of amelanotic and hypomelanotic melanoma. *JDDG*, 2014, 12(6), p. 467–472.
4. UNGUREANU, L., COSGAREA, R., ROGOJAN, L., et al. The diagnostic challenge of amelanotic melanoma – case reports and short review of the literature. *HVM Bioflux*, 2015, 7(1), p. 23–26.
5. ZALAUDEK, I., ARGENZIANO, G., GIACOMEL, J. *Dermatoscopy of Non-Pigmented Skin Tumors: Pink – Think – Blink*. CRC Press, Published September 11, 2015, p. 69–72, ISBN 9781482237528.

Do redakce došlo dne 20. 9. 2018.

Adresa pro korespondenci:
MUDr. Lubomír Drlík
Jesenická 3
Mohelnice 789 85
e-mail: mudr.drlik@email.cz