proLékaře.cz | 18.7.2025

Klinický případ: Shluk žlutavých papul u kojence – stručný přehled

Důra M., Polášková S., Petráčková M., Štork J.
Dermatovenerologická klinika 1. LF UK a VFN, Praha
přednosta prof. MUDr. Jiří Štork, CSc.

Čes–slov Derm, 93, 2018, No. 6, p. 272–275

Pacientkou bylo dobře prospívající 6měsíční děvčátko bez pozoruhodností v anamnéze. Od druhého měsíce věku došlo ke vzniku shluku papul na pravém předloktí. Aplikovaný clobetasol v masti byl bez efektu. Projevy byly stacionární, v rozsahu 3 cm, tvořené shlukem polotuhých papul do 5 mm v průměru žlutavého a lividního zbarvení (obr. 1). Ostatní kožní povrch a sliznice byly bez nálezu. Byla provedena biopsie jedné papuly (obr. 2–4).

Obr. 1

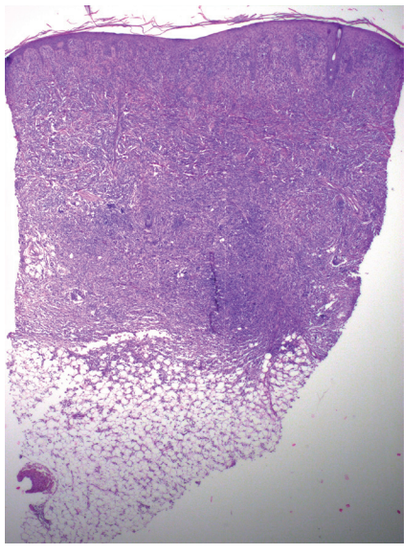

Obr. 2

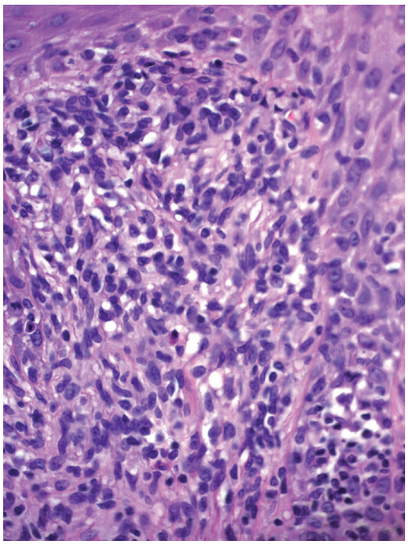

Obr. 3

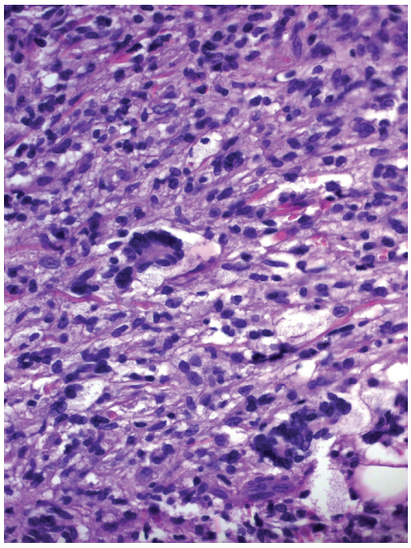

Obr. 4

proLékaře.cz | 18.7.2025

HISTOLOGICKÉ VYŠETŘENÍ

Nepravidelně akantotická epidermis vykazovala nevýraznou spongiózu a ojedinělou přítomnost lymfocytů (viz obr. 2). Celé korium bylo až k epidermis prostoupeno převážně vřetenitými středně velkými buňkami s pravidelnými jádry se světlou cytoplazmou, místy uspořádané v různě se křížících snopcích, které dosahovaly až k podkožní tukové tkáni, místy patrná pěnitá cytoplazma těchto buněk, místy patrné mnohojaderné buňky s věncovitým uspořádáním jader a pěnitou periferní cytoplazmou charakteru Toutonových buněk (viz obr. 4). Patrná byla též příměs lymfocytů a eozinofilů (viz obr. 3). Imunohistochemický nález prokázal difuzní pozitivitu CD68 (makrofágů), negativní byla vyšetření: S100 protein, SOX10, CD1a. Mitotická aktivita (Ki-67) byla méně než 5 %.

Závěr

Agminovaný juvenilní xantogranulom.

Průběh

Při kontrole 6 měsíců po provedené biopsii byl nález beze změn. Oční nález byl v normě.

DISKUSE A STRUČNÝ PŘEHLED

Agminovaný juvenilní xantogranulom

Juvenilní xantogranulom (JXG), syn. nevoxantoendoteliom, je benigní onemocnění ze skupiny non-Langerhansových histicytóz [7], charakterizované proliferací histiocytů fenotypu dermálních dendrocytů, které představuje nejčastější histiocytózu dětského věku [2].

Histiocytózy jsou vzácná onemocnění charakterizovaná patologickou akumulací buněk odvozených od monocytů, makrofágů či dendritických buněk [7]. V roce 2016 byla publikována klasifikace histiocytóz (tab. 1) rozlišující 5 skupin onemocnění – skupina Langerhansových histiocytóz, skupina kožních a mukokutánních histiocytóz, maligní histiocytózy, Rosaiova-Dorfmanova choroba a hemofagocytární lymfohistiocytózy [5]. Termín JXG byl poprvé použit Helwigem a Hackneyem v roce 1954 [6]. První případ však byl pod názvem „kongenitální xanthoma multiplex“ popsán Adamsonem v roce 1905 [1].

Klinicky se onemocnění vyznačuje vznikem solitárních, vzácněji vícečetných červenohnědých papul do průměru 5 mm (tzv. mikronodulární forma) či nodulů do průměru 2 cm (tzv. makronodulární forma), které v dalším vývoji mohou nabývat žlutavého zabarvení, oplošťovat se, na povrchu se mohou tvořit drobné teleangiektazie (viz obr. 1).

Tabulka 1. Klasifikace histiocytóz [5]

Skupina Langerhansových histiocytóz	histiocytóza z Langerhansových buněk
	Erdheimova-Chesterova choroba/extrakutánní juvenilní xantogranulom
	histiocytóza z indeterminovaných buněk
Skupina kožních a mukokutánních histiocytóz	juvenilní xantogranulom
	xantogranulom dospělých
	solitární retikulohistiocytom
	benigní cefalická histiocytóza
	generalizovaná eruptivní histiocytóza
	progresivní nodulární histiocytóza
	diseminovaný xantom
	kožní Rosaiova-Dorfmanova choroba
	nekrobiotický xantogranulom
	multicentrická retikulohistiocytóza
	kožní histiocytóza nespecifikovaná
Skupina maligních histiocytóz	histiocytární sarkom
	sarkom z indeterminovaných buněk
	sarkom z Langerhansových buněk
	folikulární sarkom z dendritických buněk
Rosaiova-Dorfmanova choroba	Rosaiova-Dorfmanova choroba
Hemofagocytární lymfohistiocytóza a syndrom aktivovaných makrofágů	hemofagocytární lymfohistiocytóza a syndrom aktivovaných makrofágů

proLékaře.cz | 18.7.2025

Papuly a noduly se mohou vyskytovat i současně (smíšená forma). Léze jsou bez subjektivních příznaků. V literatuře byly popsány projevy keratotické, podkožní, stopkaté, ložiskové či gigantické – tzv. forma „Cyrano" se solitární lézí na nosu velikosti více jak 3 cm [4]. Predilekční lokalizaci JXG představuje hlava, krk, horní partie trupu a proximální části končetin [2]. Vzácně jsou popisovány formy s vícečetnými lézemi postihující pouze určitou oblast uspořádanými lineárně, zosteriformě (segmentální forma) či ve shlucích (agminovaná forma) [8, 12]. Lokalizované postižení je nejspíše výrazem mosaicismu somatických buněk kůže [8].

JXG se objevuje ve dvou třetinách případů během 6. až 9. měsíce věku, kolem 10–15 % případů se vyskytuje již při narození. Označení „xantogranulom" či „adultní xantogranulom" je vyhrazeno pro léze vzniknuvší v období adolescence či dospělosti. V literatuře se uvádí mírná mužská predominance u lézí v dětském věku, v dospělosti není rozdílu.

Extrakutánní lokalizace je relativně vzácná. Nejčastější je hluboké postižení podkoží a měkkých tkání, oko, dále v sestupném pořadí plíce, kosti, CNS, játra, slezina, velmi vzácně jsou projevy na sliznici [2]. Oční postižení je většinou unilaterální a postihuje asi 0,5 % u nemocných s kožními projevy. Kolem 40 % nemocných s očním JXG má kožní, zpravidla vícečetné projevy v době diagnózy. Nejčastěji je postižena duhovka. Prvním příznakem bývá červené oko a hyféma (krvácení do přední komory oční), velmi vzácně může dojít ke ztrátě zraku. Přesto rutinní vyšetření oční u všech nemocných, pokud nejsou přítomny oční příznaky, nebývá doporučováno.

V histologickém obrazu dominuje prominující neohraničený dermální nodul, složený z malých histiocytů s příměsí lymfocytů, eozinofilů a neutrofilů, který může dosahovat až do podkoží. Mitózy jsou zcela vzácné. Morfologie histiocytárních buněk se liší v závislosti na stáří léze. S přibývajícím stářím léze přibývají pěnité buňky a Toutonovy buňky (velké mnohojaderné buňky s periferním pěnitým lemem, v centru s věncovitě uspořádanými jádry obkružujícími červenofialový střed) – viz obrázek 4. Imunohistochemicky je přítomna pozitivita CD68, CD14, CD168, fascin a zpravidla pozitivita faktoru XIIIa, negativní je zpravidla protein S100, CD1a a langherin [3, 9].

Mezi nejdůležitější nozologické jednotky v patologické diferenciální diagnóze patří Langerhansova histiocytóza, lipidizovaný dermatofibrom, retikulohistiocytom, benigní cefalická histiocytóza a generalizované eruptivní histiocytomy [3, 9].

JXG vykazuje sdružený výskyt s neurofibromatózou 1. typu a hematologickými malignitami (zejména juvenilní myelomonocytární leukémií) [10].

Onemocnění zpravidla samovolně ustupuje v průběhu měsíců až let, existují však případy přetrvávání do dospělosti. Po zhojení může onemocnění zanechat hypopigmentované či atrofické jizvy. Recidivy jsou extrémně vzácné [11].

Léčebnou metodou první volby je excize či sledování. Agresivní léčba připadá v úvahu pouze u vzácných případů novorozenců se závažným postižením. Uplatňují se zejména celkově podávané kortikosteroidy, případně v kombinaci s chemoterapií, a chirurgická intervence [2].

SOUHRN

Agminovaný juvenilní xantogranulom – stručný přehled

Autoři popisují případ dívky 6 měsíců věku. Od dvou měsíců věku byl přítomný shluk žlutavých a fialových polotuhých papul, které se neměnily, aplikace kortikoidních extern byla bez efektu. Histologické a imunohistochemické vyšetření prokázalo dg. juvenilního xantogranulomu. Při kontrole, 6 měsíců po provedené biopsii, byl nález beze změn. Autoři poskytují přehled současných poznatků o tomto onemocnění.

Klíčová slova: juvenilní xantogranulom – agminovaný – klasifikace

SUMMARY

Agminated Juvenile Xantogranuloma: Minireview

The authors describe the case of the girl 6 months of age. From two months of age a cluster of yellowish and purple semi-rigid papules on her forearm that did not change. Therapy with topical corticosteroids was without effect. Histological and immunohistochemical examinations established diagnosis of juvenile xantogranuloma. At follow-up, 6 months after the biopsy was performed, the lesions were unchanged. The authors provide an overview of current knowledge about this disease.

Key words: juvenile xantogranuloma – agminated lesions – classification

LITERATURA

1. ADAMSON, N. F. Congenital xanthoma multiplex in a child. *Br J Dermatol* 1905; 17: 222–223.
2. BOLOGNIA, J., Jorizzo, J. L., Schaffer, J. V. *Dermatology*. 3rd edition. Philadelphia: Elsevier/Saunders, 2012, 2 vol., p. 439–441.
3. CALONJE, E., BRENN, T., McKEE, P. H. et al. *McKee's Pathology of the Skin.* 4th edition. Amsterdam: Elsevier/Saunders, 2012, 2 vol., p. 1400. ISBN 978-1-4160-5649-2.
4. CAPUTO, R., GRIMALT, R., GELMETTI C., et al. Unusual aspects of juvenile xanthogranuloma. *J Am Acad Dermatol*. 1993;29:868–870.
5. EMILE, J. F., ABLA, O., FRAITAG S. et al. Revised classification of histiocytoses and neoplasms of the macrophage-dendritic cell lineages. *Blood,* 2016 Jun 2;127(22):2672–81.
6. HELWIG, E. B., HACKNEY, V. C. Juvenile xanthogranuloma (nevo-xanthoendothelioma). *Am J Pathol,* 1954; 30: 625–626.
7. KROOKS, J., MINKOV, M., WEATHERALL, A. G. Langerhans cell histiocytosis in children: History, classification, pathobiology, clinical manifestations, and prognosis. *J Am Acad Dermatol.,* 2018, Jun;78(6):1035–1044.
8. MOON, S. H., CHO, S. H., LEE, J. D. et al. A case of segmental (zosteriform) juvenile xanthogranuloma. *Ann Dermatol.,* 2017, Dec;29(6):806–808.
9. PATTERSON, J. W. *Weedon's Skin Pathology.* 4th edition. Philadelphia: Churchill Livingstone

proLékaře.cz | 18.7.2025

Elsevier, 2016; p. 1149–1150. ISBN 978-0-7020-5183-8.
10. RAYGADA, M., ARTHUR, D. C., WAYNE, A. S. et al. Juvenile xanthogranuloma in a child with previously unsuspected neurofibromatosis type 1 and juvenile myelomonocytic leukemia. *Pediatr Blood Cancer,* 2010;54(1):173–175.
11. SZCZERKOWSKA-DOBOSZ, A., KOZICKA, D., PURZYCKA-BOHDAN, D. et al. Juvenile xanthogranuloma: a rare benign histiocytic disorder. *Postepy Dermatol Alergol.* 2014;31(3):197–200.
12. TANGOREN, I. A., WEINBERG, J. M., HUMPHREYS, T. et al. Agminated xanthogranuloma: an unusual presentation of juvenile xanthogranuloma. *Acta Derm Venereol.,* 1998, 78 (1), p. 68–69.

Podpořeno projektem PROGRES UK Q28.

Do redakce došlo dne 10. 12. 2018.

Adresa pro korespondenci:
MUDr. Miroslav Důra
Dermatovenerologická klinika 1. LF UK a VFN
U Nemocnice 2
128 08 Praha 2
e-mail: miroslav.dura@vfn.cz