

Difuzní plošný normolipemický xantom – popis případu

Suchánková D., Arenbergerová M.¹, Sticová E.², Arenberger P.¹

¹Dermatovenerologická klinika 3. LF UK a FNKV, Praha
přednosta prof. MUDr. Petr Arenberger, DrSc., MBA

²Ústav patologie 3. LF UK a FNKV, Praha,
přednosta doc. MUDr. Tomáš Jirásek, Ph.D.

SOUHRN

Difuzní plošný normolipemický xantom je vzácné onemocnění nejasné etiologie spojené s normálními hladinami lipidů v krvi. Popsána je asociace s hematologickými malignitami, nejčastěji s mnohočetným myelomem. Autoři uvádí případ 69leté pacientky s anamnézou tří maligních onemocnění včetně mnohočetného myelomu spolu s difuzním postižením integumenta kožním xantomem. Pacientka podstoupila kombinovanou protinádorovou terapii symptomatického mnohočetného myelomu, která vedla ke stabilizaci hematologického onemocnění, ale kožní nález zůstal dále v progresi. Kazuistické sdělení upozorňuje na důležitost mezioborové spolupráce a obtížné terapeutické ovlivnění této nemoci.

Klíčová slova: difuzní plošný normolipemický xantom – xanthoma planum diffusum – xantom – monoklonální gamapatie – mnohočetný myelom

SUMMARY

Diffuse Plane Normolipemic Xanthoma. Case Report

Diffuse plane normolipemic xanthoma is a rare disease of unknown etiology with normal levels of lipids in the blood. Association with hematologic malignancies, especially with multiple myeloma, has been described. The authors present a case of 69-year-old patient with three malignant diseases including multiple myeloma with diffuse skin xanthoma. The patient underwent combination chemotherapy of the symptomatic multiple myeloma, which stabilized the hematologic disease but condition of the skin lesions remained further in progression. The case interpretation points out the importance of interdisciplinary cooperation and difficult therapeutic management of this disease.

Key words: diffuse plane normolipemic xanthoma – xanthoma planum diffusum – xanthoma – monoclonal gammopathy – multiple myeloma

Čes-slov Derm, 93, 2018, No. 4, p. 137–140

ÚVOD

Difuzní plošný normolipemický xantom (DPNX) je vzácné onemocnění charakterizované tvorbou ostře ohraničených žlutooranžových ložisek s normálními hladinami krevních lipidů. V literatuře je popsána asociace DPNX s nemocemi retikuloendoteliálního systému, zejména s monoklonální gamapatií a mnohočetným myelomem, který může předcházet vzniku malignity až o několik let. Pacienti by proto měli být dlouhodobě dispenzarizováni. Zatímco léčba lokalizovaných forem onemocnění spočívá v mechanickém odstranění abrazivními metodami, zejména lasery (CO₂, pulzní-barvivový laser, erbium:YAG laser), trichloroctovou kyselinou, kryochirurgicky případně chirurgickou excizí, terapie rozsáhlého difuzního postižení je málo zdokumentovaná. V zahraniční literatuře je popsáno jen několik případů, většinou ve formě kazuistických sdělení.

POPIS PŘÍPADU

Pacientka ve věku 69 let navštívila v lednu 2015 dermatologickou ambulanci pro ložiskové žlutooranžové zbarvení kůže s postupnou progresí a splýváním. První projevy se objevily asi před 5 lety na levé straně krku a v obou axilách, vyvolávající příčiny si pacientka nebyla vědoma. Subjektivně udávala slabost a únavu.

Rodinná anamnéza byla bez pozoruhodností. Pacientka byla od 30 let sledována pro Fuchsovu heterochromní iridocyklitidu levého oka (chronická jednostranná uveitida neznámé etiologie charakterizovaná nestejným zbarvením duhovky), v mládí prodělala hysterektomii s adnexektomií. Ve 45 letech podstoupila radikální resekci karcinomu pravé tonzily s exenterací fossy submandibularis následovanou adjuvantní radioterapií a chemoterapií (vinkristin). Následkem léčby se rozvinula hypothyreóza a vznikla trvalá luxace ve sternoklavikulárním skloubení vpra-

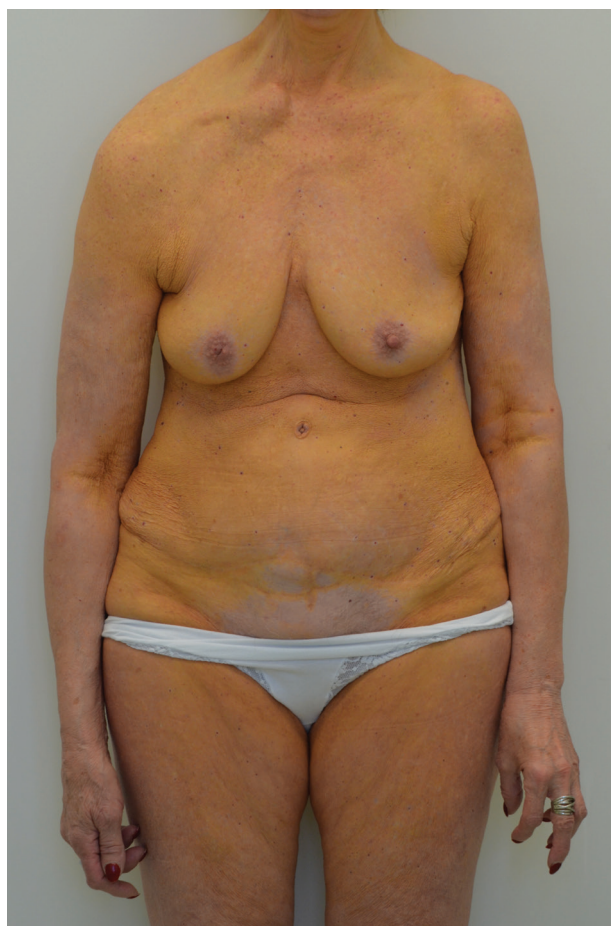vo. Od 9/2002 do 1/2003 prodělala léčbu 6 cykly polychemoterapie (vinkristin, cyklofosamid, doxorubicin, prednisolon) pro difuzní velkobuněčný B-lymfom žaludku následovanou kompletní remisí. Pacientka byla od roku 2005 dispenzarizována na hematologii pro monoklonální gamapatií IgG kappa a od 5/2012 pro asymptomatický mnohočetný myelom IgG bez orgánového postižení, zatím bez nasazení terapie. Dále se pacientka léčí s arytmií a arteriální hypertenzí. Alergie neudávala, pravidelně perorálně užívá levothyroxin v dávce 100 µg denně, telmisartan, propafenon-hydrochlorid a escitalopram. Pacientka dříve pracovala jako sekretářka, nyní je ve starobním důchodu, alkohol nepije, nekouří.

Při objektivním vyšetření byla patrná žlutooranžová ložiska v okolí očí, na spáncích s přechodem na čelo, v ústních koutcích, dále téměř souvislé postižení v oblasti krku a trupu s vynecháním podbřišku, areol obou prsů a hýždí (obr. 1), na končetinách byly projevy akcentovány v podkolenních jamkách (obr. 2) a kubitách (viz obr. 1), mírnější postižení bylo patrné i na vnitřních stranách obou stehen. V oblasti očí bylo vidět nestejnomyerné zbarvení duhovek a anizokorie. Základní laboratorní vyšetření ukázalo pouze mírnou elevaci triglyceridů (2,11 mmol/l), laktátdehydrogenázy (4,87), celkové bílkoviny (114,8 g/l)

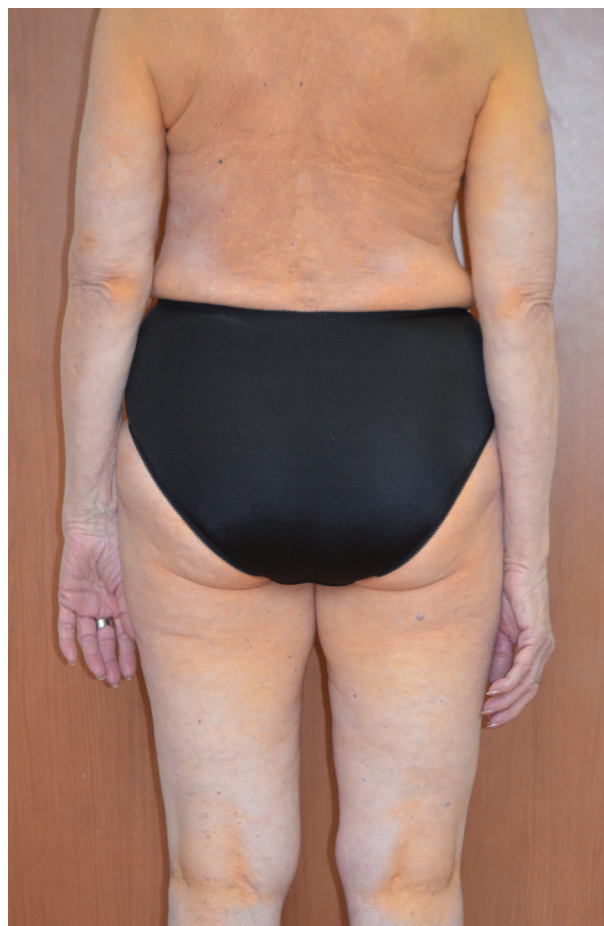a albuminu (33,1 g/l), ostatní laboratorní hodnoty byly v normě včetně jaterních enzymů a ostatních lipidů. Byla doplněna elektroforéza s imunofixací bílkovin séra, kde dominoval obraz monoklonální gamapatie s restrikcí volných lehkých řetězců kappa (342 mg/l). Následně byla provedena biopsie z projevu na trupu.

Histologický nález odhalil mírně atrofickou epidermis se síťovitou rohovou vrstvou, v povrchových i hlubších partiích dermis byly zastiženy infiltráty z pěníných histiocyty, místy volně ve vazivu (obr. 3a), směrem do hlubších partií koria lokalizovány zejména perivaskulárně a periadnexálně, v povrchových partiích dermis byly široce dilatované tenkostěnné krevní cévy. Mykotická etiologie nebyla prokázána. Imunohistochemické vyšetření prokázalo přítomnost CD68 pozitivních histiocyty (obr. 3b) a CD138 pozitivních plazmocytů, s expresí intracelulárních lehkých řetězců kappa a lambda, bez průkazu klonality. Případ byl uzavřen jako difuzní plošný normolipemický xantom, který vznikl pravděpodobně v souvislosti s již dříve diagnostikovaným mnohočetným myelomem.

Pacientka byla odeslána k novému přešetření na hematologii a po konzultaci s hematologem byla pro výraznou progresi kožního nálezu a symptomatický mnohočetný myelom zahájena protinádorová terapie. Od



Obr. 1. Žlutooranžové zbarvení přední strany trupu a končetin (oblast areol a podbřišku bez postižení), luxace pravé klavikuly



Obr. 2. Postižení v podkolenních jamkách

června do srpna 2015 byla pacientka léčena melphalánem v kombinaci s prednisonem, od září do prosince 2015 byl pro nedostatečný efekt dosavadní léčby nasazen bortezomib (inhibitor proteozomu). Terapie vedla ke stabilizaci hematologického onemocnění, ale bez efektu na kožní projevy. Kožní nález nadále progredoval včetně postižení rtů, které se projevilo jejich zduřením (histologicky verifikováno). Rty byly ošetřeny jednorázovou intralezionální aplikací injekční suspenze betamethasoni diprionas/betamethasoni natrii phosphas s uspokojivým výsledkem.

Pacientka dochází na pravidelné kontroly na hematologii. Mnohočetný myelom je nadále v remisi, ale kožní nález pomalu dále progreduje.

DISKUSE

Ploché xantomy jsou nezápětlivá plochá až infiltrovaná splývající ložiska.

Difuzní plošný normolipemický xantom byl poprvé popsán v roce 1962 americkými dermatology Altmanem a Winkelmannem jako benigní onemocnění [2, 5, 3]. Jedná se o vzácné onemocnění charakterizované přítomností dobře ohraničených symetricky umístěných žlutooranžových ložisek až ploch, které se nejčastěji nachází na krku, horní části trupu, ve flexurách a periorbitálně [2]. O čtyři roky později, v roce 1966 Lynch a Winkelmann popsali

li asociaci s nemocemi retikuloendoteliálního systému, zejména s mnohočetným myelomem a monoklonální gamapatií [5, 6, 3].

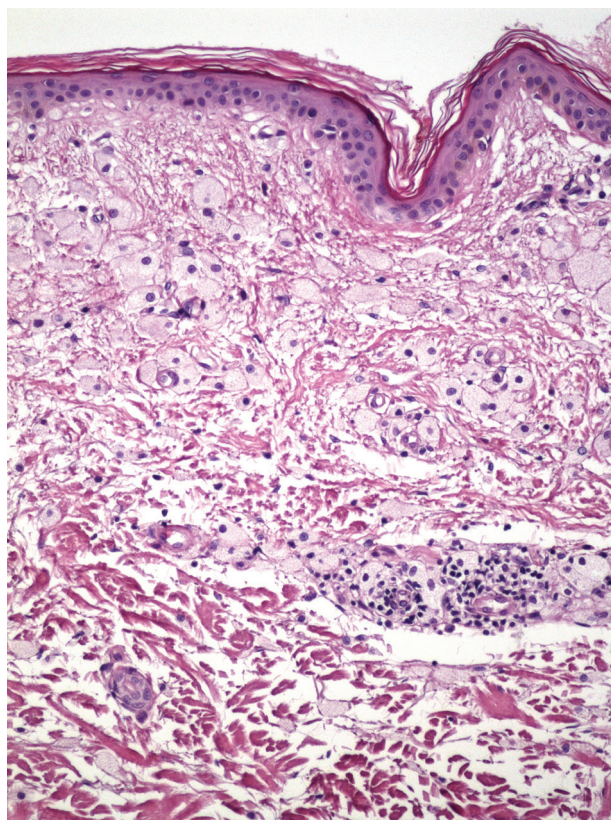
Difuzní plošný xantom (DPX) se dnes rozděluje do 2 skupin. První je spojena se zvýšenou hladinou lipidů v séru v důsledku familiární hyperlipidémie nebo biliární cirhózy, u druhé skupiny jsou hladiny krevních lipidů v normě. V druhé skupině se dále rozlišují 3 typy: typ 1 je idiopatický, typ 2 je spojený s lymfoproliferativními onemocněními (jako je tomu v případě uvedené kazuistiky) a typ 3 je spojen s abnormalitami počtu nebo struktury lipoproteinů [4].

Někteří autoři řadí DPX mezi histiocytózy z non-Langerhansových buněk [2].

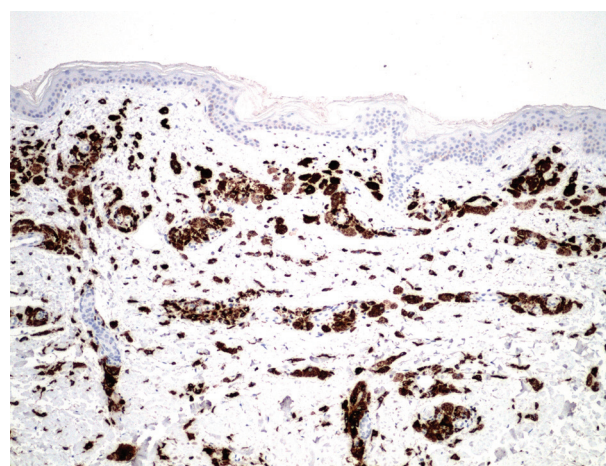
Patogeneze onemocnění je nejasná. U xantomů spojených s monoklonální gamapatií se předpokládá, že monoklonální imunoglobulin G (IgG) váže cirkulující nízkodenzitní lipoprotein (LDL) za vzniku komplexu IgG-LDL, který je rozpoznáván receptory na povrchu makrofágů a následně fagocytován za vzniku pěníých buněk [1].

Marcovall popisuje 8 pacientů, u kterých byla zkoumána souvislost rozsahu kožního postižení a hematologické malignity. Čím výraznější je kožní postižení, tím větší je pravděpodobnost vzniku maligního onemocnění [5]. Mezi další onemocnění asociované s DPX patří Waldenströмова makroglobulinémie (lymfoplazmocytní lymfom infiltrující kostní dřeň a produkující monoklonální imunoglobulin typu IgM), kryoglobulinémie, Sézaryho syndrom (leukemická forma mycosis fungoides s generalizovanou lymfadenopatií, erythrodermií a hepatosplenomegalií) [8], Castlemanova choroba (nemaligní angiofolikulární uzlinová hyperplazie), exfoliativní dermatitida, fotodermatitida nebo Budd-Chiariho syndrom (syndrom charakterizovaný bolestí břicha, hepatomegalií a ascitem v důsledku trombózy jaterních žil) [3].

Kožní projevy mohou předcházet vzniku neoplazie i o několik let, a proto se doporučuje všechny pacienty dlouhodobě dispenzarizovat [6].



Obr. 3a. Atrofická epidermis, pěníte buňky v dermis (Hematoxylin eosin, 20x)



Obr. 3b. Imunohistochemické vyšetření: CD68 (10x)

Diagnóza se stanovuje na základě klinického nálezu s histologickým ověřením. Charakteristickým histologickým nálezem u xantomů jsou pěníte buňky. Jedná se o makrofágy, které obsahují lipidy v cytoplasmě a infiltrují dermis. U plošných xantomů jsou pěníte buňky umístěny superficiálně na rozdíl od ostatních xantomů [1]. Po verifikaci diagnózy se doporučuje provést screening lymfoproliferativních onemocnění s doplněním elektroforézy bílkovin s imunofixací.

Léčba plošných xantomů je svízelná. V případě malého rozsahu postižení je možné použít abrazivní metody. Byla popsána úspěšná léčba erbium: YAG laserem ve 2 sezeních s odstupem 2 měsíců, bez známek recidivy po roce od léčby [4]. Další možností je použití CO₂ laseru, pulzního-barvivového laseru, trichloroctové kyseliny nebo odstranění xantomů excizí. Všechny uvedené metody jsou provázeny častým výskytem recidiv. Terapie rozsáhlého postižení je popsána jen v několika kazuistikách s rozdílnou léčebnou odpovědí.

Miyagawa uvádí případ 70leté pacientky s 5 let trvajícím projevem v obličejí léčené probukolem podávaným perorálně v dávce 500 mg/den. Autor udává viditelné zlepšení již po 2 týdnech léčby s téměř úplným vymizením projevů po osmi týdnech. Probukol je antioxidant, který se užívá jako hypolipidemikum. Inhibuje aterogenezi omezením oxidace LDL-cholesterolu a tím brání vzniku pěníných buněk [7]. Nevýhodou jsou nežádoucí účinky, které spočívají ve snížení hladiny HDL-cholesterolu a prodloužení QT intervalu na EKG [9]. Lék není z tohoto důvodu v řadě zemí, včetně České republiky, registrován a nemohl být proto použit ani v léčbě naší pacientky.

V několika kazuistikách je popsána regrese kožního nálezu některých typů xantomů při zaléčení přidruženého onemocnění, toto však u naší pacientky nebylo potvrzeno.

ZÁVĚR

Popisovaný případ je zajímavý velkým rozsahem postižení a ukazuje na nepříznivou prognózu difuzního plošného normolipemického xantomu spojeného s vysokou morbiditou. U naší pacientky došlo k progresi onemocnění i přes agresivní protinádorovou terapii přidružené malignity. Znalost tohoto onemocnění může přispět k časnému odhalení nádorového onemocnění, a proto je nezbytná dispenzarizace pacientů a další mezioborová spolupráce. Léčebné možnosti rozsáhlých projevů jsou zatím velmi omezené a vyžadují další výzkum.

LITERATURA

1. BOLOGNIA, J. L., JORIZZO, J. L., SCHAFFER, J. V. *Dermatology*. 3rd edition: Philadelphia: Elsevier Saunders, 2012, p. 1552–1553
2. COHEN, Y. K., ELPERN, D. J. Diffuse normolipemic plane xanthoma associated with monoclonal gammopathy. *Dermatol. Pract. Concept.*, 2015, 5(4), p. 65–67.
3. KOÇAK, M., KELEŞ, H., YAKARYILMAZ, F., BOZDOĞAN, Ö., GÜLITER, S. Diffuse plane xanthomatosis in a patient with Budd-Chiari syndrome and monoclonal gammopathy. *Indian. J. Dermatol.*, 2009, 54(4), p. 369–371.
4. LORENZ, S., HOHENLEUTNER, S., HOHENLEUTNER, U., LANDTHALER, M. Treatment of Diffuse Plane Xanthoma of the Face With the Erbium:YAG Laser. *Arch. Dermatol.*, 2001, 137(11), p. 1413–1415.
5. MARCOVAL, J., MORENO, A., BORDAS, X. et al. Diffuse plane xanthoma: clinicopathologic study of 8 cases. *J. Am. Acad. Dermatol.*, 1998, 39, p. 439–42.
6. MILLARD, L. G. Generalized plane xanthomata with macroglobulinaemia. *Proc R Soc Med.*, 1973, 66(4), p. 325–326.
7. MIYAGAWA, F., FUKUMOTO, T., KOBAYASHI, N., ASADA, H. Successful Treatment of Diffuse Normolipemic Plane Xanthoma with Probucol. *Case Rep Dermatol.*, 2013, 5(2), p. 148–151.
8. SCHLOSS, E., BROWN, J. Sézary's syndrome and generalized plane xanthoma. *Can. Med. Assoc. J.*, 1978, 118(4), p. 377–378.
9. YAMAMOTO, A. A unique antilipidemic drug – probucol. *J. Atheroscler. Thromb.*, 2008, 15, p. 304–305.

Prohlášení o střetu zájmů

Autoři v souvislosti s tématem práce v posledních 12 měsících nespolečně pracovali s žádnou farmaceutickou firmou.

Do redakce došlo dne 26. 6. 2017.

Adresa pro korespondenci:

MUDr. Dana Suchánková

Dermatovenerologická klinika 3. LF UK a FNKV

Šrobárova 1150/50

100 34 Praha 10

e-mail: dana.suchankova@gmail.com