proLékaře.cz | 27.7.2025

Klinický případ: Růžový nodul na bérci

Paťavová V.[1], Drlík L.[1], Drlík Z.[1], Pock L.[2]
[1]Dermatovenerologické oddělení, Nemocnice Šumperk
prim. MUDr. Lubomír Drlík
[2]Bioptická laboratoř Plzeň, s. r. o.
odborná vedoucí lékařka prof. MUDr. Alena Skálová, CSc.

Čes-slov Derm, 92, 2017, No. 3, p. 132–134

Osobní anamnéza pacientky, 46leté učitelky, byla bezvýznamná, její bratr zemřel v mladém věku pro tumor varlete. K vyšetření se dostavila pro asi 2 roky trvající erytematózní makulu na levém bérci, která se poslední dva měsíce zvětšila a vyvýšila nad okolí.

Klinicky se jednalo o asymptomatický dobře ohraničený symetrický palpovatelný útvar velikosti 9 x 8 x 2,5 mm světle červené barvy, zčásti krytý hemoragickými krustami (obr. 1). Bylo provedeno dermatoskopické vyšetření (obr. 2) a neširoká excize útvaru s pracovní diagnózou angiokeratom.

Obr. 1

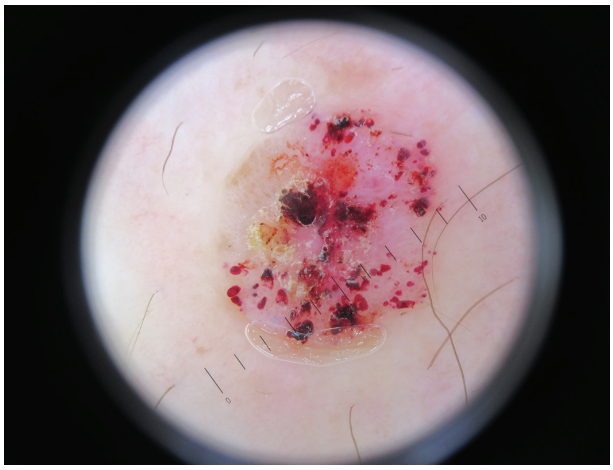

Obr. 2

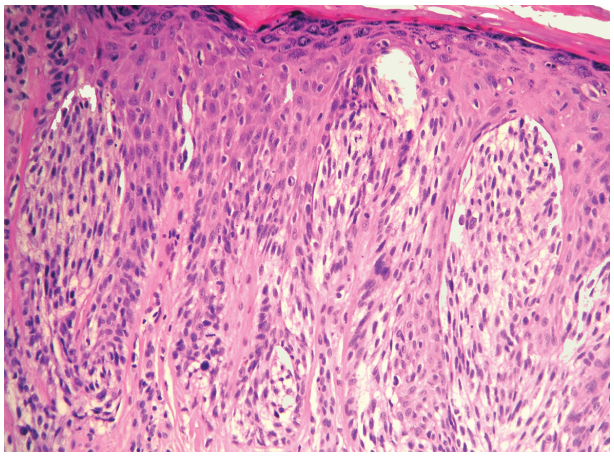

Obr. 3

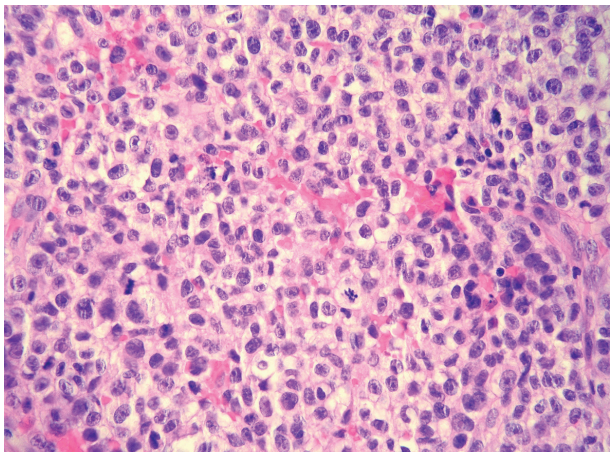

Obr. 4

proLékaře.cz | 27.7.2025

Dermatoskopické vyšetření

Léze byla bezstrukturní bez patrné pigmentové sítě, převážně růžové barvy s vícečetnými sytě červenými hemoragiemi velikosti 0,5–1 mm, které připomínaly lakuny. V centru a na několika místech periferie byly hemoragické krusty. Menší bezstrukturní část byla světle hnědá (viz obr. 2).

Histologický nález

V excizi byla zastižena asymetrická, do stran ostře ohraničená melanocytární léze tvořená mohutnými hnízdy a svazky melanocytů vřetenitého a menšího epiteloidního typu v koriu a po stranách v hyperplastické epidermis (obr. 3, 4). Nad lézí byla epidermis ztenčena až do jedné buněčné řady, nad ní krustoskvama s polynukleáry a erytrocyty. Melanocyty vykazovaly četné mitózy včetně atypických, v koriu 13 mitóz/mm^2. V okrajích léze bylo patrné pagetoidní šíření. Při lézi byl hustý lymfocytární infiltrát. Nebyly nalezeny známky angioinvaze, lymfangioinvaze, perineurálního šíření ani satelitní ložiska.

Závěr

Spitzoidní nodulární melanom s ulcerací, Breslow 1,65 mm.

PRŮBĚH

Na základě histologického vyšetření bylo provedeno sonografické vyšetření spádových lymfatických uzlin, RTG plic, základní biochemické vyšetření krve, S100 a krevní obraz, vše s negativním výsledkem. Na plastické chirugii byla provedena reexcize s 2centimetrovým bezpečnostním lemem s vyšetřením sentinelové uzliny, která byla bez nádorového postižení. Pacientka je dispensarizována na dermatologické a onkologické ambulanci.

DISKUSE

Spitzoidní melanomy (SM) jsou popisovány jako měnící se nodulární léze dosahující průměru 1 cm nebo i více. Bývají většinou amelanotické, méně často pigmentované a různě barevné, mohou ulcerovat a být pokryty krustami. Často jsou klinicky i dermatoskopicky nediagnostikovatelné pro značnou morfologickou diverzitu. Predilekčně jsou postiženy končetiny a hlava. Vznikají v průběhu dospělosti, v dětství jsou velmi vzácné, naopak névy Spitzové vznikají převážně u dětí a mladistvých.

Dermatoskopicky mají nepigmentované (červené) SM nodulární, noduloulcerativní polypoidní vzhled, široký rozměr, polymorfní cévní obraz (současně tečkovité, lineární a nepravidelně vinuté cévy) někdy se známkami pigmentace a asymetrické uspořádání. Pokud se nacházejí pigmentové struktury, mívají charakter asymetricky rozmístěných proužků, pseudopodií nebo globulí [5, 11]. Mohou být přítomny také retikulární depigmentace viditelné jako bělavé linie ohraničující růžové plochy (vyniknou v polarizovaném světle). Spitzoidní tumory popsané ve velké dermatoskopické retrospektivní studii měly multikomponentní nebo nespecifický obraz [7].

U névu Spitzové/Reedova bývají dermatoskopicky nalézány zejména tyto tři hlavní obrazy – globulární obraz s retikulárními depigmentacemi, obraz s pravidelně uspořádanými tečkovitými cévami a obraz výbuchu hvězdy, vše v symetrickém uspořádání. Amelanotické névy Spitzové mají homogenní růžové zbarvení. Tečkovité cévy bývají u plochých névů Spitzové, u nodulárních projevů se nacházejí lineární a nepravidelně vinuté cévy. I u névu Spitzové se však může vyskytovat multikomponentní obraz a celková asymetrie podobně jako u Spitzoidního melanomu a naopak Spitzoidní melanomy mohou být uspořádané a symetrické. Dermatoskopické rozlišení névů Spitzové a Spitzoidního melanomu je tedy velmi obtížné až nemožné pro uvedenou existenci morfologicky překryvných stavů [2, 5, 6, 7, 9, 11]. Névus Spitzové má na rozdíl od Reedova névu obvykle malé množství melaninu, či neobsahuje melanin žádný. Tím se dermatoskopická čitelnost snižuje případně až k nule. Léze mají pak charakter bezstrukturních okrsků světle hnědé barvy, čímž vzniká podobnost se smíšeným nebo intradermálním névem. Některé léze névu Spitzové mohou mít výraznější tečkovité angiektázie nebo difuzní růžovou pigmentaci – v těchto případech je nutno brát v úvahu i amelanotický melanom.

Histopatologicky spitzoidní melanomy připomínají névy Spitzové, diferenciální diagnostika těchto jednotek je velmi obtížná. Stanovení diagnózy i léčebného postupu často vyžaduje nutnost konzultací mezi histopatology a kliniky i mezi histopatology vzájemně [3, 4, 8, 12]. Spitzoidní melanomy jsou tvořeny stejně jako névus Spitzové epiteloidními a vřetenitými melanocyty, které mohou obsahovat různé množství pigmentu, ale bývají často amelanotické. Buňky bývají uspořádány ve svislých hnízdech („raining-down pattern“, respektive „bananas on the tree“). Proti névu Spitzové mají větší pleomorfní hyperchromatická jádra, prominující bazofilní a eozinofilní často vícečetná jadérka. Ta mohou dosáhnout velikosti poloviny jádra. Bývají přítomny buněčné atypie a mnohočetné mitózy. Spitzoidní melanom je charakterizován asymetrickou nodulární proliferací, hnízda melanocytů jsou nepravidelná a splývající, rostou expanzivně do horní subcutis. V epidermis mohou být v omezené míře přítomna také apoptotická eozinofilní tělíska světlerůžové barvy (tzv. Kamino bodies) – ta jsou ale častější a početnější u névu Spitzové než u spitzoidních melanomů. Dalšími histologickými nálezy jsou pruhovitý zánětlivý lymfoplazmocytární infiltrát, případně nekrózy, ulcerace, známky regrese, vaskulární invaze, neurální infiltrace a satelitní ložiska. Spitzoidní melanomy mohou vznikat de novo nebo v névu Spitzové, v tom případě je histologický nález kombinací obou těchto jednotek [1, 3, 8].

Vedle benigního névu Spitzové a Spitzoidního melanomu existují také atypické Spitzoidní tumory [3, 5, 7, 8]. Pro skupinu Spitzoidních lézí nejisté biologické povahy byla vytvořena kategorie STUMP („spitz tumors

proLékaře.cz | 27.7.2025

of uncertain malignant potential"). Vzhledem k obtížné histopatologické diagnostice do určité míry může pomoci imunohistochemické vyšetření – používají se markery HMB-45, S100A6, Ki-67/MIB-1 (marker proliferace), CD99 (pozitivní u 56 % spitzoidních melanomů a jen v 5 % névů Spitzové) a dále molekulárně-genetické metody (FISH – fluorescenční in situ hybridizace) [1, 3, 8, 10, 12].

Diferenciální diagnóza zahrnuje zejména névus Spitzové, névoidní melanom, metastázy melanomu, atypický fibroxantom, pyogenní granulom, hemangiom, angiokeratom, juvenilní xantogranulom, bazocelulární karcinom, dermatofibrom, virové bradavice a moluska [3, 6].

Léčba – spitzoidní léze vzniklé po dvanáctém roce věku a léze tumorózního charakteru v jakémkoliv věku, tedy i v útlém dětství, musí být excidovány. Naopak malé symetrické spitzoidní léze vzniklé před dvanáctým rokem věku, které nejeví vertikální růst, mohou být pouze sledovány, výskyt melanomu v této věkové skupině je velmi řídký [3, 5, 7]. Průkaz spitzoidního melanomu vede ke stejnému léčebnému a vyšetřovacímu postupu jako u jiných melanomů stejné hloubky invaze.

Prognóza spitzoidních melanomů u dospělých je stejná jako v případě jiných melanomů, u dětí ve věku 0–10 let je prognóza podstatně lepší než ve skupině 11–17 roků [3].

Závěrem lze konstatovat, že klinická, dermatoskopická i histologická problematika spitzoidních lézí je velmi široká a dalece přesahuje možnosti jednoho publikačního sdělení. Popisovaný případ upozorňuje na nutnost okamžitého operačního řešení růžových lézí a měnících se exofytických projevů s následným histologickým vyšetřením. Plošné nebo jen málo palpovatelné dermatoskopicky symetrické (typické) spitzoidní léze před pubertou mohou být jen sledovány poněvadž névus Spitzové je v dětství velmi častý, melanom naopak extrémně vzácný [2]. Je proto možné spitzoidní léze u pacientů mladších 12 let pravidelně kontrolovat. Ale rozsáhlejší, nodulární, ulcerované nebo jinak, klinicky či dermatoskopicky, atypické spitzoidní léze nutno excidovat bez ohledu na věk [7].

LITERATURA

1. ELSTON, D., M., FERRINGER, T. et al. *Dermatopathology.* 2nd Ed., Elsevier Saunders, 2014, p. 112–115, ISBN 978-07020-5527-0.
2. FERRARA, G., CAVICCHINI, S., CORRADIN, M. T. Atypical spitzoid neoplasms (atypical Spitz nevi, atypical Spitz tumors, Spitzoid melanoma): A clinicopathological update. In: *Dermoscopy of non-pigmented skin tumors. Pink-Think-Blink.* Edited by ZALAUDEK, I., ARGENTIANO, G., GIACOMEL, J. CRC Press Taylor and Francis Group, 2016, p. 53–59, ISBN 13:978-1-4822-3752-8.
3. KAMINO, H. Spitzoid melanoma. *Clinics in Dermatology*, 2009, 27, p. 545–555.
4. KIM, H. Y.,YOON, J. H., CHO, E. B. et al. A Case of Spitzoid Melanoma, *Ann. Dermatol.,* 2015, 27(2), p. 206–209.
5. LALLAS, A., APALLA, Z., IOANNIDES, D. et al. Dermoscopic morphology of Spitz naevi and management guidelines. *Br. J. Dermatol.*, 2017 in print.
6. MOSCARELLA, E. Spitz nevi. In: *Dermoscopy of non-pigmented skin tumors. Pink-Think-Blink.* Edited by ZALAUDEK, I., ARGENTIANO, G., GIACOMEL, J. CRC Press Taylor and Francis Group, 2016, p. 49–51, ISBN 13:978-1-4822-3752-8.
7. MOSCARELLA, E., LALLAS, A., KYRGIDIS, A. et al. Clinical and dermoscopic features of Atypical Spitz Tumors: a multi-center, retrospective, case-control study. *J. Am. Acad. Dermatol.*, 2015, 73(5), p. 777–784.
8. POCK, L. Atypické melanocytární léze. *Čes.-slov. Derm.,* 2013, 88(3), s. 107–121.
9. POCK, L, FIKRLE, T., DRLÍK, L., ZLOSKÝ, P. *Dermatoskopický atlas*. Phlebomedica, spol. s. r. o., 2008, 149 s., ISBN: 978-80-901298-5-6.
10. REQUENA, C., RUBIO, L., TRAVES, V. et al. Fluorescence in situ hybridization for the differential diagnosis between Spitz naevus and spitzoid melanoma. *Histopathology,* 2012, 61(5), p. 899–909.
11. STEFANAKI, C., STEFANAKI, K., CHARDALIAS, L. et al. Differential diagnosis of Spitzoid melanocytic neoplasms. *JEADV*, 2016, 30(8), p. 1269–1277.
12. ZHAO, G., LEE, K. C., PEACOCK, S. et al. The utilization of spitz-related nomenclature in the histological interpretation of cutaneous melanocytic lesions by practicing pathologists: results from the M-Path study. *J. Cutan. Pathol.,* 2017, 44(1), p. 5–14.

Do redakce došlo dne 16. 5. 2017.

Adresa pro korespondenci:
prim. MUDr. Lubomír Drlík
Dermatovenerologické oddělení
Nemocnice Šumperk, a. s.
Nerudova 41
787 52 Šumperk
e-mail: mudr.drlik@expresmail.cz