proLékaře.cz | 2.7.2025

Klinický prípad: Solitárna papulózna lézia na tvári

Szép Z.[1, 2]

[1]Cytopathos, s. r. o. – laboratórium bioptickej a cytologickej diagnostiky, Bratislava
riaditeľ doc. MUDr. Dušan Daniš, CSc.
[2]Výučbová kožná ambulancia I. Katedry dermatovenerológie LF SZU a Onkologického ústavu sv. Alžbety, s. r. o., Bratislava
vedúci katedry MUDr. Zoltán Szép, PhD.

Čes-slov Derm, 91, 2016, No. 1, p. 22–24

Pacientkou bola 53-ročná žena, ktorá posledný rok pozorovala pomalý rast malej papulóznej eflorescencie pod pravou nazolabiálnou ryhou. Lézia bola dobre ohraničená, vyklenutá, farby kože, veľkosti 5 x 5 mm (obr. 1). Nespôsobovala žiadne subjektívne ťažkosti. Zápalové zmeny neboli prítomné. Po dosiahnutí uvedenej veľkosti sa ďalší rast prejavu zastavil. Poranenie v uvedenej oblasti negovala, anamnesticky nebolo možné zistiť žiadne provokačné faktory. Pacientka iné kožné ochorenie nemala. Liečila sa na hypertenznú chorobu, bola dlhodobo nastavená na liek s účinnou látkou enalaprilu. Inak jej osobná a rodinná anamnéza bola bez pozoruhodností.

Pri dermatologickom vyšetrení bola lézia palpačne pružná, nebolestivá. Dermatoskopicky neboli prítomné žiadne diagnostické zmeny. Pacientka z estetických dôvodov žiadala o odstránenie lézie. Prejav bol odstránený na chirurgickej ambulancii metódou skalpelovej excízie. Excidát bol vyšetrený histologicky a imunohistochemicky.

Obr. 1.

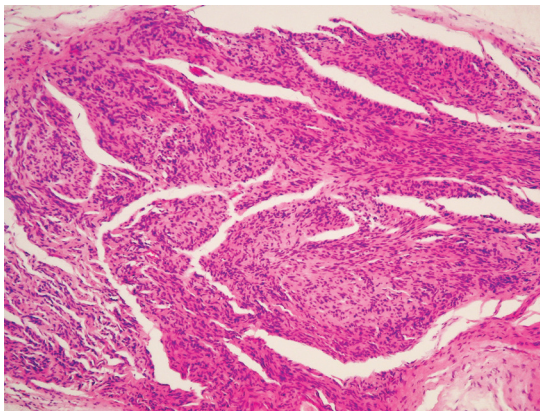

Obr. 2.

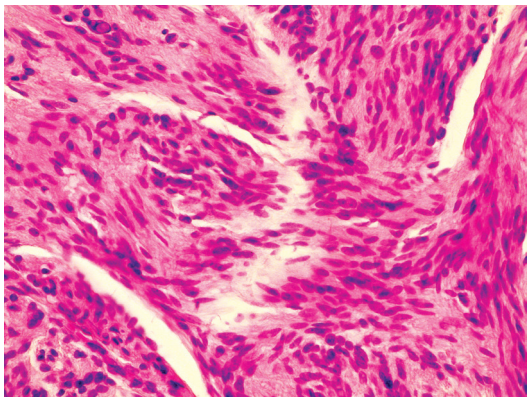

Obr. 3.

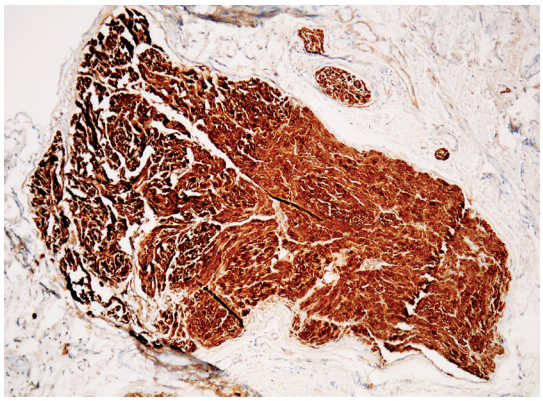

Obr. 4.

proLékaře.cz | 2.7.2025

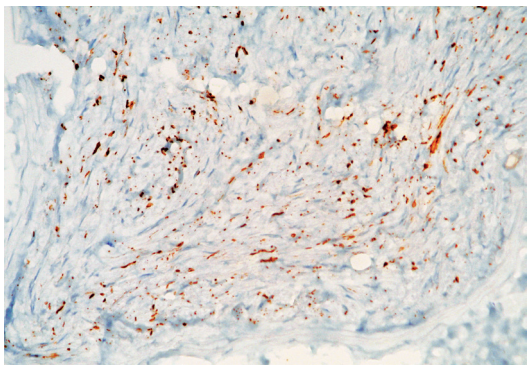

Obr. 5.

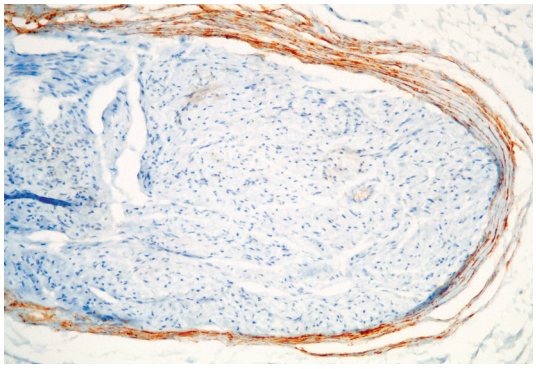

Obr. 6.

HISTOLOGICKÝ NÁLEZ

V histologickom obraze bol prítomný ohraničený dermálny tumor s veľmi tenkým fibróznym púzdrom. Na viacerých miestach bolo možné pozorovať intratumorózne štrbiny (obr. 2). Tumor sa skladal zo zväzkov predĺžených, vretenovitých buniek s ružovou eozinofilnou cytoplazmou a tmavými zvlnenými jadrami (obr. 3). Atypie a mitózy neboli prítomné. Bunky imunohistochemicky vykazovali difúznu pozitivitu S100 proteínu (obr. 4). Pozitívne farbenie na neurofilamenty (neurofilamín) dokázalo prítomnosť tenkých nervových vláken (axónov) vo vnútri lézie (obr. 5). Vretenovité bunky v tenkom púzdre lézie vykazovali EMA pozitivitu (obr. 6).

ZÁVER

Palisádovaný enkapsulovaný neuróm
(Solitárny cirkumskriptný neuróm)

Operačná rana sa zahojila bez komplikácií. Lézia bola excíziou kompletne odstránená, recidíva nevznikla. Nové prejavy sa inde nevytvorili. Pacientka bola poučená o charaktere lézie. Ďalšie kontroly neboli indikované.

DISKUSIA

Palisádovaný enkapsulovaný neuróm je relatívne vzácnou léziou. Bol opísaný Reedom et al. v roku 1972 [12]. ***Klinicky*** ide o benígnu, solitárnu, pomaly rastúcu, nebolestivú léziu farby kože, väčšinou veľkosti 5 mm (väčšie lézie do 10 mm). Prejav je obvykle lokalizovaný na tvári (hlavne na nose, v oblasti nazolabiálnych rýh alebo na lícach) [4, 9]. Iné časti tváre a krk sú postihnuté vzácnejšie. Extrémne vzácnou lokalizáciou bol glans penis [11] a ruky [7], viac prípadov bolo opísaných na sliznici dutiny ústnej [8]. Viacpočetné lézie sú tiež veľmi vzácne [7]. Bol publikovaný jeden prípad zosteriformného usporiadania viacpočetných lézií [6]. Asociácia so syndrómami (NF1 a MEN-2b) nebola opísaná [5]. Lézia sa vyskytuje u osôb stredného veku alebo u starších ľudí, obe pohlavia sú postihnuté rovnakou mierou. Etiológia nie je známa. Palisádovaný enkapsulovaný neuróm sa považuje za neurálny hamartóm alebo za benígny neurálny tumor zo Schwannových buniek [5, 10], aj keď niektoré práce uvažujú o tom, že ide skôr o regeneratívnu léziu po minimálnej traume v mieste vzniku [4]. Existujú aj názory, že ide o špeciálny histologický variant neurofibrómu, bez asociácie s neurofibromatózou 1 [5].

V ***histologickom obraze*** nachádzame dobre ohraničený solitárny uzol v dermis. Multinodulárny alebo plexiformný rast je vzácnosťou [1]. Uzol je ohraničený tenkým perineurálnym púzdrom, bunky perineuria vykazujú EMA pozitivitu. Vlastný uzol je tvorený krátkymi zväzkami uniformných, vretenovitých nádorových buniek so svetlou eozinofilnou cytoplazmou a predĺženými, zvlnenými, tmavými, hyperchromatickými jadrami [3, 5]. Bunky zväzkov vykazujú difúznu S100 pozitivitu [2, 9]. Zväzky obsahujú aj axóny s pozitivitou na neurofilamín [2, 9]. Nádorové atypie nie sú prítomné, vzácne možno pozorovať veľmi ojedinelé normálne mitózy. Typické sú intratumorózne arteficiálne štrbiny [3]. Pri elektrónovomikroskopickom vyšetrení bola dokázaná prítomnosť nemyelinizovaných alebo čiastočne myelinizovaných C vláken v lézii a známky regenerácie nervových vláken [4].

V *klinickej* ***diferenciálnej diagnostike*** je potrebné odlíšiť fibróznu papulu nosa/tváre, intradermálny melanocytový névus, bazocelulárny karcinóm, adnexálne tumory, cysty [4, 7]. Odlíšenie je možné pomocou histopatologického vyšetrenia kompletne excidovanej lézie. V *histologickej diferenciálnej diagnostike* je potrebné odlíšiť predovšetkým schwannóm (neurinóm) [3, 5]. Schwannómy majú dobre vyvinuté púzdro a neobsahujú intratumorózne štrbiny, ktoré sú charakteristické pre palisádovaný enkapsulovaný neurom. Schwannómy tiež vykazujú väčšiu variabilitu bunkovej hustoty v rámci tumoru s charakteristickým rozdelením na zóny Antoni A a B. Na rozdiel od palisádovaného enkapsulovaného neurómu, schwannómy neobsahujú nervové vlákna vo vnútri nádoru, ale na jeho periférii.

Palisádovaný enkapsulovaný neuróm je benígnou léziou a *nevyžaduje* ***liečbu***. Obvykle je odstránený z estetických dôvodov alebo pre diagnostické nejasnosti. Vhodnou a postačujúcou metódou liečby je *kompletná chirurgická excízia* lézie [3, 5]. Po kompletnom odstránení lézie recidívy nevznikajú.

proLékaře.cz | 2.7.2025

LITERATÚRA

1. ARGENYI, Z. B., COOPER, P. H., SANTA CRUZ, D. Plexiform and other unusual variants of palisaded encapsulated neuroma. *J. Cutan. Pathol.,* 1993, 20, 1, p. 34–39.
2. ARGENYI, Z. B. Immunohistochemical characterization of palisaded encapsulated neuroma. *J. Cutan. Pathol.,* 1990, 17, 6, p. 329–335.
3. BUSAM, K. J. et al. *Dermatopathology.* (a volume in the series Foundations in Diagnostic Pathology). 1st ed., Saunders Elsevier: USA, 2010, p. 536. ISBN 978-0-443-06654-2.
4. DOVER, J. S., FROM, L., LEWIS, A. Palisaded encapsulated neuromas. A clinicopathologic study. *Arch. Dermatol.,* 1989, 125, 3, p. 386–389.
5. FOLPE, A. L., INWARDS, C. Y. et al. *Bone and Soft Tissue Pathology* (a volume in the series Foundations in Diagnostic Pathology), 1st ed., Saunders Elsevier: USA, 2010, p. 197–199. ISBN 978-0-443-06688-7.
6. HALDER, C., SEN, S., GANGOPADHYAY, A. et al. Zosteriform palisaded encapsulated neuroma: an unusual presentation. *Indian J. Dermatol.,* 2013, 58, 6, p. 492.
7. JOKINEN, C. H., RAGSDALE, B. D., ARGENYI, Z. B. Expanding the clinicopathologic spectrum of palisaded encapsulated neuroma. *J. Cutan. Pathol.,* 2010, 37, 1, p. 43–48.
8. KOUTLAS, I. G., SCHEITHAUER, B. W. Palisaded encapsulated („solitary circumscribed“) neuroma of the oral cavity: a review of 55 cases. *Head Neck Pathol.,* 2010, 4, 1, p. 15–26.
9. MEGAHED, M. Palisaded encapsulated neuroma (solitary circumscribed neuroma). A clinicopathologic and immunohistochemical study. *Am. J. Dermatopathol.,* 1994, 16, 2, p. 120–125.
10. MISAGO, N., TODA, S., NARISAWA, Y. The relationship between palisaded encapsulated neuroma and the mucocutaneous neuroma seen in multiple endocrine neoplasia 2b syndrome: a histopathologic and immunohistochemical study. *Am. J. Dermatopathol.,* 2014, 36, 7, p. 562–569.
11. NAVARRO, M., VILATA, J., REQUENA, C. et al. Palisaded encapsulated neuroma (solitary circumscribed neuroma) of the glans penis. *Br. J. Dermatol.,* 2000, 142, 5, p. 1061–1062.
12. REED, R. J., FINE, R. M., MELTZER, H. D. Palisaded, encapsulated neuromas of the skin. *Arch Dermatol.,* 1972, 106, 6, p. 865–870.

Do redakce došlo dne 9. 1. 2016.

Adresa pro korespondenci:
MUDr. Zoltán Szép, PhD.
Cytopathos, spol. s r.o.
Katedra dermatovenerológie LF SZU a OÚSA
Limbová 5
833 07 Bratislava
Slovenská republika
e-mail: szep@cytopathos.sk