

# Keratodermia punctata palmaris et plantaris typ 1: popis případu matky a dcery

Smížanský-Bari L.<sup>1</sup>, Drlík L.<sup>1</sup>, Pock L.<sup>2</sup>

<sup>1</sup>Dermatovenerologická ambulance Mohelnice  
vedoucí lékař prim. MUDr. Lubomír Drlík

<sup>2</sup>Dermatohistopatologická laboratoř s.r.o., Praha 8  
vedoucí doc. MUDr. Lumír Pock, CSc.

## SOUHRN

Palmoplantární keratodermie jsou rozsáhlou heterogenní skupinou získaných a dědičných kožních poruch. Etiopatogenetické vztahy mezi jednotlivými formami byly částečně objasněny pomocí moderních molekulárních genetických metod. Základem stanovení diagnózy je v současnosti klinický, histopatologický obraz a molekulární diagnostika. Terapie je symptomatická a cílem je zmenšit rozsah postižení, snížit palmoplantární hyperkeratózu. V naší práci představujeme případ matky a dcery s keratodermia punctata palmaris et plantaris typ I.

**Klíčová slova:** keratodermia punctata palmaris et plantaris – typ 1

## SUMMARY

### Keratosis Punctata Palmaris et Plantaris Type I: Case Study of a Mother and Daughter

Palmoplantar keratodermas are an extensive group of heterogenous acquired and inherited diseases. Modern molecular genetic methods have helped to clarify the etiopathogenetic relationships among the specific forms. Diagnosis is currently based on the clinical and histopathologic pictures and molecular genetics. Treatment is symptomatic, aiming to decrease palmoplantar hyperkeratosis. In our presentation we describe the case of mother and daughter with punctate palmoplantar keratosis type I.

**Key words:** Keratosis Punctata Palmaris et Plantaris – Type 1

*Čes-slov Derm, 90, 2015, No. 6, p. 243–247*

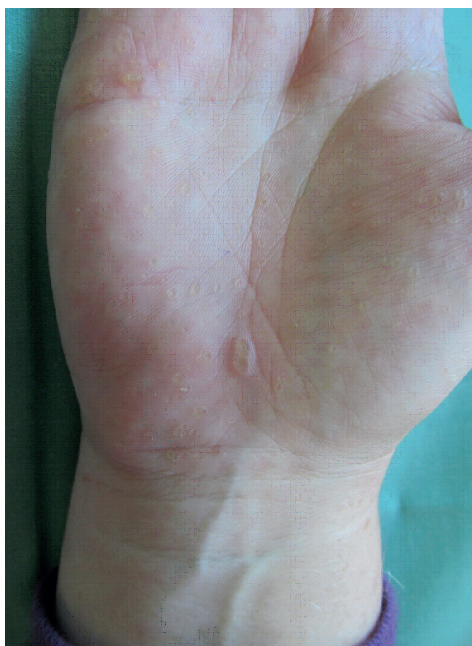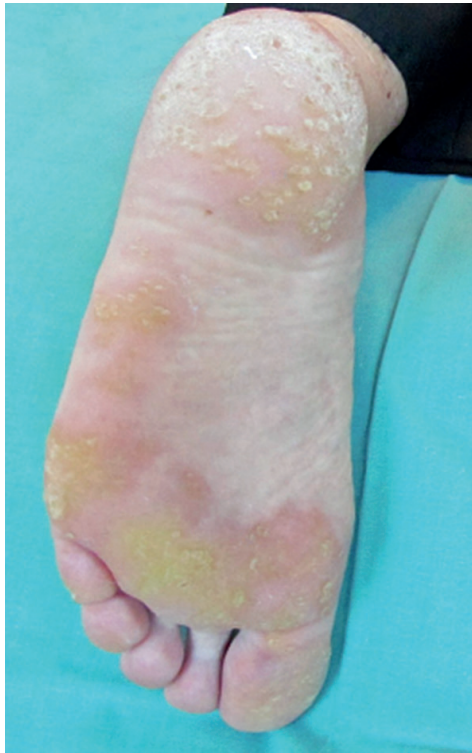## ÚVOD

Palmoplantární keratodermie jsou heterogenní skupinou kožních poruch charakterizovaných ztluštěním kůže na dlaních a ploskách [12, 14]. Tato často nesprávně diagnostikovaná onemocnění představují pro pacienta významné omezení pracovních možností i kvality života [11, 15]. Správná diagnóza, respektive diferenciatní diagnóza pomáhá stanovit vhodnou a účinnou terapii. V našem sdělení představujeme případ matky a dcery s keratosis punctata palmoplantaris typu I (KPPP-1).

## POPIS PŘÍPADU

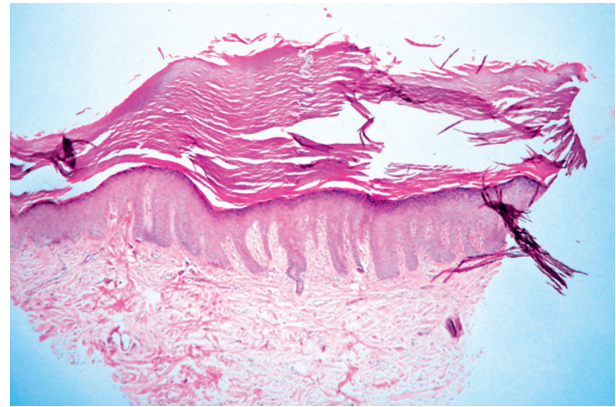
Žena, ve věku 48 let, navštívila v roce 2009 kožní ambulanci s nálezem hyperkeratotických papul na dlaních a ploskách (obr. 1a, 1b). Celkově byla pacientka v dobrém zdravotním stavu, léčila se s esenciální hypertenzí a endogenní depresí, užívala lercanidipin hydrochlorid, losartanum kalicum, hydrochlorothiazidum a sertralin

hydrochlorid. Prodělala hysterektomii pro metroragie a operaci polypů paranazálních dutin. V rodinné anamnéze pacientka uvedla výskyt melanomu a karcinomu prsu u sestry, hematologické maligní onemocnění u matky a opakované cévní mozkové příhody u otce. Podobné kožní projevy u rodinných příslušníků neudávala. Standardní laboratorní vyšetření neprokázala, vyjma mírně zvýšené hladiny LDL cholesterolu, žádné patologie. Projevy se manifestovaly kolem puberty na dlaních, následně se objevily i na ploskách. Od 40. roku věku pozorovala značné zhoršení, papuly se zvětšily a přibýly na počtu. Histologické vyšetření materiálu z probatorní excize prokázalo mohutné stratum corneum, ve str. Malpighi bez průkazu zánětlivých změn. V lednu 2010 byl nasazen celkově acitretin v dávce 0,7 mg/kg/den, který pacientka užívala po dobu necelého roku. Tato léčba měla zpočátku dobrý efekt, projevy byly plošší, ale později se objevily komplikace ve formě infekčních koutků a paronychii a léčba byla ukončena. V roce 2011 pacientka podstoupila druhou kúru léčby acitretinem v dávce 0,5–0,7 mg/kg/den s podobně dobrým efektem, která ale v listopa-

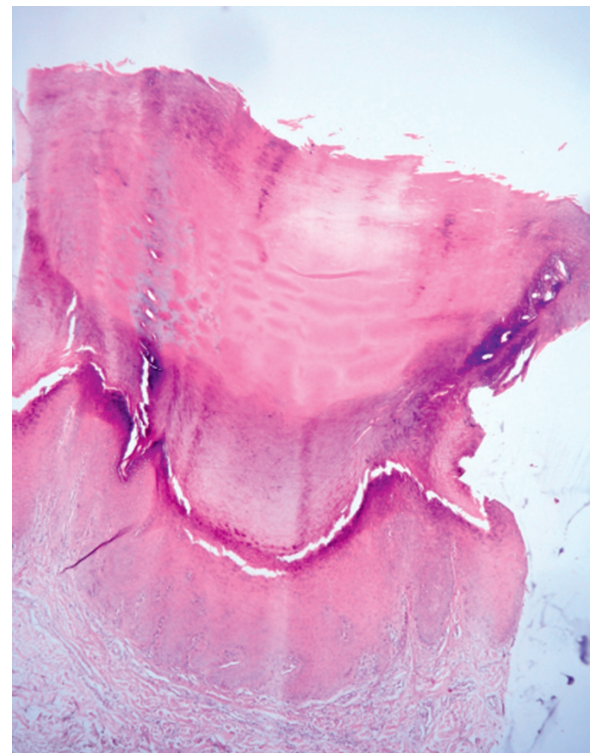


**Obr. 1a, b.** Hyperkeratotické papule

du 2011 musela být ukončena pro komplikace – cheilitis sicca a zvýšení transamináz. Opakované histologické vyšetření v roce 2012 popsalo vkleslinu kožního povrchu o průměru 3 mm vyplněnou hyperkeratotickým čepem, na spodině mírně akantotickou epidermis (obr. 2). Tento histologický nález odpovídal klinické diagnóze punktátní keratodermie. Při hospitalizaci na kožním oddělení v roce 2014 byl nasazen lokální isotretinoin a vazelína s 10 % salicylové kyseliny, po kterých se kožní nález podstatně zlepšil. Tato léčba pokračuje spolu s pravidelnou pedikérskou péčí – obrušováním frézou, změkčováním



**Obr. 2.** Vkluslina kožního povrchu palmoplantárního typu  
Kůže je vyplněna hyperkeratotickým čepem. Zánětlivé infiltráty nejsou přítomny. (HE, původní zvětšení 40krát).



**Obr. 3.** Jamkovitá vkluslina kožního povrchu palmoplantárního typu

Kůže je vyplněna mohutným hyperkeratotickým čepem, bez známek zánětu. (HE, původní zvětšení 4krát)

koupelemi. Začátkem roku 2014 navštívila kožní ambulanci 26letá dcera naší pacientky, která od puberty pozorovala podobné, ale méně vyjádřené hyperkeratotické papuly na ploskách. Klinický obraz a histologické vyšetření (výrazná hyperkeratóza na povrchu epidermis, v centru miskovitá vkluslina kožního povrchu o průměru 1,5 mm, na jejíž spodině je rozšířené stratum granulosum i spinosum, nad ní pak mohutný hyperkeratotický čep) potvrdily diagnózu keratosis punctata palmoplantaris typu 1 (obr. 3). Byla nasazena lokální keratolytika – střídavě vazelína s 10 % salicylové kyseliny a ambiderman s 10 %

urey v okluzích s podstatným zlepšením stavu – projevy byly méně nápadné, nevystupovaly nad povrch okolní kůže, nevadily při chůzi.

## DISKUSE

Palmoplantární keratodermie (PPK) představují velkou skupinu klinicky podobných kožních poruch s rozdílnou etiologií. Klasifikace se vyvíjela během minulého století, ale matoucí termíny a nomenklatura omezovaly její konsenzuální použití [2]. Základní rozdělení, které rozlišuje palmoplantární keratodermie do tří hlavních skupin – difuzní, fokální a punktátní, je založeno na klinickém obraze, ale nemoci v rámci jedné skupiny mohou mít různý etiopatogenetický základ. U každé skupiny se rozlišují získané a dědičné varianty PPK (tab. 1).

Keratosis punctata palmaris et plantaris typ 1 (KPPP-1) (syn. Buschke-Fischer-Brauerova nemoc, keratoderma dissipatum, keratoderma punctata – papulosa, diseminovaný clavus, papulotranslucentní acrokeratodermie) byla popsána německými dermatology Buschkem a Fischerem v roce 1910, o tři roky později Brauer potvrdil

způsob její dědičnosti [3]. KPPP-1 je autozomálně dominantní onemocnění s variabilní penetrancí, incidencí přibližně 1/100 000, se stejnou distribucí mezi muži a ženami, existují však i sporadické případy na podkladě spontánních mutací [2]. Jde tedy o velmi vzácné onemocnění na rozdíl od jiných forem palmoplantárních keratodermií [8]. Klinické příznaky se obvykle manifestují v druhém až třetím deceniu malými hyperkeratotickými papulami na dlaních a ploskách [11, 16]. Projevy začínají jako špendlíčkovité tvrdé průsvitné papuly velikosti od 1 do 10 mm, které mohou zůstat průsvitné nebo se časem stanou neprůsvitnými a verukózními. Někdy se v centru nachází keratotické jádro, které po odstranění zanechá centrální depresi. Vlivem mechanického tření se projevy zvětšují až do mozolovitých projevů [19]. Postižení plossek (a také dlaní u manuálních pracovníků) bývá výraznější v důsledku většího tlaku v těchto lokalitách [6, 12]. Pacienti mohou v postižených místech pociťovat svědění, méně často i bolestivost, onemocnění se může v rámci jedné rodiny projevovat širokým spektrem fenotypických variant. V literatuře byly popsány asociace KPPP-1 s dalšími poruchami – lipomatózou, spastickou paralýzou, ankylozující spondylitidou nebo sebaceózní hyper-

**Tabulka 1.** Klinické varianty punktátních palmoplantárních keratodermií [21]

Získané punktátní palmoplantární keratodermie	Klinický obraz	Asociace s dalšími nemocemi
Arzénové keratózy	okrouhlé, verukózní, nebo akuminátní, hyperkeratotické papuly; dlaně, plosky	angiosarkom jater, nemelanomové kožní tumory, bronchiální adenokarcinom
Idiopatická punktátní PPK	mnohotné malé hyperkeratotické papuly nebo noduly; dlaně, plosky	maligní onemocnění vnitřních orgánů, starší věk
Keratoderma „spinosá“, získaná forma	mnohotné asymptomatické tenké špendlíčkovité papuly připomínající povrch válce hrací skříňky; dlaně, plosky	karcinom prsou, ledvin, plic, kolorektální karcinom, melanom, hyperlipoproteinemie typ IV, Darierova nemoc, chronická renální insuficience myelofibróza, polycystická nefropatie
Punktátní keratodermie palmárních záhybů	diskrétní oválné nebo polygonální kráterovité papuly na okrajích plosek, dlaní a zápěstí; někdy bolestivé, nejčastější u pacientů afrického původu	Dupuytrenova kontraktura, keratoderma striatum, knuckle pads
<b>Dědičné punktátní palmoplantární keratodermie</b>		
KPPP I, Buschke-Fischer-Brauerova nemoc	mnohotné 1–2 mm velké punktátní keratózy na ploskách a dlaních; AD; manifestace mezi 12–30 lety	longitudinální dystrofie nehtů, lichen nitidus, ichthyosis, atopie, zvýšené riziko maligní transformace
KPPP II, keratoderma spinosum, dědičná forma	malé špendlíčkovité papuly na dlaních a ploskách; AD; manifestace mezi 12–50 roky	není známo zvýšené riziko malignity
KPPP III	2–4 mm kulaté až oválné papuly na hranách rukou, nohou, mohou mít centrální depresi a také splývat, AD; pozdější manifestace	Darierova nemoc, Cowdenova nemoc

AD – autozomálně dominantní

plazií [5, 21]. Schöpf-Schulz-Passarge syndrom je raritní autozomálně recesivní ektodermální dysplazie, kde kromě punktátní PPK jsou přítomny palpebrální apokrinní hydrocystomy, hypotrichóza, hypodontie a dystrofické změny nehtů. V nejasných případech pomáhá stanovit správnou diagnózu histologické vyšetření. V histologickém obraze je hlavním projevem výrazná kompaktní sloupcovitá ortohyperkeratóza omezená na ostře ohraničený okrsok epidermis a ztlustění stratum granulosum [1, 2, 4, 12]. V diferenciální diagnostice je nutno vyloučit hlavně ostatní dědičné a získané keratodermie, virové bradavice, callus, pitted keratolysis a névoidní bazaliom [21]. Mezi získané formy patří arzenové keratózy, PPK asociovaná s vyšším věkem a malignitami vnitřních orgánů, idiopatická filiformní porokeratotická PPK (spojena s karcinomy prsou, ledvin, plic a kolorekta) a punktátní keratodermie palmárních záhybů [7], která se vyskytuje téměř výlučně u černochů a projevuje se tuhými bradavičnatými lézemi na záhybech prstů nebo v dlanových rýhách s hyperkeratózou, je lokalizovaná v místech akrosyngií, proto je často považována za nemoc potních žláz [17]. Mezi další dědičné formy keratodermie patří KPPP typ 2 (syn. porokeratosis Mantoux, keratoderma spinosum, porokeratosis punctata palmaris et plantaris), která se projevuje nejdříve ve druhém deceniu. Klinický obraz je tvořený drobnými keratotickými papulami, které pokrývají povrch celé plosky a dlaně [10]. V histologickém obraze je typická přítomnost sloupcovité parakeratózy, čímž se odlišuje od KPPP-1. Punktátní palmoplantární keratodermie typ 3, fokální akrální hyperkeratóza, se vyznačuje tvorbou oválných nebo polygonálních kráterovitých keratotických papul na okrajích plosek, dlaní a zápěstí [22]. Vývoj moderních molekulárních genetických metod umožnil postupně objasnit etiopatogenezi palmoplantárních keratodermií [13, 14]. Na základě klinického obrazu se předpokládalo, že poruchy budou lokalizovány v genech kódujících keratiny. Později byly skutečně prokázány mutace v genech keratinů 1 a 9 u některých typů keratolytických difuzních keratodermií, jako např. nemoci Unna-Thostové, ale bylo zjištěno, že paleta genetických poruch je stejně pestrá jako rozmanitost klinických variant [13]. U KPPP-1 byla molekulární příčina objasněna až v roce 2012 pomocí vazebné analýzy a sekvenování celého exonu. Tyto metody prokázaly heterogenní nulové mutace v genu AAGAB, který je zodpovědný za vznik KPPP-1 [17]. Gen AAGAB kóduje alfa a gama adaptin vázající protein p34, který hraje důležitou roli v buněčném vezikulárním transportu. Dodnes bylo zjištěno 20 nulových variant ve skotských, irských, anglických, německých, tuniských, čínských, mexických a japonských populacích [9]. Hlubší analýza genového pozadí umožní vypracovat genetický klasifikační systém, který by v budoucnosti nahradil stávající klasifikaci [18, 20].

Terapie je pouze symptomatická a po vysazení léčby dochází k relapsu projevů. Ke změkčení lézí se používají keratolytika. S úspěchem jsou podávány také lokální i systémové retinoidy, nicméně nežádoucí účinky těchto léků značně omezují jejich rutinní používání [16]. Etrethinát

a acitretin jsou stejně účinné. Pro vyvarování se dlouhodobých nežádoucích účinků je vhodná přerušovaná terapie. Důležité je mechanické snížení hyperkeratotické epidermis dermabrazí nebo pomocí CO<sub>2</sub> laseru. V průběhu dlouhodobého ošetřování nesmí být také opomenuta případná možnost mykotické nebo bakteriální superinfekce. Své zastoupení v rámci ošetrovatelské péče má i pravidelná pedikúra.

## LITERATURA

- ASADI, M. D. Type I hereditary punctate keratoderma. *Dermatol. Online J.*, 2003, 9, 4, p. 38.
- BOLOGNIA, J. L., JORIZZO, J. L., RAPINI, R. P. *Dermatology*. 2nd ed., vol. 1, 2008, p. 787–788, ISBN 9781416029991.
- BUSCHKE, A., FISCHER, W. Keratoderma maculosa disseminata symmetrica palmaris et plantaris. *Ikonographia Dermatologica*, 1910, 5, p. 183–192.
- CALONJE, J. E., BRENN, T., LAZAR, A. J., MCKEE, P. H. *McKee's Pathology of the Skin*. 4th ed., 2014, p. 75, ISBN 13-9781416056492.
- CASTORI, M., RUGGIERI, S., GIANNETTI, L. et al. Schöpf-Schulz-Passarge syndrome: further delineation of the phenotype and genetic considerations. *Acta Derm. Venereol.*, 2008, 88, 6, p. 607–612.
- EMMERT, S., KÜSTER, W., ZUTT, M. et al. A new family with the rare genodermatosis keratosis punctata palmoplantaris Buschke-Fischer-Brauer. *JAAD*, 2003, 49, 6, p. 1166–1169.
- ENA, P., COTTONI, F., CERIMELE, D. et al. Association of keratoderma punctata palmaris et plantaris with other morbid conditions (early grayness, carcinoma of the colon). Study of 3 families. *G. Ital. Dermatol. Venereol.*, 1986, 121, p. 45–54.
- GAMBORG NIELSEN, P., HOFER, P. A., LAGERHOLM, B. The dominant form of hereditary palmoplantar keratoderma in the northernmost county of Sweden (Norrbotten). *Dermatology*, 1994, 188, 3, p. 188–193.
- GIEHL, K. A., ECKSTEIN, G. N., PASTERNAK, S. M. et al. Nonsense mutations in AAGAB cause punctate palmoplantar keratoderma type Buschke-Fischer-Brauer. *Am. J. Hum. Genet.*, 2012, 91, 4, p. 754–759.
- GRILLO, E., PÉREZ-GARCÍA, B., GONZÁLEZ-GARCÍA, C. et al. Spiny keratotic projections on the palms and fingers. Spiny keratoderma. *Dermatol. Online J.*, 2012, 18, 6, p. 8.
- ITIN P. H., FISTAROL S. K. Palmoplantar keratodermas. *Clin. Dermatol.*, 2005, 23, 1, p. 15–22.
- JUDGE, M. R., McLEAN, W. H. I., MUNRO, C. S. *Disorders of Keratinization*. In Burns, T., Breathnach, S., Cox, N. Griffiths, C., editors. *Rook's Textbook of Dermatology*. 8<sup>th</sup> ed., 2012, vol. 1, p. 19.93–19.119, ISBN 978-1-4051-6169-5.
- KELSELL, D. P., STEVENS, H. P., RATNAVEL, R. et

- al. Genetic linkage studies in non-epidermolytic palmoplantar keratoderma: evidence for heterogeneity. *Hum. Mol. Genet.*, 1995, 4, 6, p. 1021–1025.
14. KIMYAI-ASADI, A., KOTCHER, L. B., JIH, M. H. The molecular basis of hereditary palmoplantar keratodermas. *JAAD*, 2002, 47, 3, p. 327–343.
  15. LUCKER, G. P., VAN DE KERKHOFF, P. C., STEIJLEN, P. M. The hereditary palmoplantar keratoses: an updated review and classification. *Br. J. Dermatol.*, 1994, 131, 1, p. 1–14.
  16. OZTAS, P., ALLI, N., POLAT, M. et al. Punctate palmoplantar keratoderma (Brauer-Buschke-Fischer syndrome). *Am. J. Clin. Dermatol.*, 2007, 8, 2, p. 113–116.
  17. PIÉRARD-FRANCHIMONT, C., PIÉRARD, G. E., MELOTTE, P. et al. Keratosis punctata of the palmar creases. *Ann. Soc. Belg. Med. Trop.*, 1989, 69, 3, p. 257–261.
  18. POHLER, E., HUBER, M., BOONEN S. E. et al. New and recurrent AAGAB mutations in punctate palmoplantar keratoderma. *Br. J. Dermatol.*, 2014, 171, 2, p. 433–436.
  19. RATNAVEL, R. C., GRIFFITHS, W. A. The inherited palmoplantar keratodermas. *Br. J. Dermatol.*, 1997, 137, 4, p. 485–490.
  20. STEVENS, H. P., KELSELL, D. P., BRYANT, S. P. et al. Linkage of an american pedigree with palmoplantar keratoderma and malignancy (palmoplantar ectodermal dysplasia type III) to 17q24. *Arch. Dermatol.*, 1996, 132, 6, p. 640–651.
  21. TORRES, G., BEHSHAD, R., HAN, A. et al. I forgot to shave my hands: A case of spiny keratoderma. *JAAD*, 2008, 58, 2, p. 344–348.
  22. VAN STEENSEL, M. A., FRANK, J. Focal acral hyperkeratosis and acrokeratoelastoidosis: birds of a feather? *JEADV*, 2009, 23, 9, p. 1113–1114.

Do redakce došlo dne 3. 11. 2015.

Adresa pro korespondenci:  
 MUDr. Lilla Smižanský-Bari  
 Dermatologická ambulance Mohelnice  
 Nádražní 35  
 789 85 Mohelnice  
 e-mail:barililla@hotmail.com

## EDIČNÍ PLÁN

*Česko-slovenská dermatologie, 91. ročník, rok 2016*

- Číslo 1: Ichtyózy
- Číslo 2: Tuberózní skleróza
- Číslo 3: Porokeratózy
- Číslo 4: Kontaktní alergie
- Číslo 5: Molekulární diagnostikav dermatoonkologii