proLékaře.cz | 2.7.2025

Dermatoskopie nepigmentovaných kožních nádorů. Cévní struktury – úvod do problematiky

Fikrle T., Pizinger K.

Dermatovenerologická klinika FN a LF UK v Plzni
přednosta prof. MUDr. Karel Pizinger, CSc.

Čes-slov Derm, 90, 2015, No. 6, p. 252–254

Dermatoskopie je neinvazivní vyšetřovací metoda, která doplňuje klinické vyšetření kožních projevů. Umožňuje hodnotit strukturální a barevné změny v epidermis a horní části dermis, z nichž řada není viditelná pouhým okem. Vytváří do jisté míry pojítko mezi klinickým (makroskopickým) a histopatologickým (mikroskopickým) nálezem. Využití našla tato metoda původně především v diferenciální diagnostice pigmentovaných kožních nádorů. Postupem času se její indikace rozšiřují také do oblasti nepigmentovaných kožních nádorů a zánětlivých dermatóz. U nepigmentovaných nádorů sledujeme v rámci dermatoskopického obrazu především cévní struktury. Jejich nález, morfologie a uspořádání mohou být důležité pro stanovení správné diagnózy. Jelikož do skupiny takto vyšetřovaných afekcí patří běžné benigní nádory (intradermální névus, seboroická veruka, hemangiom), stejně jako maligní (bazaliom, spinaliom, amelanotický maligní melanom), může být výsledek dermatoskopického vyšetření důležitý pro volbu dalšího diagnostického a léčebného postupu.

Pozorování cévních struktur vyžaduje zkušenosti s dermatoskopickým vyšetřením. Při použití kontaktních forem dermatoskopů (ručních i digitálních) cévy velmi snadno anemizují. Je tedy potřeba tlak skla dermatoskopu na kůži minimalizovat. Vhodné je použití sonografického gelu jako imerze spíše než nízkoviskózních přípravků, jako jsou roztoky a oleje. Některé ruční dermatoskopy jsou vybaveny polarizovaným světlem a jsou bezkontaktní, což je u nepigmentovaných projevů výhodné. Překážkou vyšetření může být suchá kůže, olupování nebo hyperkeratóza, které způsobí výraznou reflexi světla. Pak je třeba aplikovat imerzi také při použití bezkontaktních přístrojů.

Diferenciální diagnostika nepigmentovaných kožních projevů je velmi široká. Na začátku dermatoskopického vyšetření je důležité rozhodnout, zda jde o kožní nádor nebo zánětlivou afekci. Dermatoskopický nález cévních struktur se totiž může mezi těmito dvěma skupinami diagnóz do značné míry překrývat (obr. 1a, b). Pokud je léze dermatoskopicky vyšetřována jako nádor, je doporučován třístupňový algoritmus. Nejprve zaznamenáme přítomnost cévních struktur a všímáme si jejich morfologie. Dále sledujeme charakter uspořádání jednotlivých cévních struktur v rámci celé vyšetřované léze. Posledním krokem je vyhledávání dalších (nevaskulárních) dermatoskopických znaků, které mohou být pro některou ze zvažovaných diagnóz specifické [1, 2, 3].

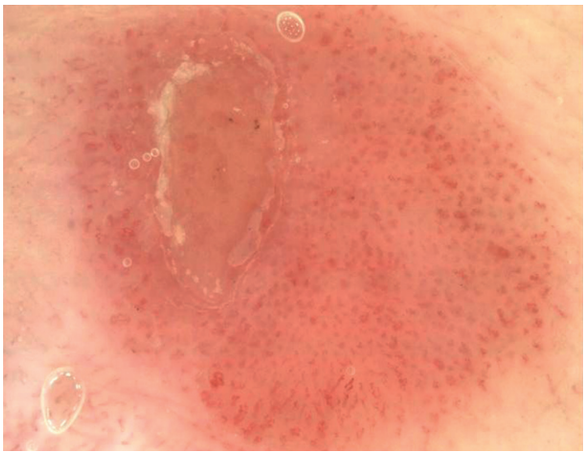

Obr. 1a. Dermatoskopický obraz carcinoma in situ typu morbus Bowen

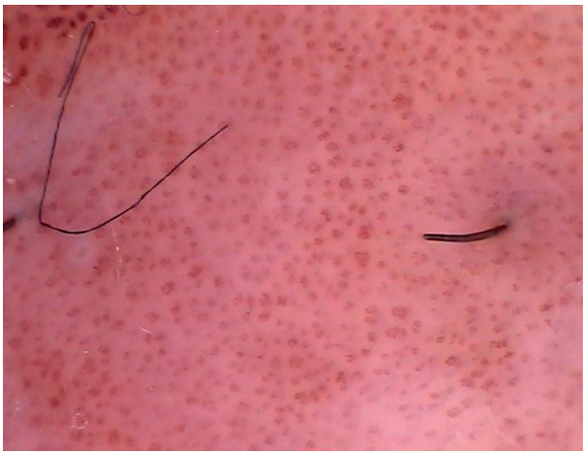

Obr. 1b. Dermatoskopický obraz ložiska psoriázy

proLékaře.cz | 2.7.2025

MORFOLOGIE CÉVNÍCH STRUKTUR [1, 2, 3]

Cévní struktury mají v dermatoskopickém obrazu červenou barvu. Cévy povrchně lokalizované jsou jasně červené a přesně ohraničené, hlouběji v dermis lokalizované cévy jsou světlejší a poněkud rozmazané. Cévy probíhající paralelně s kožním povrchem mají lineární charakter, vertikálně uspořádané cévy mají tvar tečky nebo kličky. U nádorů závisí cévní morfologie do značné míry na jejich tloušťce a může se lišit i v rámci jedné diagnózy (superficiální vs. nodulární bazaliom nebo různě silné maligní melanomy).

Z hlediska morfologie existuje 7 základních cévních struktur. V následujícím přehledu je uvádíme včetně českých a anglických synonym, jelikož literatura není v tomto ohledu příliš jednotná. Cévní struktury dermatoskopického obrazu mohou být:

1. **lineární čárkovité**, lineární zakřivené („linear curved“, „comma-like“);
2. **tečkovité** („dotted“);
3. **lineární nepravidelné** – například zalomené, spirálovité, různě pokroucené lineární cévy („linear irregular“);

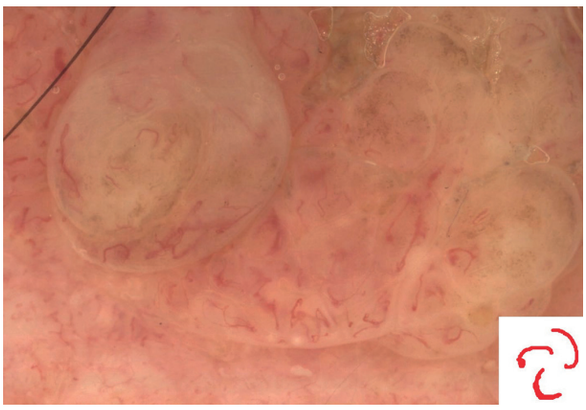

Obr. 2. Lineární čárkovité cévy (intradermální névus)

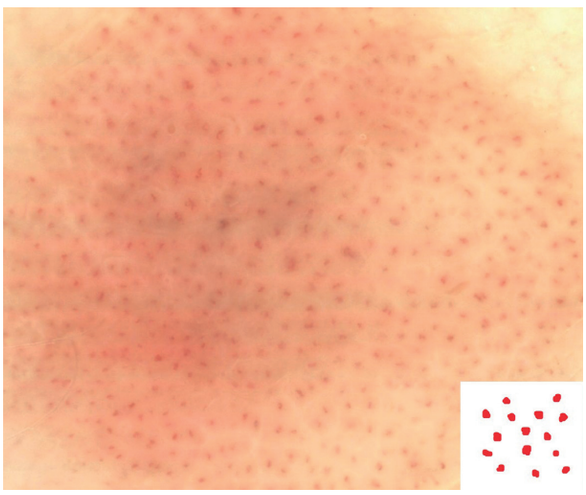

Obr. 3. Tečkovité cévy (nevus Spitzové)

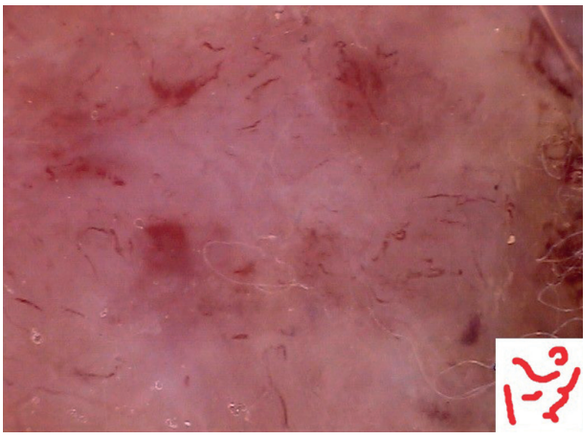

Obr. 4. Lineární nepravidelné cévy (maligní melanom)

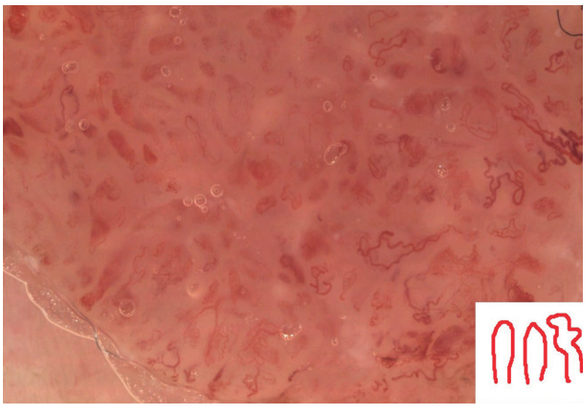

Obr. 5. Vlásenkovité cévy (seboroická veruka)

4. **vlásenkovité**, kličkovité, harpunovité, („linear looped“, „hairpin-like“);
5. **glomerulární** („glomerular“, „linear coiled“);
6. **stromečkovitě se větvící**, lineární větvící se („arborizing“, „linear branching“);
7. **cévní lakuny**, kruhovité nebo oválné větší cévní struktury („lagoons“, „red clods“). Základní morfologii cévních struktur ilustrují obrázky 2–8.

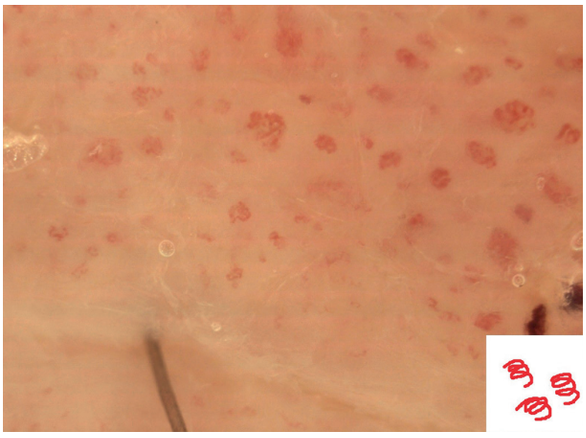

Obr. 6. Glomerulární cévy (morbus Bowen)

proLékaře.cz | 2.7.2025

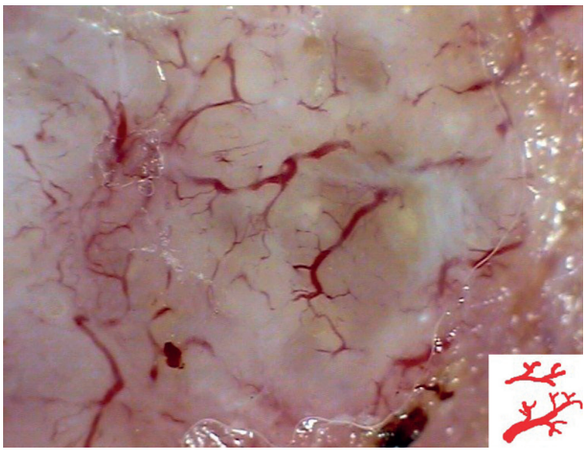

Obr. 7. Stromečkovitě se větvící cévy (bazaliom)

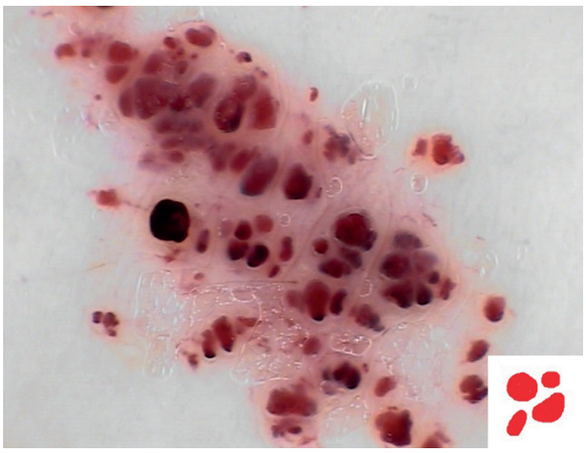

Obr. 8. Cévní lakuny (hemangiom)

S určitými výjimkami platí, že lineární čárkovité, lineární nepravidelné a tečkovité cévy jsou součástí dermatoskopického obrazu melanocytových lézí. Ostatní cévní struktury pak logicky bývají spíše typické pro jednotlivé nemelanocytové projevy. Kromě toho jsou popisovány 3 specifické situace z hlediska cévních struktur, a to:

– **fenomén koruny** („crown sign", „linear straight vessels") u sebaceózní hyperplazie;
– **fenomén jahody** („strawberry pattern") u nepigmentované aktinické keratózy a
– **růžovočervené větší globule** („milky red globules") u silnějších amelanotických melanomů.

USPOŘÁDÁNÍ CÉVNÍCH STRUKTUR

Charakter uspořádání cévních struktur je pro stanovení správné diagnózy důležitý.

Dermatoskopické obrazy různých kožních nádorů mohou obsahovat stejné cévní struktury, ale v různém uspořádání [1, 2, 3]. Cévy mohou být uspořádány *pravidelně, retikulárně, ve shlucích, radiálně, mohou se výrazně větvit nebo jsou uspořádány zcela nepravidelně (nahodile, chaoticky).*

NEVASKULÁRNÍ DERMATOSKOPICKÁ KRITÉRIA

Nevaskulární dermatoskopická kritéria jsou nesmírně cennou součástí jednotlivých nálezů. Při pečlivě provedeném dermatoskopickém vyšetření zjistíme, že jen poměrně malá část vyšetřovaných nádorů je zcela bez pigmentu a vykazuje pouze cévní strukturální změny. Nález zbytkové pigmentace, regresivních změn nebo dermatoskopických struktur souvisejících s keratinem může velmi pomoci při stanovení diagnózy.

Jak již bylo zmíněno v úvodu, diferenciální diagnostika nepigmentových kožních nádorů může být velmi široká a složitá. S ohledem na cévní struktury mají některé nádory často specifický dermatoskopický nález a stanovení diagnózy bývá jednoduché (bazaliom, hemangiom). U řady projevů však není dermatoskopický obraz dostatečně specifický (spitzoidní léze, amelanotický maligní melanom, Kaposiho sarkom). V zásadě je třeba vždy vyloučit především zhoubné nádory, ať už se jedná o karcinomy nebo amelanotickou variantu melanomu. V případě diagnostických rozpaků, obzvláště nemůžeme-li s jistotou vyloučit melanom, je třeba provést chirurgickou excizi a histopatologické vyšetření. Spolehlivost klinického a dermatoskopického vyšetření je u amelanotických variant kožních nádorů nižší než u pigmentovaných forem.

V následujících textech budou uvedeny dermatoskopické nálezy u vybraných diagnóz ze skupiny nepigmentovaných kožních nádorů, kde nález cévních struktur v dermatoskopickém obrazu hraje důležitou roli pro diferenciální diagnostiku v klinické praxi.

LITERATURA

1. MARTÍN, J. M., BELLA-NAVARRO, R., JORDÁ, E. Vascular patterns in dermoscopy. *Actas Dermosifiliogr.*, 2012, 103, p. 357–375.
2. ROSENDAHL, C., CAMERON, A., TSCHANDL, P. et al. Prediction without Pigment: a decision algorithm for non-pigmented skin malignancy. *Dermatol. Pract. Concept.*, 2014, 4, 1, p. 59–66.
3. ZALOUDEK, I., KREUSCH, J., GIACOMEL, J. et al. How to diagnose nonpigmented skin tumors: A review of vascular structures seen with dermoscopy: Part I. Melanocytic skin tumors. *J. Am. Acad. Dermatol.*, 2010, 63, p. 361–374.

Do redakce došlo dne 6. 11. 2015

Adresa pro korespondenci:
Doc. MUDr. Tomáš Fikrle, Ph.D.
Dermatovenerologická klinika LFUK a FN
Dr. E. Beneše 13
305 99 Plzeň
e-mail: fikrle@fnplzen.cz