

Mid-dermální elastolýza

Streitbergová L.¹, Kodet O.^{1,2}, Kojanová M.¹, Dudková S.¹, Štork J.¹

¹Dermatovenerologická klinika 1. LF UK a VFN
přednosta prof. MUDr. Jiří Štork, CSc.

²Anatomický ústav 1. LF UK
přednosta prof. MUDr. Karel Smetana, Jr., DrSc.

SOUHRN

Mid-dermální elastolýza (MDE) je vzácné kožní onemocnění nejasné etiologie, postihující především mladší ženy. V patogenezi se uvažuje o roli ultrafialového záření, histopatologicky charakterizované ztrátou elastických vláken ve střední úrovni dermis a klinicky se projevující okrsky jemně svraštělého povrchu kůže. Autoři popisují případ 34leté nemocné, která v minulosti navštěvovala solária, s dvouletou anamnézou kožních projevů histologicky potvrzené MDE postihující trup, zejména horní přední polovinu hrudníku. Po dvou letech sledování a aplikaci volně dostupných preparátů s obsahem sóji byl nález stacionární, bez progresse.

Klíčová slova: mid-dermální elastolýza – svraštělá kůže

SUMMARY

Mid-dermal Elastolysis: Case Report

Mid-dermal elastolysis (MDE) is a rare skin disease of unknown etiology affecting especially young women. The role of ultraviolet light is speculated in the pathogenesis of the disease which is histopathologically characterised by the loss of elastic fibres in the middle dermis and clinically by the wrinkled skin surface. Authors report a case of 34-year old women with history of tanning bed exposure presenting with skin lesions on the trunk especially the upper anterior part of the chest histopathologically verified as MDE. After 2 years of follow-up and local therapy with over the counter soya preparations the skin lesions remained stable.

Key words: mid-dermal elastolysis – wrinkled skin

Čes-slov Derm, 90, 2015, No. 5, p. 214–217

ÚVOD

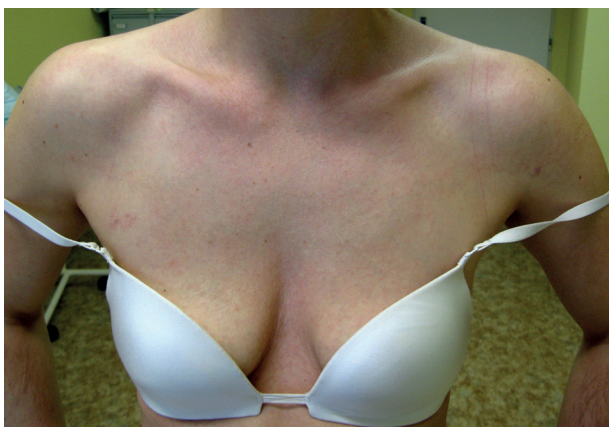
Mid-dermální elastolýza je vzácné kožní onemocnění neznámé etiologie postihující zejména mladší ženy, podmíněné ztrátou elastických vláken ve střední oblasti dermis. Poprvé bylo popsáno v roce 1977 Shelly a Woodem [16]. Jedná se o relativně vzácné onemocnění, proto bylo podle dostupné literatury doposud popsáno jen okolo 80 případů. Uvádíme případ naší nemocné [3, 6, 11].

POPIS PŘÍPADU

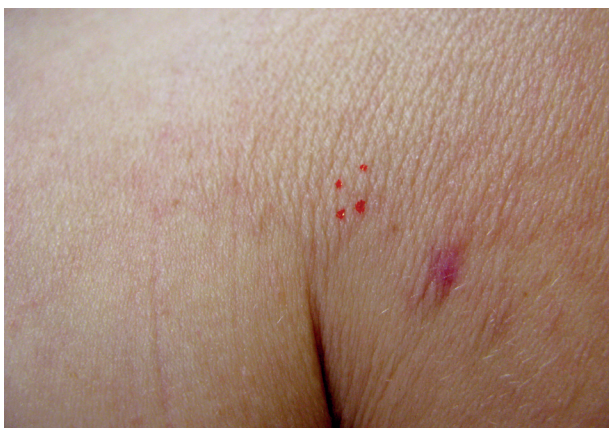K vyšetření se dostavila 34letá pacientka, která udávala více než 2 roky trvající projevy na hrudi. Rodinná anamnéza byla nevýznamná. V dětství pacientka prodělala operaci pro Meckelův divertikl s apendektomií, v roce 1997 měla laparoskopickou operaci pro srůsty v dutině břišní, jinak vážněji nestonala, léky neužívala. Od dětství udávala po oslunění vznik svědivého exantému ve výstři-

hu, v dospělosti již bez obtíží pravidelně docházela do solária. Od května 2011 pozorovala vznik červených ložisek na ramenou, bez subjektivních příznaků. Na spádové dermatologii byla léčena pro pityriasis versicolor (lokálně aplikovala flutrimazol, ciclopiroxum olaminum, intermitentně kortikoidní externa a tacrolimus, bez většího efektu). Od ledna 2013 došlo k šíření projevů do výstřihu a proximální oblasti paží, následně bylo doplněno sérologické vyšetření protilátek proti boreliovým antigenům s negativním výsledkem. Na spádovém pracovišti bylo provedeno histopatologické vyšetření z oblasti léze na levém rameni, které popisovalo atrofickou dermis, homogenizované korium, široké vazivové snopce tukové tkáně, vymizení adnex až na potní žlázy, chybění elastických vláken v pars papilaris a reticularis. Závěrem histopatologického vyšetření byla diagnóza cirkumskriptní sklerodermie. Vzhledem k plánované léčbě penicilaminem se pacientka dostavila k vyšetření na naše pracoviště.

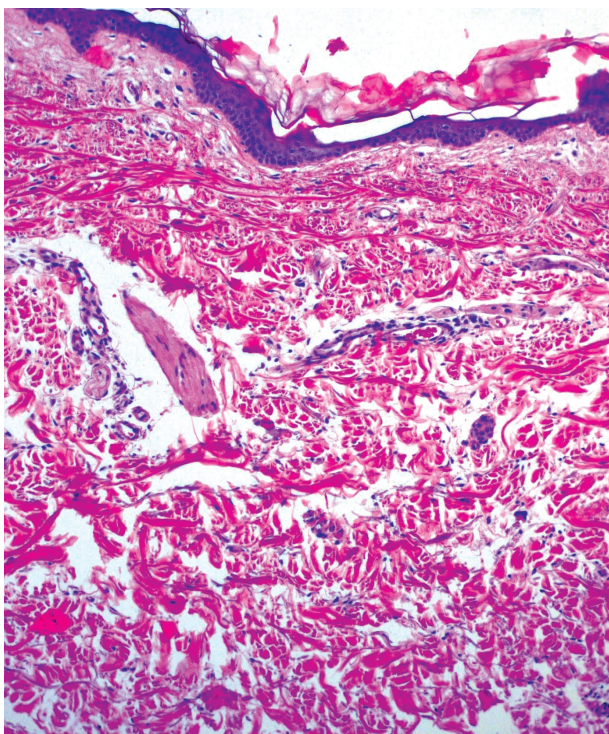
Při klinickém vyšetření byla patrná ostře ohraničená plocha v oblasti výstřihu s přechodem na ramena a nad-



Obr. 1. Plocha svráštělé kůže postihující celý výstřih a horní partii hrudníku

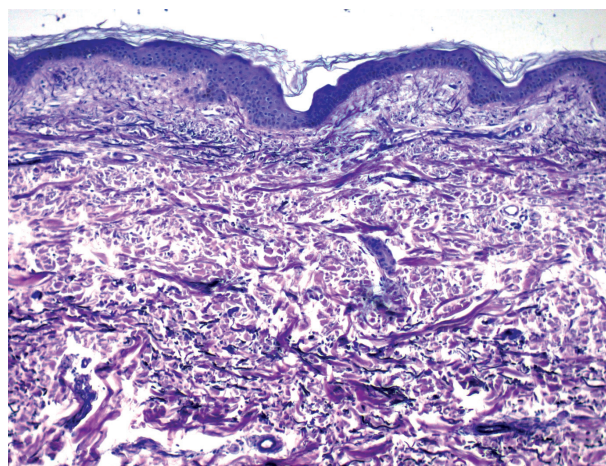


Obr. 2. Hranice postižené kůže s jizvou po předchozí biopsii a označením biopsie opakované



Obr. 3. Výrazná atrofie epidermis (HE)

klíčkovou krajinu, kůže byla světlejšího odstínu s jemně zřaseným povrchem (obr. 1). Na kůži zad byly patrné drobné, folikulárně vázané bělavé makuly. Vzhledem ke klinickému nálezu byla provedena biopsie z oblasti zřasené kůže při levé přední axilární rase v těsném sousedství předchozí biopsie (obr. 2). V histopatologickém vyšetření až na úseky atrofie byla epidermis beze změn, horní korium vykazovalo mírné prosáknutí a fibrotizaci se zcela nevýraznými perivaskulárními mononukleárními infiltráty a ojedinelými eozinofily. Barvení na elastiku (Orcein Giemsa) prokázalo chybění elastických vláken v pruhu na rozhraní horního až středního koría (obr. 4). Subepidermálně a v dolním koriu byla elastika zachována. Houbové struktury metodou PAS (Periodic Acid Schiff) nebyly



Obr. 4. Pruhovité vymizení elastiky části horního až středního koría

prokázány. Nález byl uzavřen s diagnózou mid-dermalní elastolýzy. Pacientce byla doporučena lokální aplikace preparátů se sójovým olejem a indierentní externa. Po dvou letech sledování je nález stacionární.

DISKUSE

Mid-dermální elastolýza (MDE) je vzácné onemocnění postihující zejména ženy mezi 30.–50. rokem života (medián 38 let) [6]. Ženy jsou postiženy 5krát častěji než muži a až na dva popsané případy pacientů asijské rasy, postihuje toto onemocnění výhradně bělošskou populaci Severní Ameriky a střední Evropy [6, 17, 18]. Příčiny vzniku nejsou doposud jednoznačně známy. Dostupné popsané případy jako pravděpodobnou příčinu uvádějí zvýšení elastolytické aktivity, která je vyvolaná např. chronickým poškozením kůže UV zářením, autoimunitním procesem nebo pozánětlivými změnami [13]. I když je asi v polovině případů MDE udáván jako spouštěcí mechanismus expozice UV záření, nebyly v postižených místech jednoznačně detekovány histologické známky chronického poškození kůže UV zářením [6]. Některé práce poukazují i na možný vliv hormonálních

změn doprovázejících těhotenství a užívání hormonálních kontraceptiv [12].

Onemocnění nejčastěji postihuje trup, zejména hrud a proximálních partie horních končetin. Podle charakteru postižení rozlišujeme tři základní varianty onemocnění:

- I. typ MDE (klasický) je charakterizován symetrickými, ostře ohraničenými okrsky až plochami svaštělé kůže;
- II. typ MDE je podmíněn perifolikulárními papulárními protruzemi se ztrátou elasticity tkáně, kdy kůže nabývá až pomerančového vzhledu [11];
- III. typ MDE byl popsán v roce 2001, je pro něj charakteristický retikulární erytém na partiích exponovaných UV záření s fokální elastolýzou [11, 13]. Tento typ častěji postihuje muže a u některých případů zde byla histologicky popsána i přítomnost obrovskobuněčných mnohojaderných buněk [6].

Ojedinele byl popsán případ 38leté pacientky, kdy vzniku onemocnění předcházely urtikariální léze, které progredovaly do generalizované formy MDE [3].

V dostupné literatuře je popsána spíše koincidence, než přímá asociace, MDE s jinými kožními onemocněními, jako např. urtikárie, granuloma anulare, pityriasis rosea, atopická dermatitida, Sweetův syndrom, nebo fototoxická dermatitida [3, 5, 6, 16]. MDA bývá také spojována s různými autoimunitními onemocněními, např. s lupus erythematosus, revmatoidní artritidou, Gravesovou-Base-dowovou nemocí a Hashimotovu tyreoiditidou. Většinou ale lze nalézt jen ojedinělé sérologické nálezy antinukleárních protilátek, cirkulujících imunokomplexů a falešnou pozitivitu boreliových antigenů nesvědčících pro jednoznačné onemocnění [4, 6, 13, 16]. Tyto poznatky podporují možnou úlohu autoimunitních procesů a pozánětlivých imunomodulačních změn v patogenezi MDE.

Hlavními histopatologickými rysy MDE je ložisková či fokální ztráta elastických vláken ve střední oblasti dermis. Papilární a hlubší část retikulární dermis bývá nepostížená, dále nacházíme i zachování elastických vláken periadnexálně (kromě II. typu MDE). Přítomnost zánětlivého infiltrátu perifolikulárně i perivaskulárně nebývá výrazné a nacházíme ho spíše u retikulární varianty (III. typ). U některých případů jsou přítomny četné makrofágy se známkami elastofagocytózy, včetně zmíněných mnohojaderných buněk [6, 9, 14]. Imunohistochemické studie prokázaly zvýšenou expresi CD34+ a CD68+ histiocyty a CD3+ a CD4+ T-lymfocyty v kožních biopsiích [6, 7, 11]. Některé podrobnější studie poukazují na zvýšenou expresi matrix metaloproteáz (MMP) v keratinocytech, histiocytech a fibroblastech postižené kůže se současně sníženou aktivitou tkáňového inhibitoru metaloproteáz (TIMP-1). Především MMP-9 a MMP-1 jsou u MDE exprimovány výrazně více než v nepostížené kůži a jsou spojovány s podílem na degradaci elastických vláken a usnadněním migratorní aktivity makrofágů [7, 8, 12]. Jedná se tedy pravděpodobně o navozenou dysbalanci při degradaci komponent extracelulární matrix.

V diferenciální diagnóze lze zvažovat dermatózy spojené alespoň elastolýzou, jako je anetodermie, cutis laxa, pseudoxantoma elasticum nebo anulární velkobuněčný

elastolytický granulom [1, 2, 5, 6], případně lichen sclerosus et atrophicus [5].

Není známa jednoznačná příčina vzniku MDE, proto je i terapie obtížná. V popředí stojí zejména důsledná fotoprotekce. V terapii MDE se zkoušejí lokálně aplikovaná kortikoidní externa či retinoidy, které mohou přinášet mírné zlepšení, ale výrazněji neovlivní průběh onemocnění. Z celkové léčby jsou dostupná pouze omezená data při užívání řady preparátů (chlorochin, clofazimin, kolchicin, dapson, systémové kortikosteroidy a vitamin E), které však nepřinášejí výraznější terapeutický efekt [6]. Martinez-Escal et al. popisují u 40leté pacientky s MDE po zahájení terapie hydroxychlorochinem v dávce 200 mg/den po 4 měsících zastavení progresu kožních lézí a po 10 měsících regresi projevů na horních končetinách s perzistencí projevů na trupu [11]. Dlouhodobější zkušenosti o efektu systémové terapie nejsou zatím v literatuře dostupné. V terapii MDE podle Gambichlera mohou přinést benefit nedenaturované extrakty ze sójových bobů, které tlumí aktivitu elastáz, a tím brání degradaci elastických vláken [6, 20]. Právě nedenaturovaným extraktům ze sójových bobů (*Glycine max*) je v poslední době věnována velká pozornost, jedná se o molekuly s velkým biologickým potenciálem. V dermatologii se popisuje efekt zesvětlování pokožky u hyperpigmentací, vliv na zpomalení růstu vlasových folikulů a protektivní efekt při chronickém UV poškození kůže. Významný je i vliv na vyzrávání a remodelaci extracelulární matrix [10, 15, 19, 20]. Na českém trhu jsou k dostání bio sójové oleje, které jsou šetrně lisovány bez použití tepla.

Nově zkoušené nedenaturované extrakty ze sójových bobů (*Glycine max*) mohou být slibnou variantou oproti konvenční terapii, i když jednoznačný mechanismus účinku je zatím předmětem řady experimentálních studií.

LITERATURA

1. BANNISTER, M., RUBEL, D., KOSSARD, S. Mid-dermal elastophagocytosis presenting as a persistent reticulate erythema. *Australas J. Dermatol.*, 2001, 42, 1, p. 50–54.
2. COHEN, P. R., TSCHEN, J. A. Linear Lumbar Localized Lysis of Elastic Fibers. *J. Clin. Aesthet. Dermatol.*, 2013, 6, 7, p. 32–39.
3. CRUZ, M. J., BARROS, A., AZEVEDO, F. Generalized mid dermal elastolysis. *Dermatol. Reports*, 2011, 3, 3, p. 116–117.
4. CUTILLAS, E. E., FERRANDO, F. J., MART, M. E. et al. Reticular variant of mid-dermal elastolysis after insertion of a pacemaker. *Clin. Exp. Dermatol.*, 2010, 35, 5, p. 498–500.
5. EL-KHOORY, J., KURBAN, M., ABBAS, O. et al. Elastophagocytosis: underlying mechanisms and associated cutaneous entities. *J. Am. Acad. Dermatol.*, 2014, 70, 5, p. 934–944.
6. GAMBICHLER, T. Mid-dermal elastolysis revisited. *Arch. Dermatol. Res.*, 2010, 302, 2, 85–93.

7. GAMBICHLER, T., BREUCKMANN, F., KRAUTER, A. et al. Immunohistochemical investigation of mid-dermal elastolysis. *Clin. Exp. Dermatol.*, 2004, 29, p. 192–195.
8. GAMBICHLER, T., STÜCKER, M., KRAUTER, A. et al. Expression of extracellular matrix proteins in reticular variant of mid-dermal elastolysis. *J. Eur. Acad. Dermatol. Venereol.*, 2010, 24, 12, p. 1481–1484.
9. HASHIMOTO, K., TYE, M. J. Upper dermal elastolysis: A comparative study with mid-dermal elastolysis. *J. Cutan. Pathol.*, 1994, 21, 6, p. 533–540.
10. LEYDEN, J., WALLO, W. The mechanism of action and clinical benefits of soy for the treatment of hyperpigmentation. *Int. J. Dermatol.*, 2011, 50, 4, p. 470–477.
11. MARTÍNEZ-ESCALA, M., ROZAS, E., PUJOL, R. M. et al. Mid-dermal Elastolysis: Another Dermatological Clue to Autoimmunity? *Acta Derm. Venereol.*, 2012, 92, 4, p. 434–435.
12. PATROI, I., ANNESSI, G., GIROLOMONI, G. Mid-dermal elastolysis: a clinical, histologic, and immunohistochemical study of 11 patients. *J. Am. Acad. Dermatol.*, 2003, 48, p. 846–851.
13. POSADA, C., NO, N., TORRE, C. et al. Reticular variant of mid-dermal elastolysis. *Australas J. Dermatol.*, 2013, 54, 1, p. 69–71.
14. SCOLA, N., GOULIUMIS, A., GAMBICHLER, T. Non-invasive imaging of mid-dermal elastolysis. *Clin. Exp. Dermatol.*, 2011, 36, 2, p. 155–160.
15. SEIBERG, M. Non-denatured Soybean Extracts in Skin Care: Multiple Anti-Aging Effects. *Soybean – Biochemistry, Chemistry and Physiology*, 2011, (CC BY-NC-SA 3.0 license), p. 120–136.
16. SHELLEY, W. B., WOOD, M. G. Wrinkles due to idiopathic loss of mid-dermal elastic tissue. *Br. J. Dermatol.*, 1977, 97, 4, p. 441–445.
17. SUDA, T., HARA, H., YOSHITAKE, M. et al. Immunohistochemical investigation of mid-dermal elastolysis with a history of erythema. *Am. J. Dermatopathol.*, 2008, 30, p. 477–480.
18. TAJIMA, S., INAZUMI, T., KAJIYA, H. et al. Elastin metabolism in skin Wbroblasts explanted from a patient with mid-dermal elastolysis. *Br. J. Dermatol.*, 1999, 140, p. 752–754.
19. UYAR, B., SIVRIKOZ, O. N., OZDEMIR, U. et al. Histological investigation of the effect of soybean (Glycine max) extracts on the collagen layer and estrogen receptors in the skin of female rats. *Clinics (Sao Paulo)*, 2014, 69, 12, p. 854–861.
20. ZHAO, R., BRUNING, E., ROSSETTI, D. et al. Extracts from Glycine max (soybean) induce elastin synthesis and inhibit elastase activity. *Exp. Dermatol.*, 2009, 18, 10, p. 883–886.

Do redakce došlo dne 21. 4. 2015.

Adresa pro korespondenci:
MUDr. Ondřej Kodet, Ph.D.
Dermatovenerologická klinika 1. LF UK a VFN
U Nemocnice 499/2
128 08 Praha 2
e-mail: ondrej.kodet@vfn.cz

EDIČNÍ PLÁN

Česko-slovenská dermatologie, 90. ročník, rok 2015

Číslo 6: Pustulózní psoriáza

Česko-slovenská dermatologie, 91. ročník, rok 2016

Číslo 1: Ichtyózy

Číslo 2: Tuberózní skleróza

Číslo 3: Porokeratózy

Číslo 4: Kontaktní alergie

Číslo 5: Molekulární diagnostika v dermatoonkologii