proLékaře.cz | 17.12.2025

Klinický případ: Perzistující makulózní ložiska na trupu

Hrňa Š.[1], Štork J.[1], Bucifalová M.[1], Kodet O.[1,2]

[1]Dermatovenerologická klinika 1. LF UK a VFN
přednosta prof. MUDr. Jiří Štork, CSc.
[2]Anatomický ústav 1. LF UK
přednosta prof. MUDr. Karel Smetana, DrSc.

Čes-slov Derm, 90, 2015, No. 4, p. 168–170

Pacientem byl 20letý muž, v jehož rodinné anamnéze se vyskytovala tyreopatie u bratra a obou rodičů, který byl od 5 let věku dispenzarizován pro syndrom sdružených autoimunit zahrnující neurofibromatózu, chronickou autoimunitní thyreoiditidu, alopecia areata, deficit IgA, bicytopenii (leukopenii, trombocytopenii) a paroxysmální noční hemoglobinurii. Nově byly pacientovi diagnostikovány hamartomy mozečku a bazálních ganglií. Pacient užíval levotyroxin v dávce 50 mcg/d, prednisolon 5 mg/d a intermitentně nesteroidní antiflogistika a magnézium.

Nemocný se dostavil k vyšetření na doporučení hematologa k vyloučení kožního lymfomu pro asi 2 roky trvající hnědavá ložiska na přední straně hrudníku, která vykazovala, zejména na okrajích, přibližně 1krát za 2 měsíce náhlé zčervenání a elevaci, doprovázené svěděním. Projevy během týdnů ustoupily a přešly v hnědavá makulózní ložiska. K poslednímu vzplanutí došlo před 2 týdny. Při vyšetření byla na přední straně hrudníku patrná čtyři hnědá makulózní ložiska, některá s periferním vyvýšeným lemem (obr. 1, 2). Byla provedena biopsie z erytematózního lemu (označeno na obr. 2) ložiska na hrudi (obr. 3, 4). Dále byly na trupu přítomny četné makuly barvy bílé kávy (*café-au-lait*).

Obr. 1.

Obr. 2.

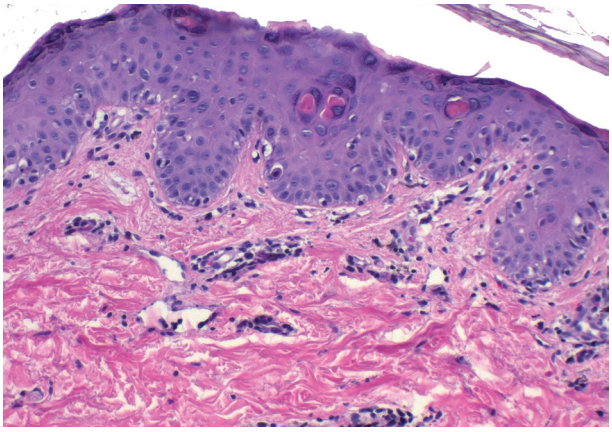

Obr. 3.

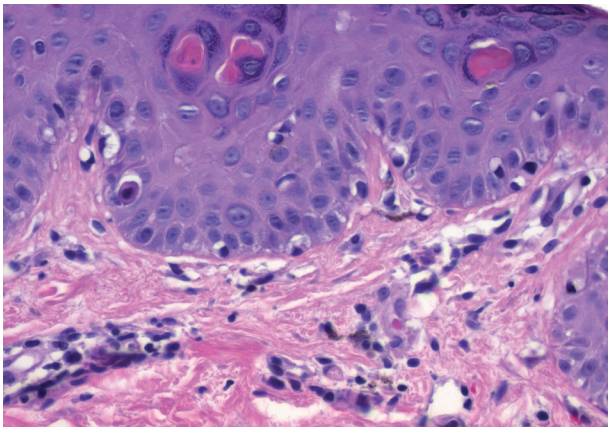

Obr. 4.

proLékaře.cz | 17.12.2025

HISTOPATOLOGICKÉ VYŠETŘENÍ

Epidermis je kryta ortokeratózou s přítomností četných nekrotických keratinocytů v různých vrstvách epidermis a vakuolizací bazální vrstvy (obr. 3). V horním koriu je přítomen perivaskulární lymfocytární infiltrát s četnými pigmentofágy, ojedinělými erytrocytárními extravazáty a eozinofily (obr. 4).

Závěr: Nález podporuje diagnózu fixního lékového exantému.

Závěr

Fixní lékový exantém

Průběh

Pacient se na další kontroly nedostavil.

DISKUSE

Fixní lékový exantém (FLE) je méně častým typem hypersenzitivní lékové reakce. Poprvé byl popsán již v roce 1889 Bournem a následně pojmenován Brocqem podle klinického obrazu jako fixní erytemato-pigmentovaný exantém [5]. Prevalence FLE se pohybuje okolo 2–5 % u hospitalizovaných pacientů a více než 1 % u pacientů léčených ambulantně. Celkově tvoří zhruba 16–21 % všech kožních forem lékových reakcí. Onemocnění postihuje stejně muže a ženy (1 : 1,1), bez rozdílu ras [14, 15].

Patogeneze FLE není přesně známa. Předpokládá se, že lék působí jako hapten, který vazbou, především na bazální keratinocyty, vyvolává zánětlivou odpověď. Keratinocyty uvolněním cytokinů (např. TNF-alfa) vedou k expresi adhezních molekul (ICAM1) a průniku $CD4^+$ a $CD8^+$ T lymfocytů do místa postižení. Nově příchozí a perzistující, paměťové cytotoxické $CD8^+$ T lymfocyty produkcí zánětlivých cytokinů TNF-alfa a interferonu gamma prostřednictvím cytotoxických molekul, jako např. Fas, Fas ligand, perforin, granzym B a granulysin [17], navozující apoptózu keratinocytů a způsobují opakované poškození tkáně. Granulysin lze detekovat v séru, s možným diagnostickým využitím, v časné fázi Stevensova-Johnsonova syndromu/toxické epidermální nekrolýzy, jehož hladiny – oproti generalizované formě fixního lékového enantému – jsou výrazně vyšší, a mohou tak sloužit i k odlišení těchto reakcí [1, 4, 7]. Nejedná se však o specifický marker, neboť zvýšené hladiny granulysinu v séru lze pozorovat např. u akutních virových infekcích nebo, v reakci štěpu proti hostiteli, a proto je jeho využití v detekci časných fází lékových reakcí sporné [11, 12].

Nejčastější léky vyvolávající FLE jsou antibiotika, např. trimethoprim-sulfamethoxazol (Biseptol), často vyvolávající ložiska na genitálu, dále cefuroxim, tetracyklin, ampicilin. Z jiných skupin antiepileptika, nesteroidní antiflogistika a analgetika (diclofenac, ibuprofen, ketoprofen), antikonvulziva (karbamazepin), myorelaxancia, sedativa (barbituráty). Z potravin je FLE popsán po lékořici nebo kešu (ledvinovník západní, *Anacardium occidentale*) [16].

FLE vzniká zpravidla 1–2 týdny po expozici vyvolávajícímu léku, při opakované expozici dochází k exacerbaci během 30 minut až 42 hodin, projevů může přibývat a mohou se zvětšovat [6]. Typický klinický obraz představují rychle vznikající okrouhlá, vyvýšená erytematózní ložiska velikosti zpravidla 1–5 cm, někdy v centru s tvorbou puchýřů až nekróz. Projevy po 1–2 týdnech přechází v hnědavou pigmentaci, která přetrvává řadu měsíců. Při exacerbaci či ústupu ložiska nabývají anulárního vzhledu s vyvýšeným červeným periferním lemem a hnědočervenofialově zabarveným centrem [4]. Projevy bývají solitární, lokalizováné nejčastěji na rtech a genitálu, mohou však být i v jiných lokalizacích, mohou postihovat ústní sliznici, vzácně jsou i generalizované, kdy častěji dochází k tvorbě vezikul a erozí, někdy obtížně odlišitelné od Stevensova-Johnsonova syndromu a toxické epidermální nekrolýzy [4, 8, 15]. Při výsevu mohou pacienti udávat svědivost, pálení nebo dokonce bolestivost projevů. Vzácně mohou být přítomny celkové příznaky jako horečka, malátnost, nevolnost, průjem a dysurie [3].

U FLE jsou popisovány i atypické formy, mezi které patří tzv. nepigmentovaná forma, která se vyznačuje větší velikostí projevů dosahujících až 10 cm v průměru a úplnou absencí reziduální pigmentace po zhojení. Byla popsána lineární forma v liniích Blaschko, dále vzhledu erythema multiforme, toxické epidermalní nekrolýzy, ekzému, urtikárie, bulózní generalizovaná nebo migrující forma [3, 8, 13].

Diferenciální diagnostika je široká a zahrnuje celou řadu makulózních a makulopapulózních projevů jako erythema exudativum multiforme, erythema annulare, lichen planus, lichen erythematosus, pityriasis rosea, pemfigus vulgaris, urtikárie, pozánětlivé hyperpigmentace, morsus insecti či herpes simplex [8, 10].

Diagnostika fixního lékového exantému se může zakládat na provokačním testu opětovným podáním léku podezřelého ze vzniku projevů nebo pomocí epikutánních testů [9]. Podle některých studií je doporučeno testovat pacienta s odstupem minimálně 8 týdnů od vymizení projevů. Epikutánní testy jsou nejpřínosnější při identifikaci nesteroidních antiflogistik jako vyvolávající příčiny FLE. Naopak nejméně přínosné jsou při reakcích na antibiotika a allopurinol [2].

V histopatologickém vyšetření jsou v epidermis patrné četné nekrotické keratinocyty, spongióza, vakuolární degenerace bazálních keratinocytů, v koriu je přítomný superficiální infiltrát v oblasti junkční zóny tvořený lymfocyty, případně s příměsí neutrofilů a eozinofilů s četnými melanofágy.

Hlavním cílem terapie je identifikace vyvolávajícího léku a jeho následná eliminace z léčby. Dále se doporučuje symptomatická léčba kortikoidními externy a antihistaminiky. Celková terapie kortikoidy je vhodná při mnohočetném výsevu nebo generalizované bulózní formě připomínající toxickou epidermální nekrolýzu [16].

Prognóza FLE je při identifikaci a eliminaci vyvolávajícího léku příznivá, nejsou popsána úmrtí, zpravidla dlouhodobě přetrvává pigmentace.

proLékaře.cz | 17.12.2025

LITERATURA

1. ABE, R., YOSHIOKA, N., MURATA et al. Granulysin as a marker for early diagnosis of the Stevens-Johnson syndrome. *Ann Intern Med.*, 2009, 151, p. 514–515.
2. ANDRADE, P., BRINCA, A., GONCALO, M. Patch testing in fixed drug eruptions – a 20-year review. *Contact Dermatitis.*, 2011, 65, p. 195–201.
3. BOLOGNIA, J.L., JORIZZO, J.L., RAPINI, R.P. Fixed drug eruptions. *Dermatology*, 2003, 2nd ed, p. 344–345.
4. BŘEZINOVÁ, E., THON, V., ZGAŽAROVÁ, S. et al. Závažná reakce typu generalizovaného bulózního fixního lékového exantému po nimesulidu – popis případu. *Čes.-slov. derm.*, 2014, 89, s. 225-229.
5. BROCQ, L. Éruption erythemato-pigmentée fixe due al'antipyrine. *Ann Dermatol Venereol.*, 1894, 5, p. 308–313.
6. FREEDBERG, I.M., EISEN, A. Z., WOLFF, K. et al. Fixed drug eruptions. *Fitzpatrick's Dermatology in General Medicine*, 6th ed., New York, NY: McGraw-Hill, 2003, p. 1330–1333.
7. FUJITA, Y., YOSHIOKA, N., ABE, R. et al. Rapid immunochromatographic test for serum granulysin is useful for the prediction of Stevens-Johnson syndrome and toxic epidermal necrolysis. *J Am Acad Dermatol.*, 2011, 65, p. 65–68.
8. CHO, Y. T., LIN, J. W., CHEN, Y. C. et al. Generalized bullous fixed drug eruption is distinct from Stevens-Johnson syndrome/toxic epidermal necrolysis by immunohistopathological features. *J Am Acad Dermatol.*, 2014, 70, p. 539–548.
9. LAMMINTAUSTA, K., KORTEKANGAS-SAVOLAINEN, O. The usefulness of skin tests to prove drug hypersensitivity. *Br J Dermatol.*, 2005, 152, p. 968–997.
10. LOPEZ, A. R., IRIARTE, S. P., CASTRO, M. M., et al. Fixed drug eruption induced by phenylephrine: a case of polysensitivity. *J Investig Allergol Clin Immunol.*, 2009, 19, p. 322–323.
11. NAGASAWA, M., ISODA, T., KAJIWARA, M. et al. Analysis of serum granulysin in patients with hematopoietic stem-cell transplantation: its usefulness as a marker of graft-versus-host reaction. *Am J Hematol.*, 2006, 81, p. 340–348.
12. OGAWA, K., TAKAMORI, Y., SUZUKI, K. et al. Granulysin in human serum as a marker of cell-mediated immunity. *Eur J Immunol.*, 2003, 33, p. 1925–1933.
13. OZKAYA-BAYAZIT, E., BAYAZIT, H., OZARMAGAN, G. Drug related clinical pattern in fixed drug eruption. *Eur J Dermatol.*, 2000, 10, p. 288–291.
14. PELLICANO, R., CIAVARELLA, G., LOMUTO, M. et al. Genetic susceptibility to fixed drug eruption: evidence for a link with HLA-B22. *J Am Acad Dermatol.*, 1994, 30, p. 52–54.
15. PELLICANO, R., LOMUTO, M., CIAVARELLA, G. et al. Fixed drug eruptions with feprazone are linked to HLA-B22. *J Am Acad Dermatol.*, 1997, 36, p. 782–784.
16. SEGHAL, V. N., SRIVASTAVA, G. Fixed drug eruption (FDE): changing scenario of incriminating drugs. *Int J Dermatol.*, 2006, 45, p. 897–908.
16. SHIOHARA, T., MIZUKAWA, Y., Fixed drug eruption: a disease mediated by self-inflicted responses of intraepidermal T cells. *Eur J Dermatol.*, 2007, 17, p. 201–208.

Do redakce došlo dne 1. 7. 2015.

Adresa ke korespondenci:
MUDr. Ondřej Kodet, Ph.D.
Dermatovenerologická klinika 1. LF UK a VFN
U Nemocnice 2, Praha 2, 128 00
e-mail: ondrej.kodet@vfn.cz

EDIČNÍ PLÁN

Česko-slovenská dermatologie, 90. ročník, rok 2015

Číslo 5: Alopecie
Číslo 6: Ichtyózy

Česko-slovenská dermatologie, 91. ročník, rok 2016

Číslo 1: Pustulózní psoriáza
Číslo 2: Tuberózní skleróza
Číslo 3: Porokeratózy