

## Klinický případ: erytém glans penis

Mináriková M., Bucifalová M., Štork J.

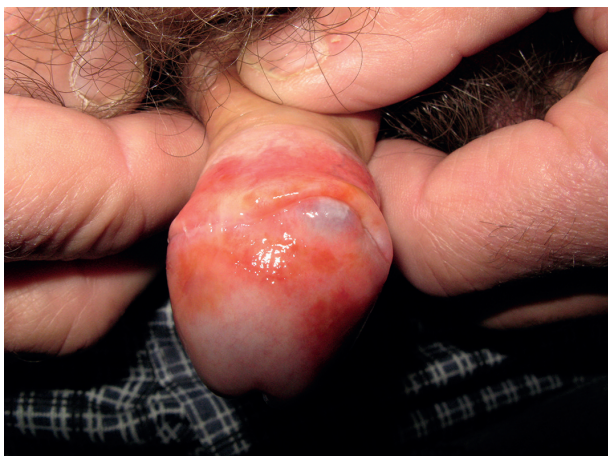Dermatovenerologická klinika 1. LF UK a VFN  
přednosta prof. MUDr. Jiří Štork, CSc.

*Čes-slov Derm, 90, 2015, No. 3, p. 127–129*

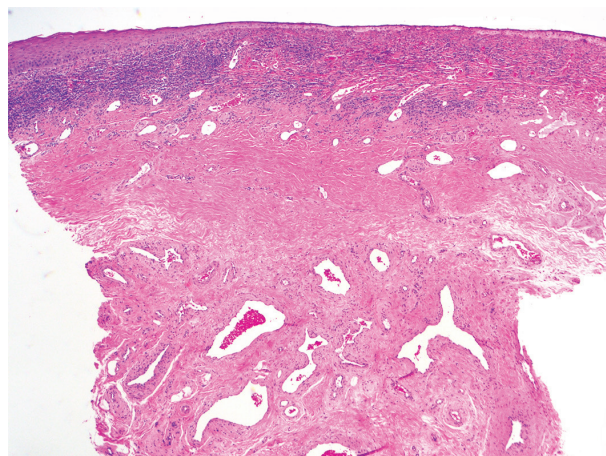
Pacientem byl 74letý muž, který se léčil s arteriální hypertenzí, hyperlipidémií, ischemickou chorobou srdeční, chronickou bronchitidou a benigní hyperplazií prostaty, byl po operaci aortokoronárního bypassu a totální endoprotéze levého kyčelního kloubu. Z léků užíval dlouhodobě telmisartan, kyselinu acetylsalicylovou, atorvastatin a omeprazol. Nebyl si vědom žádné alergie. Jeho rodinná anamnéza byla bezvýznamná.

K vyšetření se dostavil pro 1,5 roku trvající, stacionární, bezpříznakové ložisko na glans penis a prepuciu. Lo-

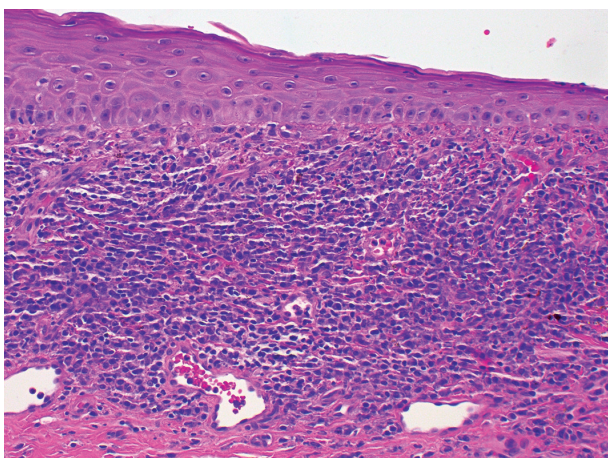
kálně neaplikoval žádná externa. Při objektivním vyšetření bylo na dorsu glans penis a prepuciu patrné hladké, lesklé, oranžovo-červené ložisko s bodovitým hnědým tečkováním, v části sulcus coronarius byly přítomny synechie glandu s předkožkou (obr. 1). Ústí uretry bylo klidné, bez výtoku. Regionální lymfatické uzliny nebyly zvětšeny. Ostatní slizniční a kožní nález včetně nehtových plotének byl bez patologie. Byla provedena biopsie z glans penis (obr. 2–4).



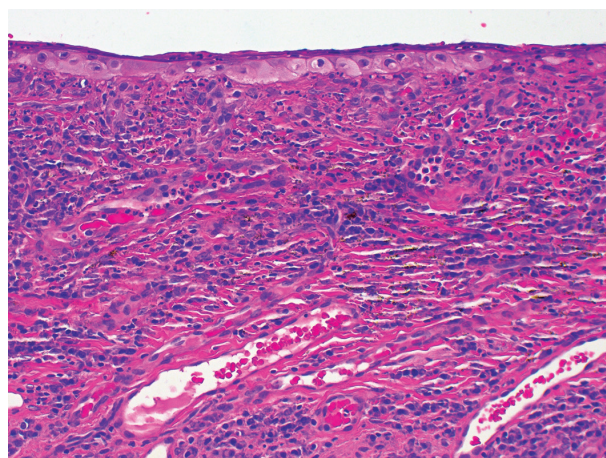
Obr. 1.



Obr. 2.



Obr. 3.



Obr. 4.

## HISTOPATOLOGICKÉ VYŠETŘENÍ

Epidermis vykazuje nevýraznou spongiózu, romboidální obrysy keratinocytů, v části excize je tvořena jednou řadou buněk až chybí. V přilehlém korigiu je pruhovitý mononukleární infiltrát s převahou plasmocytů, s ojedinělými neutrofilami a hemosiderinem přítomným volně i v makrofázích. Pod pruhem infiltrátu je pruh zhrubělého vaziva. Houbové struktury metodou PAS nebyly prokázány.

### Závěr

Balanitis plasmocellularis.

## PRŮBĚH

Byla doporučena lokální léčba kortikoidy v kombinaci s lokálním antimykotikem. K dalšímu sledování se pacient již nedostavil.

## DISKUSE

Balanitis plasmocellularis (BP) je chronické onemocnění typicky postihující neobřezané muže středního až vyššího věku, poprvé popsán v roce 1952 holandským dermatologem profesorem Zoonem [27]. Etiologie je nejasná, nejspíše multifaktoriální. Predisponujícími faktory jsou chronická iritace a tření, diabetes mellitus, oslabená imunita, nedostatečná hygiena, anatomické anomálie, jako např. hypospadie, fimóza s retencí smegmatu a moči v prepuciálním vaku. Zvažuje se i podíl perzistující infekce neznámým agens, např. *Mycobacterium smegmatis* [4, 7, 10, 15, 22, 26]. Klinicky se jedná o ohraničenou, hladkou, lesklou, oranžovo-červenou makulu s červeným tečkováním (jakoby posypanou kayenským pepřem), v důsledku mikrohemoragií a hemosiderinových depozit. Projev je většinou bez subjektivních příznaků, onemocnění však může být provázeno mírným pálením či svěděním, případně může zanechat krvavé stopy na spodním prádle. Predilekční lokalizací je dorsum glandu a „otiskové“ přiléhající povrch zevního listu prepucia. Ekvivalentem onemocnění v oblasti genitálu ženy je vulvitis plasmocellularis, s obdobnými klinickými projevy a typickým histologickým nálezem, v rámci širší skupiny onemocnění bývá popisováno na všech orificiálních částech sliznic včetně dutiny ústní, souhrnně nazýváno periorificiální plasmocytóza [3, 4, 12, 20, 25].

Histologicky je pro BP typická atrofie epidermis, hustý pruhovitý mononukleární infiltrát papilární vrstvy koria, ve kterém dominují zralé plasmocytární buňky. V infiltrátu jsou pravidelně nalezeny lymfocyty, ojedinělé polymorfonukleáry, zřídka i eozinofily, které však nikdy nejsou převládající buněčnou populací. Nedochází k průniku buněk přes bazální vrstvu epidermis. Cévy koria bývají ektatické, vertikálně orientované, s proliferací. Pravidelně nalézáme hemosiderinová depozita, extravazaci erytrocytů a siderofágy.

Dermatoskopicky se popisuje obraz „narezivělých stříkanců“ („rusty spatter-like pattern“), podmíněných depozity hemosiderinu, a nález bohaté cévní kresby s cévami tvarem připomínajícími spermatozoa [5].

Diferenciální diagnóza zahrnuje nemoci infekční, včetně venerických, dermatózy i nádorová onemocnění. U infekčních bakteriálních balanoposthitid je průběh většinou akutní, subjektivně s pocitem pálení a svědění, s regionální lymfadenopatií. Pokud jsou přítomny též žlutavé pustulky či límečkovité olupování, zvažujeme infekci kvasinkami. Bolestivé eroze provázejí herpetická onemocnění glandu, při recidivách vždy na stejném místě připadá v úvahu fixní lékový exantém. Kontaktní iritační dermatitidu může v oblasti zevního genitálu působit i řada sexuálních pomůcek. U lichen ruber planus je obvyklý současný výskyt kožních projevů, v případě postižení pouze na glandu penisu, jsou projevy většinou papulózní lividně červené, vícečetné, se sklonek ke splývání a anulární léze. Psoriatické postižení penisu se projevuje jako erytematoskvamózní léze. Balanitis circinata v rámci reaktivní artritidy (Reiterova syndromu) se projevuje v oblasti glandu jako nepravidelné polycyklické eroze. Někteří autoři uvažují o souvislosti BP s lichen aureus, kdy histologické změny v dermis dávají do kontextu s narušenou cirkulací při vaskulární fragilitě [13]. Z nádorových onemocnění bereme v úvahu extramammární Paget, maligní melanom a Kaposiho sarkom. Klinicky je BP téměř neodlišitelná od penilní intraepiteliální neoplazie (tzv. PIN neboli erythroplasia Queyrat), která je rovněž bezpříznaková a pomalu progredující léze matného povrchu. BP, na rozdíl od PIN, má povrch vlhký lesklý a typicky červeně tečkový. Histologické vyšetření k potvrzení diagnózy je však nezbytné.

Lékem volby jsou silné lokální kortikoidy, případně v kombinaci s antibiotikem či antimykotikem, dále lokální aplikace inhibitorů kalcineurinu [9, 16, 19, 24, 25], jsou zprávy i o místní léčbě 5% imiquimodem [17]. U recidivujících či rezistentních případů je doporučována cirkumcize [8, 14, 15, 21]. Z chirurgické léčby je v literatuře uváděno ošetření léze CO<sub>2</sub> laserem nebo erbium-YAG laserem [2, 18]. Důležitou součástí terapie by měla být i edukace hygienických návyků pacienta, která může mít příznivý účinek. BP je onemocnění benigní povahy s dobrou prognózou, jsou ale popsány případy karcinomu penisu, kterému BP předcházela [1, 6, 11, 23], proto jsou nutné pravidelné kontroly těchto nemocných.

## LITERATURA

- BALATO, N., SCALVENZI, M., LA BELLA, S. et al. Zoon's Balanitis: Benign or Premalignant Lesion? *Case Rep. Dermatol.*, 2009, 1 (1), p. 7–10.
- BALDWIN, H. E., GERONEMUS, R. G. The treatment of Zoon's balanitis with the carbon dioxide laser. *J. Dermatol. Surg. Oncol.*, 1989, 15 (5), p. 491–494.
- BHARTI, R., SMITH, D. R. Mucous membrane plas-

- macytosis: a case report and review of the literature. *Dermatol. Online J.*, 2003, 9 (5), p. 15.
4. COOPER, S. M., WOJNAROWSKA, F. Zoon's Balanitis/Vulvitis. In J. Bologna. *Dermatology*. London: Mosby, 2012, p. 1175.
  5. CORAZZA, M., VIRGILI, A., MINGHETTI, S. et al. Dermoscopy in plasma cell balanitis: its usefulness in diagnosis and follow-up. *J. Eur. Acad. Dermatol. Venereol.*, 2014.
  6. DAVIS-DANESHFAR, A., TRUEB, R. M. Bowen's disease of the glans penis (erythroplasia of Queyrat) in plasma cell balanitis. *Cutis*, 2000, 65 (6), p. 395–398.
  7. DAVIS, D. A., COHEN, P. R. Balanitis circumscripta plasmacellularis. *J. Urol.*, 1995, 153 (2), p. 424–426.
  8. FERRANDIZ, C., RIBERA, M. Zoon's balanitis treated by circumcision. *J. Dermatol. Surg. Oncol.*, 1984, 10 (8), p. 622–625.
  9. HERNANDEZ-MACHIN, B., HERNANDO, L. B., MARRERO, O. B. et al. Plasma cell balanitis of Zoon treated successfully with topical tacrolimus. *Clin. Exp. Dermatol.*, 2005, 30 (5), p. 588–589.
  10. JOLLY, B. B., KRISHNAMURTY, S., VAI-DYANATHAN, S. Zoon's balanitis. *Urol. Int.*, 1993, 50 (3), p. 182–184.
  11. JOSHI, U. Y. Carcinoma of the penis preceded by Zoon's balanitis. *Int. J. STD AIDS*, 1999, 10 (12), p. 823–825.
  12. KAUR, C., THAMI, G. P., SARKAR, R. et al. Plasma cell mucositis. *J. Eur. Acad. Dermatol. Venereol.*, 2001, 15 (6), p. 566–567.
  13. KOSSARD, S., SHUMACK, S. Lichen aureus of the glans penis as an expression of Zoon's balanitis. *J. Am. Acad. Dermatol.*, 1989, 21 (4 Pt 1), p. 804–806.
  14. KUMAR, B., NARANG, T., DASS RADOTRA, B. et al. Plasma cell balanitis: clinicopathologic study of 112 cases and treatment modalities. *J. Cutan. Med. Surg.*, 2006, 10 (1), p. 11–15.
  15. KUMAR, B., SHARMA, R., RAJAGOPALAN, M. et al. Plasma cell balanitis: clinical and histopathological features – response to circumcision. *Genitourin Med.*, 1995, 71 (1), p. 32–34.
  16. MORENO-ARIAS, G. A., CAMPS-FRESNEDA, A., LLABERIA, C. et al. Plasma cell balanitis treated with tacrolimus 0.1%. *Br. J. Dermatol.*, 2005, 153 (6), p. 1204–1206.
  17. NASCA, M. R., DE PASQUALE, R., MICALI, G. Treatment of Zoon's balanitis with imiquimod 5% cream. *J. Drugs Dermatol.*, 2007, 6 (5), p. 532–534.
  18. RETAMAR, R. A., KIEN, M. C., CHOUELA, E. N. Zoon's balanitis: presentation of 15 patients, five treated with a carbon dioxide laser. *Int. J. Dermatol.*, 2003, 42 (4), p. 305–307.
  19. ROE, E., DALMAU, J., PERAMIQUEL, L. et al. Plasma cell balanitis of zoon treated with topical tacrolimus 0.1%: report of three cases. *J. Eur. Acad. Dermatol. Venereol.*, 2007, 21 (2), p. 284–285.
  20. ROCHA, N., MOTA, F., HORTA, M. et al. Plasma cell cheilitis. *J. Eur. Acad. Dermatol. Venereol.*, 2004, 18 (1), p. 96–98.
  21. SONNEX, T. S., DAWBER, R. P., RYAN, T. J. et al. Zoon's (plasma-cell) balanitis: treatment by circumcision. *Br. J. Dermatol.*, 1982, 106 (5), p. 585–588.
  22. SOUTEYRAND, P., WONG, E., MACDONALD, D. M. Zoon's balanitis (balanitis circumscripta plasmacellularis). *Br. J. Dermatol.*, 1981, 105 (2), p. 195–199.
  23. STARRITT, E., LEE, S. Erythroplasia of Queyrat of the glans penis on a background of Zoon's plasma cell balanitis. *Australas J. Dermatol.*, 2008, 49 (2), p. 103–105.
  24. STINCO, G., PICCIRILLO, F., PATRONE, P. Discordant results with pimecrolimus 1% cream in the treatment of plasma cell balanitis. *Dermatology*, 2009, 218 (2), p. 155–158.
  25. VIRGILI, A., BORGHI, A., MINGHETTI, S. et al. Comparative study on topical immunomodulatory and anti-inflammatory treatments for plasma cell vulvitis: long-term efficacy and safety. *J. Eur. Acad. Dermatol. Venereol.*, 2015, 29 (3), p. 507–514.
  26. WEYERS, W., ENDE, Y., SCHALLA, W. et al. Balanitis of Zoon: a clinicopathologic study of 45 cases. *Am. J. Dermatopathol.*, 2002, 24 (6), p. 459–467.
  27. ZOON, J. J. Balanoposthite chronique circonscrite benigne a plasmocytes (contra erythroplasia de Queyrat). *Dermatologica*, 1952, 105 (1), p. 1–7.

Do redakce došlo dne 11. 5. 2015.

Adresa pro korespondenci:  
MUDr. Marianna Mináriková  
Dermatovenerologická klinika 1. LF UK a VFN  
U Nemocnice 499/2  
128 08 Praha 2  
e-mail: marianna.minarikova@vfn.cz