

Generalizovaná anulární a polycyklická ložiska

Nevoralová Z.¹, Pock L.²

¹Dermatovenerologické oddělení Nemocnice Jihlava
primář MUDr. Štefan Dubáň

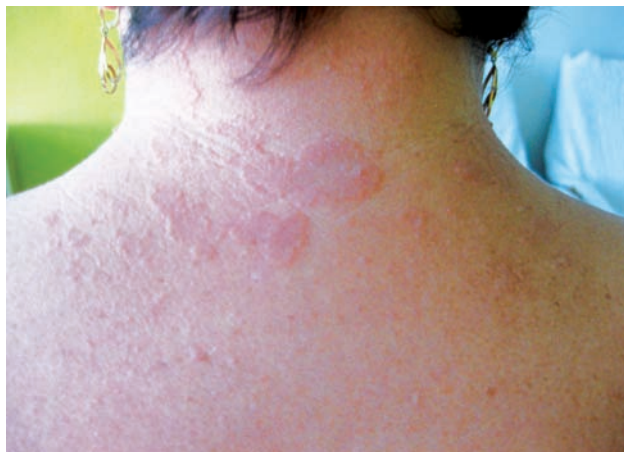²Dermatohistopatologická laboratoř, Praha

Čes-slov Derm, 89, 2014, No. 3, p. 136–138

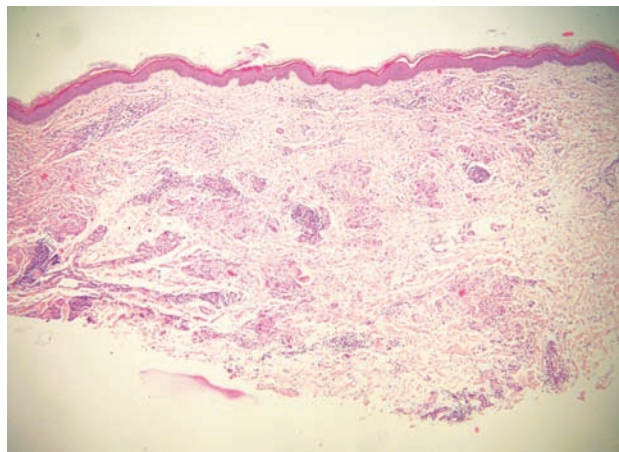
Pacientkou byla 62letá žena, která byla léčena pro diabetes mellitus II. typu, arteriální hypertenzi, arytmií, hypercholesterolémii, dále byla sledována pro dráždivý močový měchýř a sekundární depresi. Z léků užívala metformin, amiodipin, kombinovaný preparát lorastanu s hydrochlorothiazidem, acebutol, fenofibrat, trospium chlorid, sulpiridum a trazidon hydrochlorid. Měla implantovaný kardiostimulátor. Držela diabetickou a nízkolipidickou dietu. Alergii neudávala, po gynekologické stránce byla bez obtíží. Rodinná anamnéza byla bezvýznamná.

Kožní obtíže u pacientky trvaly již 3 roky, nejdříve byly lokalizovány na šíji. Byla postupně léčena lokálně přípravky s obsahem ichtamolu, kyseliny borité, oxidu zineč-

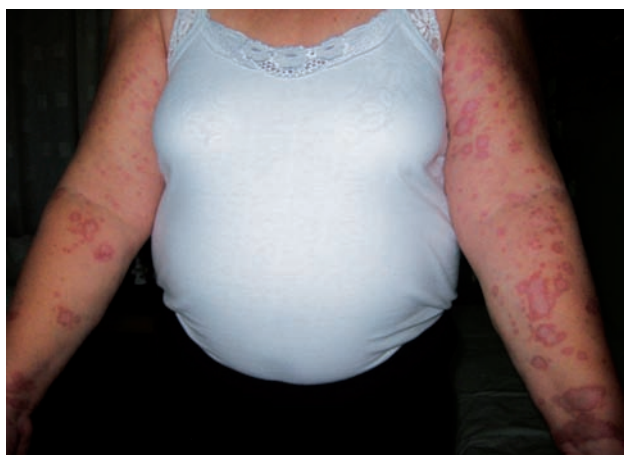natého, betametazon dipropionátu a kyseliny salicylové s přechodným efektem. V posledním měsíci došlo ke generalizaci projevů, obvodní dermatolog doporučil jeden týden perorálně kortikoidy. Pro nezlepšení byla pacientka odeslána na naši ambulanci. Objektivně byly na šíji a na končetinách, ojediněle na trupu přítomny růžové až tmavě červené makulopapuly a plochá anulární a polycyklická ložiska s vyvýšeným hmatným okrajem průměru od 5 mm do 5 cm. (obr. 1, 2). Některé projevy nepatrně svědily, jinak byla pacientka bez subjektivních obtíží. Byla provedena probatorní excize z ložiska na vnitřní straně levého předloktí a odeslána k histopatologickému vyšetření (obr. 3, 4).



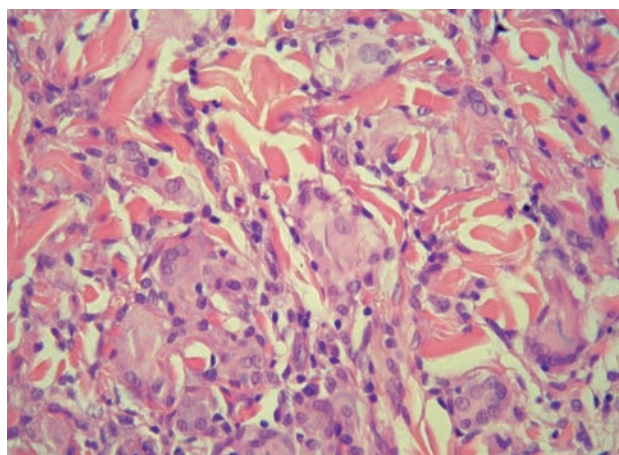
Obr. 1



Obr. 3



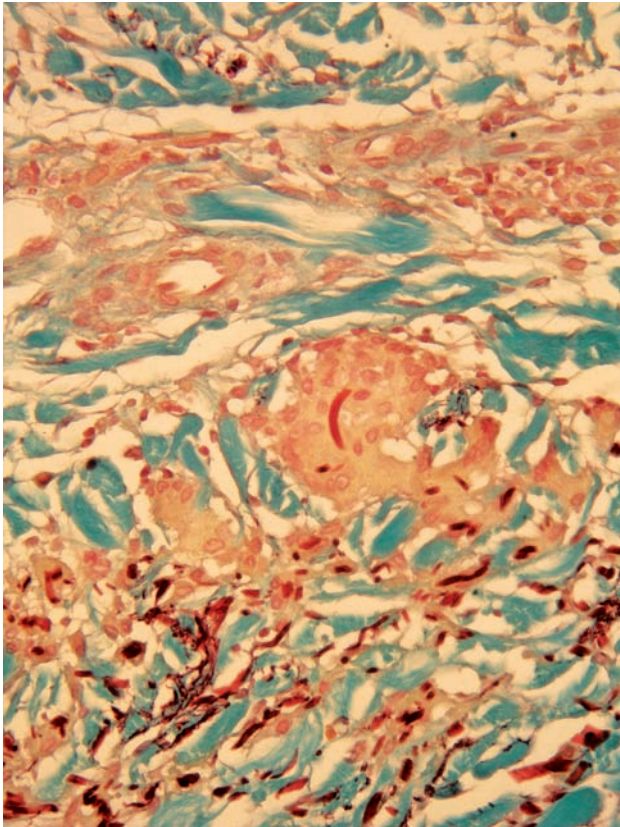
Obr. 2



Obr. 4

HISTOLOPATOLOGICKÉ VYŠETŘENÍ

V horní dermis byl přítomen ložiskovitý intersticiální infiltrát složený z histiocytů, obrovských mnohояderných buněk a lymfocytů (obr. 3). Některé mnohояderné buňky obsahují fragmenty méně barvitelného materiálu (dvě buňky v levém horním rohu, viz obr. 4). Při barvení orceinem byla nalezena kompletní ztráta elastických vláken v horní polovině dermis a dobře zachovaná vlákna v dolní dermis, některé obrovské mnohояderné buňky obsahovaly fragmenty elastických vláken (viz obr. 5).



Obr. 5

Závěr

Anulární elastolytický obrovskobuněčný granulom (AEOG)

PRŮBĚH

Pacientka byla kompletně vyšetřena k vyloučení možných souvisejících chorob, žádná nová patologie nebyla nalezena. Byla zahájena léčba perorálním hydroxychlorochinem v počáteční dávce 400 mg denně. Lokálně aplikovala pacientka momethazon furoát v krému nejdříve 1krát denně, později 3krát týdně. Dávka hydroxychlorochinu byla postupně snižována, pravidelně byly prováděny laboratorní odběry a oční vyšetření. Po 2 týdnech došlo ke zmenšení infiltrace ložisek, po 2 měsících se všechna ložiska oploštila a zhojily se projevy na trupu. Ke kompletnímu

zhojení všech ložisek došlo po 10 měsících, následně docházelo jen k ojedinělé tvorbě morf hlavně na ruce. Dávka léku byla postupně snižována až na dávku 50 mg týdně. Po 20 měsících tvorba projevů ustala a hydroxychlorochin byl vysazen. Nyní je pacientka již 8 měsíců zcela bez kožních obtíží.

DISKUSE

Anulární elastolytický obrovskobuněčný granulom (synonyma aktinický granulom, aktinické granuloma anulare, Miescherův granulom obličeje, obličejová necrobiosis lipoidica) [4] byl popsán v roce 1975 O'Brienem [8]. Ten užil v názvu choroby slova „aktinický“, protože věřil, že etiologie choroby je spojena s ultrafialovým a infračerveným zářením. Jiná teorie byla popisována Hankem et al. [5], neboť ne všichni jeho pacienti vykazovali histologicky signifikantní solární elastózu. Právě tyto autoři užili v roce 1979 pro tuto chorobu popisný název AEOG [5]. AEOG je vzácné onemocnění, které se vyskytuje především u žen středního věku, většinou nad 40 let.

Patogeneze AEOG není plně objasněna, ale může být spojena se zánětem iniciovaným aktinickým postižením elastických vláken [10]. Spekuluje se, že sluneční záření, teplo nebo jiný neznámý faktor transformuje antigenicitu elastických vláken a indukuje buněčnou imunitní odpověď [3, 6, 7]. Tuto teorii podporují i imunohistochemické studie ukazující, že v zánětlivém infiltrátu CD4+ buňky převažují nad buňkami CD8+ [3, 6]. Diabetes mellitus může přispívat v etiologii choroby strukturálním poškozením elastických vláken [3]. Byly popisovány případy anulární elastolytického obrovskobuněčného granulomu asociované s diabetes mellitus [2], dále se systémovou sarkoidózou, kožní amyloidózou, molluscum contagiosum, skvamocelulárním karcinomem plic a kožním T-buněčným lymfomem [1, 3].

V klinickém nálezů jsou typická velká anulární červenoohnědá ložiska, často bizarních tvarů. Ty mají tendenci pomalu se šířit a často perzistují. V okrajích lézí mohou být papulky, ale ne tak často jako u granuloma anulare [4]. Zevní partie ložisek bývají červené a vyvýšené, centrální oblasti bledší a mohou být i lehce atrofické. Léze se nacházejí na osluněných partiích těla, na obličeji, krku, hrudníku a pažích. Velikost morf bývá od 0,5 do 10 cm, jejich počet je obvykle do 10. Pacienti jsou většinou bez obtíží, jen občas je přítomno svědění. Může být přítomna i jen jediná léze po dobu měsíců až několik let, pak může dojít ke spontánní regresi bez přechodné hyperpigmentace nebo s přechodnou hyperpigmentací [8]. K obnově elastických vláken v nejbližších letech v postižených místech nedochází, s čímž může souviset zanechání mírně zřaseného povrchu kůže po klinickém vyhasnutí zánětu [9].

V mikroskopickém vyšetření vyvýšených partií lézí je patrný nepalisádově uspořádaný granulomatózní infiltrát histiocytů, obrovských mnohояderných buněk s bizarně uspořádanými jádry a lymfocytů ve střední dermis, s absencí postiženého kolagenu, mucinu nebo lipidových depozit [7]. Elastická vlákna jsou nalézána v obrovských buň-

kách – jedná se o tzv. elastofagocytózu. Kromě malého perivaskulárního lymfocytárního infiltrátu nejsou nacházeny jiné vaskulární změny. V přímém imunofluorescenčním vyšetření je negativní nález [7]. K definitivnímu stanovení diagnózy je nutno provést barvení na orcein.

Diagnóza anulárního elastolytického obrovskobuněčného granulomu je založena na klinickém nález, převládající solární lokalizaci a histologickém vyšetření. V diferenciální diagnóze je nutno myslet především na granuloma anulare a necrobiosis lipoidica. Klinicky nelze AEOG od granuloma anulare odlišit, histologicky u něj chybí nekrobiotický granulom, u granuloma anulare není elastofagocytóza. Teoreticky připadá v úvahu i granuloma multiforme a aktinické granuloma anulare, které bývá především v Saharské Africe a na Středním východě. Obě tyto jednotky jsou klinicky shodné s anulárním elastolytickým obrovskobuněčným granulomem, ale mikroskopický nález odpovídá granuloma anulare bez solární elastózy [4]. Při výskytu na obličeji připadají v úvahu i sarkoidóza, necrobiosis lipoidica, diskoidní lupus erythematoses, infekční choroby jako tinea či granulomatózní choroby jako lupus vulgaris nebo lepra.

Neexistuje uspokojivá metoda léčby. Mohou být užity stejné prostředky jako u granuloma anulare, ale s malým úspěchem. V úvahu přicházejí lokálně aplikované kortikosteroidy, eventuálně i pod okluzi, parciální excize a skarifikace. Nejefektivnější jsou pravděpodobně intralezionálně aplikované kortikosteroidy. Systémově lze užít kortikosteroidy, fototerapii PUVA a re-PUVA, antimalarika, dapson a clofazimin [14]. Ojedinelé jsou reference o lokálním užití pimecrolimu [6] a perorálním užitím cyclosporinu A [11]. Kryoterapie, kauterizace a orální metotrexát byly v jednotlivých kazuistikách popsány jako neúčinné.

LITERATURA

1. BOUSSAULT, P., TUCKER, M. L., WESCHLER, J. Primary cutaneous CD4+ small/ medium-sized pleomorphic T-cell lymphoma associated with an annular elastolytic giant cell granuloma. *Br. J. Dermatol.*, 2009, 160, p. 1126–1128.

2. DIPALI, D., MALVANKAR, S., SACCHIDANAND, M., MALLIKARJUN, H., NATARAJ, V. Multiple annular erythematous plaques on the back. *Indian J. Dermatol., Venereol. Leprol.*, 2011, 77, p. 727–728.
3. DOULAVERI, G., TSAGRONI, E., GIANNADAKI, M., BOSENBERG, E. et al. Annular elastolytic giant cell granuloma in a 70-year-old woman. *Int. J. Dermatol.*, 2003, 42, p. 290–291.
4. GOERDT, S. *Granulomatous Diseases*. In Burgdorf, W. H. C., Plewig, G., Wolff, H. H., Landthaler, M. *Braun-Falcoes Dermatology*. 3rd Edition. Springer Medizin Verlag Heidelberg 2009, p. 556–557.
5. HANKE, C. W., BAILIN, P. L., ROENIGK, H. H. Jr. Annular elastotic giant cell granuloma. A clinicopathologic study of five cases and review of similar entities. *J. Am. Acad. Dermatol.*, 1986, 122, p. 43–47.
6. LEE, H. W., LEE, M. W., CHOI, J. H., MOON, K. C., KOH, J. K. Annular elastolytic giant cell granuloma in an infant: improvement after treatment with oral tranilast and topical pimecrolimus. *J. Am. Acad. Dermatol.*, 2005, 53, p. S244–S246.
7. LIM, K. B., PHAY, K. L. Annular elastolytic giant cell granuloma. *Int. J. Dermatol.*, 1987, 26, p. 463–464.
8. O'BRIEN, J. P. Actinic granuloma: an annular connective tissue disorder affecting sun- and heat- damaged (elastotic) skin. *Arch. Dermatol.*, 1975, 111, p. 460–466.
9. POCK, L., BLAZKOVÁ, J., CALOUDOVÁ, H. et al. Annular elastolytic giant cell granuloma causes an irreversible disappearance of the elastic fibres. *J. Eur. Acad. Dermatol.*, 2003, 42, p. 290–291.
10. REGAZ, A., ACKERMAN, A. B. Is actinic granuloma a specific condition? *Am. J. Dermatopathol.*, 1979, 1, p. 43–43.
11. TSUTSUI, K., HIRONE, T., KUBO, K., MATSUI, Y. Annular elastolytic giant cell granuloma: response to cyclosporin A. *J. Dermatol.*, 1994, 21, p. 426–429.

Do redakce došlo dne 10. 4. 2014.

Adresa pro korespondenci:
MUDr. Zuzana Nevalová, Ph.D.
Kožní oddělení nemocnice v Jihlavě
Vrchlického 59
586 33 Jihlava
e-mail: znevalova@atlas.cz

Zápis ze schůze Výboru ČDS

Praha 27. března 2014

Přítomni: prof. Arenberger, prim. Benáková, prim. Drlík, prim. Duchková, doc. Ettler, doc. Kuklová, doc. Pánková, prof. Resl, dr. Vocilková, prim. Bučková, dr. Polášková, prim. Selerová

Omluveni: as. Frey, prof. Štork

Místo: Knihovna Dermatovenerologické kliniky 1. LF UK a VFN, Praha

Čas: 9.30–12.00 hodin

Program

A. Projednáno

Zápis z minulé schůze Výboru ČDS konané 20. 2. 2014 byl rozeslán e-mailem členům Výboru ČDS k připomíncekám: připomínkován, projednán a schválen.

B. Nově projednáno

1. Dispenzární kontroly – seznam a frekvence

(prim. Duchková)

K vykazování dispenzárních kontrol nutno nasmlouvat kód 09532 (10 bodů) k cílenému vyšetření, možno vykazovat 1krát za 6 měsíců (vyhláška č. 39/2012). Dermatovenerolog dispenzarizuje STI, popř. kožní choroby z povolání, přednáadorové stavy a stavy po ukončení léčby onkologických onemocnění (prof. Resl).

2. Hodnota bodu vykázaná lékařem s diplomem ČZV

VZP přislíbila, že v r. 2014 zvýší úhradu bodu o 0,01 Kč (tzn. na 1,04 Kč) těm lékařům, kteří do 31. 3. 2014 doloží platný diplom celoživotního vzdělávání (ČZV). Diplom ČZV bude vystaven ČLK tomu lékaři, který doloží získání nejméně 150 kreditů za 5 let (1ze získat účastí na odborných seminářích a kongresech, vyplněním testů v odborných časopisech, eventuálně publikační činností).

3. Léková agenda (prim. Benáková)

I. Výbor bere na vědomí hodnotící zprávy SÚKL:

- celkové kortikoidy, parenterální, p. o.;
- lokální antimykotika;
- metylaminolevulinát;
- lokální léky na akné: retinoidy, benzoylperoxid, u lokálních antibiotik doporučujeme zrušit L/DER a preskripci uvolnit bez limitace na odbornost;
- kyselina hyaluronová, Ialugen;
- biologika (psor.) v řešení [zkontaktování/obeslání: prof. Švihovec (KLPK), Mgr. Skácelová (SÚKL)].

II. Lokální imunomodulátory – Elidel, Protopic, zprávy jsme odsouhlasili na minulé schůzi výboru, zatím ale není změna platná (úhrady), výrobce se odvolal (Protopic 0,03%).

4. Na VZP odeslána pracovní verze textu týkající se indikačních kritérií pro terapii psoriázy biologiky, diskutovalo se o oprávněnosti nasazení jiného léku (switch).

Doporučujeme využít schéma Evropského dermatologického fóra (prof. Mrowietz et al.), které pracuje s indexy PASI a DLQI a které je i součástí našich Doporučených postupů (guidelines). V lékařských zprávách je hodnocení slovní, ne indexové. Nutno respektovat guidelines pro léčbu psoriázy, nelze použít retroaktivně (prof. Arenberger).

5. Venerologie (prof. Resl) – zatím sněmovnou neprošel návrh zákona o prostituci, ale je nutno situaci sledovat. Diskutovaný dopis týkající se našeho stanoviska k řešené problematice byl odeslán (viz minulý zápis).

Všem dermatovenerologům bylo doporučeno nasmlouvat venerologické kódy. Nutno mít na paměti, že venerologie je součástí oboru. Pokud nebudeme aktivní, převezmou iniciativu nevládní a jiné organizace. Diskutovalo se o možnosti preventivní akce pro rizikové skupiny (ohrožené STD) organizované v terénu (obdoba Stanu proti melanomu).

6. Centra vysoce specializované dermatovenerologické péče (prof. Arenberger)

Z podnětu MZ byla vytvořena pracovní verze textu do Věstníku. Tento materiál schválen. Zatím existují tři centra pro MM, dvě centra pro lymfomy. Diskutovalo se o otázce dvou na sobě nezávislých věstníků (pro dospělé a děti) nebo jejich propojení (pracovní verzi doplní prim. Bučková).

Aktivita komise pro vzácná onemocnění se pozastavily (referuje prim. Bučková). MZ má snahu redukovat počet center.

FN Plzeň a FN Ostrava žádají o možnost nasmlouvání centra pro terapii lymfomů Targretinem. Výbor byl osloven VZP k zaslání stanoviska. Po medicínské stránce není námitek.

Prim. Benáková informuje o plánovaném omalizumabu pro léčbu chronické idiopatické urtikarie, který by pak mohl být součástí centrové péče.

7. Mykologický kód v dermatologii

Kalkulační list bude dopracován.

Novelizace sazebníku zastavena (dr. Vocilková).

8. Léčebný pobyt pro děti s atopickým ekzémem v Izraeli

Prof. Arenberger referuje, že se o víkendu vrací první skupina. Přijímají se přihlášky na druhý turnus na podzim.

9. Různé:

- Prof. Pizingerovi bude písemně sděleno stanovisko uvedené v minulém zápisu.
- Spolupráce s podologickou společností (logo na našich stránkách) byla schválena.
- Dermatologický Update byl ze strany dermatologic-

ké veřejnosti velmi kladně hodnocen, v plánu další ročníky.

- Sekretariát výboru – Ing. Liberovou zastupuje pí. Čížková.
- Příští schůze Výboru ČDS: 15. 5. 2014 v Praze.

Zapsala: doc. Kuklová.

Zápisnica zo zasadania výboru Slovenskej dermatovenerologickej spoločnosti

13. 12. 2013 o 12,00 hod., v zasadačke PLK Smrdáky

Prítomní: doc. MUDr. Dušan Buchvald, PhD., doc. MUDr. Tibor Danilla, CSc., MUDr. Gabriela Kolátorová, prof. MUDr. Mária Šimaljaková, PhD., prof. MUDr. Jagienka Jautová, PhD., MUDr. Vladimír Flimer, MUDr. Slavomír Urbanček, PhD., prof. MUDr. Juraj Pěč, PhD., MUDr. Ján Lidaj, MUDr. Vrtíková, Prof. MUDr. Vladimír Hegyi, PhD.

Dozorná rada: MUDr. Peter Osuský, PhD., MUDr. Katarína Poláková, PhD., MUDr. Tibor Štovčík

Ospravedlnení: MUDr. Ľudmila Breznická, MUDr. Alena Nejdková, MUDr. Eva Rasochová

Program:

- Otvorenie a schválenie programu
- Schválenie zápisnice z 11. 5. 2013 a kontrola uznesení
- X. kongres slovenských a českých dermatovenerológov
- Návrhy na ocenenia 2014
- Rôzne

1. Otvorenie a schválenie programu

Schôdzu otvoril a viedol doc. Buchvald, prezident SDVS. Program bol schválený jednomyseľne.

2. Schválenie zápisnice a kontrola uznesení

- Pripomienku k zápisnici mal prof. Hegyi, ktorý reagoval na vyjadrenie doc. Danilla o chýbajúcich informáciách o práci redakčnej rady časopisu „Česko-slovenská dermatológia“.

Doplnil prehľad publikácií za roky 2011–2013, koľko z nich bolo od slovenských autorov a koľko bolo odmietnutých. Zároveň informoval o práci redakčnej rady, ktorá pracuje pravidelne.

V roku 2012 bolo oneskorenie čísel spôsobené zmenou vydavateľstva a nedostatkom financií. V roku 2013 ťažké obstarávanie inzercie na financovaní jednotlivých čísel.

Výbor konštatuje, že je potrebné viac aktivizovať mladých dermatovenerológov ako autorov, školiteľov doktorandov by mali viesť školencov k zvýšenej publikačnej aktivite.

Kontrola uznesení:

- Stanovisko k preskripcii Diane-35 tbl. Stratilo význam udalostí opodstatnenie.
- MUDr. Kolátorová informovala o aktivite pri tvorbe zákona o PCH a STI na MZ SR. MZ SR je ústretové, v rokovaní budú pokračovať.

Komisia – doc. Danilla, prof. Šimaljaková, MUDr. Kolátorová – vypracuje dôvodovú správu k novému zákonu.

- Prof. Pěč rokoval s generálnym riaditeľom VŠZP o redukcii dermatovenerologických lôžok na Slovensku, osobitne v Trenčianskom kraji, a dostal prísľub, že VŠZP nebude iniciovať redukovanie lôžok v štátnych nemocniciach.

- Prof. Šimaljaková konštatuje zrušenie tretiny lôžok na Kožnej klinike v Bratislave.

Výbor k tomuto bodu – kožné oddelenia nie sú pre riaditeľstvá nemocníc ekonomicky zaujímavé, pretože reálne náklady na hospitalizáciu sú často vyššie ako úhrada od ZP.

Žiaľ je to na úkor pacientov, ktorí sú pre nedostatok kožných lôžok hospitalizovaní na iných oddeleniach (interné, chirurgia, infekčné...), na ktorých je úhrada hospitalizácie od ZP síce vyššia, ale pacienti nedostanú adekvátnu liečbu a ošetrovanie.

- Posledné uznesenie o mieste a termíne konania X. Kongresu slovenských a českých dermatovenerológov v roku 2014 bolo splnené a je osobitným bodom programu.

Zápisnica z 11.5.2013 bola schválená jednomyseľne.

3. X. kongres slovenských a českých dermatovenerológov

- Doc. Buchvald a MUDr. Kolátorová navrhujú na konanie X. kongresu Štrbské Pleso – hotel Patria.

4. Návrhy na ocenenia v roku 2014

- Pri príležitosti životného jubilea, boli na rok 2014 navrhnuté na ocenenia: Doc. Šak – čestné členstvo SDVS, MUDr. Bohdan Holý – Medaila SDVS, prof. Hegyi – zlatá medaila

SLS, MUDr. Vrtíková – zlatá medaila SLS, prof. Šimaljaková – čestné členstvo SDVS.

5. Rôzne

- Výbor OZ Kožní lekáři za zdravú kožu požiadal výbor SDVS o záštitu školiacich akcií, ktoré organizujú v roku 2014. Akcie budú 4x, rozpis – dátum, miesto a témy priložené k zápisnici. Výbor SDVS záštitu schválil jednomyseľne.
- Doc. Buchvald informoval o zahájení činnosti sekcie flebológie a hojenia rán, pod vedením prim. MUDr. Kopala.
- Prof. Pěč ubezpečil výbor SDVS, že aj sekcia STI je pripravená v priebehu mesiaca zahájiť svoju činnosť. Výbor ho poveruje, aby informoval o činnosti STI sekcie.
- Doc. Buchvald a MUDr. Kolátorová informovali o situácii pri prideľovaní kreditov za odborné akcie a rozporu medzi SACCME a SLK.
- Doc. Buchvald – informoval o liste MUDr. Markéty Smolárovej, ktorá upozornila na chýbajúci kód pre výkon digitálnej dermatoskopie a s tým súvisiace problémy.
- MUDr. Flimer upozorňuje a žiada riešiť aj problém s fototerapiou a prístrojovou lymfodrenážou, kde nám chýba pri výkone kód odbornosti. Výbor poveruje prof. Pěča a MUDr. Kolátorová obrátiť sa na generálneho riaditeľa VŠZP s požiadavkou na riešenie tohto stavu.
- Prim. Urbanček upozornil na zmenu kategorizácie pri vákuovej terapii kožných defektov, z ktorej vypadla odbornosť dermatovenerológa. Výbor poveril hlavného odborníka prof. Pěča, aby sa na MZ SR zasadil za nápravu tohto stavu, lebo nie je známy dôvod, prečo sme indikačné právo stratili.
- Prof. Hegyi informoval o vhodnosti vybrať zástupcu našej spoločnosti do COST-u. Výbor schválil do tejto funkcie prim. Urbančeka po jeho súhlase – jednomyseľne.
- Doc. Buchvald informoval o aktivite OZ SANITAS SLOVACA, ktoré chce realizovať projekty pre rozvoj zdravia na Slovensku a obrátilo sa na výbor ohľadne možností spolupráce pri projektoch zameraných na prevenciu nádorov kože. Výbor požaduje podrobnejšie informácie a poveruje tým doc. Buchvalda.
- Doc. Buchvald informoval o hospodárení našej spoločnosti.
- Doc. Danilla informoval o možnosti liečby 8 atopikov pri Mŕtvom mori, vek do 16 rokov, čiastočne hradenej Rotary klubom ČR + SR. Platba podľa sociálnych možností. Bližšie informácie podá profesor Arenberger.

- Doc. Danilla upozornil na nesprávnu nomenklatúru kožných chorôb použitú v upravenej Medzinárodnej klasifikácii chorôb, kde zrejme pri preklade nebol konzultovaný odborník, a vznikli tak vážne chyby. Výbor poveruje doc. Buchvalda, aby túto problematiku konzultoval na MZ SR a žiadal opravu.
- Prof. Pěč – informoval o možnosti obnoviť nadstavbové atestácie v našom odbore. Výbor túto problematiku zhodnotil na budúcom zasadaní.

Výbor SDVS berie na vedomie:

- informáciu o zahájení činnosti sekcie flebológie a hojenia rán,
- list MUDr. Smolárovej s odporúčením,
- informáciu doc. Danilla o možnosti liečby atopikov pri Mŕtvom mori,
- informáciu o hospodárení SDVS,
- informáciu prof. Hegyiho o činnosti redakčnej rady Česko-slovenskej dermatológie.

Výbor SDVS ukladá:

- prof. Pěčovi opraviť na MZ SR indikačné obmedzenie na výkon vákuovej terapie rán aj pre náš odbor,
- doc. Buchvaldovi a MUDr. Kolátorovej pokračovať v príprave X. Slovensko-českého dermatovenerologického kongresu v termíne a mieste, ako je uvedené v bode 3.
- Prof. Šimaljakovej, doc. Danillovi a MUDr. Kolátorovej vypracovať dôvodovú správu k novo tvorenému zákonu o pohlavných chorobách.

Výbor SDVS poveruje:

- Prof. Hegyiho, doc. Buchvalda a MUDr. Kolátorová do Vianoc odovzdať ocenenie k životnému jubileu prof. Rehákovi.
- Prof. Pěča a MUDr. Kolátorová na gen. riad. VŠZP riešiť úpravu indikačného obmedzenia pre fototerapiu a prístrojovú lymfodrenáž.
- Doc. Buchvalda obrátiť sa na MZ SR s požiadavkou opravy nesprávnej nomenklatúry dermatóz v upravenej Medzinárodnej klasifikácii chorôb.
- Prof. Pěča informovať o činnosti sekcie STI na budúcom zasadaní výboru.

Výbor SDVS schvaľuje:

- Prim. MUDr. Urbančeka ako zástupcu SDVS v COST-e.
- Záštitu akcií OZ Kožní lekáři za zdravú kožu v roku 2014.
- Udelenie ocenení pri príležitosti životného jubilea ako je uvedené v bode 4.

*Smrdáky 13. 12. 2013
Zapísal: MUDr. V. Flimer.*

11. jarní sympozium Evropské akademie dermatovenerologie (EADV)

Bělehrad 22.–25. 5. 2014

Čes-slov Derm, 89, 2014, No. 3, p. 142–144

ÚVOD

Sympozium se konalo ve velkém Sáva-centru v Novém Bělehradu, nedaleko pobřeží rozvodněné řeky Sávy, která se opodál vlévá do Dunaje.

Odborný program byl tentokrát profilován do 5 odborných témat, která probíhala paralelně: nehty a vlasy, interní choroby, STI, dětská dermatologie a dermatochirurgie.

ODBORNÉ POZNATKY

Dětská dermatologie

Prof. Harper (Británie) popsal toxickou epidermální nekrolýzu (TEN) v pediatrii. Nejčastěji vzniká po antikonvulzivech a nesteroidních antiflogistikách v geneticky predisponovaném terénu při poškozené detoxikaci (defektní cytochrom P450), zvýšenému sklonu k apoptóze keratinocytů a vyšší expresi Fas-CD95 a TNF. Při léčbě je potřeba zajistit komplexní péči na JIP, zastavit podávání podezřelých léků, doplňovat intravenózně tekutiny. Léčbou volby je IVIG, dále i. v. metylprednisolon, popř. infliximab. V prevenci by pomohly genetické testy k detekci HLA B*1502 (v asijské populaci nesnášenlivost carbamazepinu) a HLA B*5801 (neschopnost zpracovat allopurinol).

Prof. Karpátiová (Maďarsko) objasnila zvýšenou percutánní absorpci některých látek u novorozenců: závisí na věku (zralosti), typu onemocnění, rozsahu potřísněné kůže a koncentrace látky. Kožní bariéra je tenčí – stratum corneum dozrává teprve v prvních 12 měsících, pH a TEWL se mění v prvních 2 letech života (závisí také na syntéze lipidů). Hned po narození bývá pH 7,3, do 26. týdne života klesne na 4,6. Toxicita vstřebaných látek výrazně stoupá u nedonošených a u vrozených defektů kůže (colodion baby – lamelární ichthyóza, Nethertonův syndrom). Salicylová intoxikace vyvolá metabolickou acidózu (v praxi nedoporučuje externa s vyšší než 3% koncentrací kyseliny salicylové), možná je i intoxikace kyselinou mléčnou. Urea (zejména u ichthyózy) způsobí hypernatremickou dehydrataci. V EU je t. č. již zakázaný hexachlorofen, způsobil popáleniny na kůži, po vstřebání pak paraplegie, dysfunkce svěračů až smrt. Povidon iodine použitý k dezinfekci při císařském řezu ovlivnil sekreci TSH.

Dr. Alaibac (Itálie) počítal mezi nejčastější nežádoucí účinky lokálně aplikovaných kortikosteroidů atrofii, strie, akné a rosaceu, purpuru, dále pak hypertrichózu a infekce (např. kandidózu). Lokální imunomodulátory (tacrolimus, pimecrolimus) se nepodávají v těhotenství, nedoporučují se do okluze. Po aplikaci mohou 10 minut pálit (často i déle až do nesnášenlivosti). U imunosuprimovaných dětí (např. po orgánové transplantaci) mohou vyvolat syndrom masivní erupce pigmentových névů (které po ukončení imunosuprese mohou samy částečně regresovat).

Dr. Solmanová (Británie) se věnovala nežádoucím reakcím po systémové léčbě. Azathioprin (užívaný zejména u těžkého atopického ekzému) může navodit řadu nežádoucích účinků: vyvolat spinaliom, lymfoproliferativní choroby, myelosupresi, rozsev infekce (HPV, herpetické, svrab), poruchy GIT a jater i četné lékové interakce (s allopurinolem, warfarinem atd.). Doporučuje zpočátku léčby kontrolovat laboratorní parametry za 2–3 týdny, pak za 3 měsíce. Metotrexát je indikovaný u psoriázy, morfeje, atopického ekzému, má také četné lékové interakce (aspirin, tetracyclin, sulfonamidy atd.). V GIT může způsobit nauzeu, zvracení, průjem (pak doporučí s. c. podání), v hematologii anémii, leukopenii, trombocytopenii, poškozuje játra (jaterní biopsie však nedoporučuje). Propranolol má širší použití, od r. 2008 také na hemangiomy. Nežádoucí účinky (dušnost, poruchy spánku, zvracení, průjem apod.) se objeví u 23 % léčených.

Dr. Lesliová (Británie) popsala anafylaxi u dětí. Incidenci odhaduje na 5–15/100 000 obyvatel za rok. Hlavními vyvolavateli jsou potraviny, léky a hmyzí štípnutí. Nejčastějším mechanismem je I. typ alergické reakce, v 90 % ho doprovází kožní příznaky (kopřivka, angioedém). Vyvolávajícími léky bývají antibiotika (peniciliny a cefalosporiny, které vykazují zkříženou reaktivitu a v 86 % mají pozitivní reakci v prick-testech), vakcíny, nesteroidní antiflogistika, neurologické léky. Fatálně po penicilinu skončí 0,002–0,0015% anafylaxi (hlavně když chybí anamnestické údaje). V první linii péče platí zásady ABC (airways, breathing, circulation), pomůže i. m. adrenalin (Epi-pen inj.). Na rozpoznání anafylaxe není specifický test – lze však měřit tryptázu uvolněnou z žírných buněk. Pak by mělo následovat vyšetření specialistou a sepsání léčebného a preventivního plánu.

Nehty, vlasy

Prof. Finner (SRN) doporučil k vyšetření trichogramu použít Trichoscan® nebo Folliscope®, které jsou bezbolestné. Byly publikovány guidelines pro léčbu androgenní alopecie (AGA) a areální alopecie (AA). V léčbě se zkouší lokálně 5% minoxidil u žen. Finasterid nevykazuje příliš mnoho nežádoucích účinků a lze ho kombinovat s transplantacemi vlasů. Transplantační techniky ustupují od přenosu celého vlasového aparátu na separátní techniky foliklů (po předchozí přípravě štěpů pod mikroskopem), také minimalizují jizvy v místě odběrů. K novým podpůrným léčbám řadí prostaglandinové analogy (Latisse® 0,03%), nízkovýkonné lasery, injekce destičkami obohacené plazmy, i kmenovými buňkami z vlasových foliklů (www.trichomed.com). Doporučuje průběh léčby fotografovat.

Prof. Pasch (Nizozemí) upozornil na prudký nárůst publikací o psoriatických nehtech od roku 2003, což souvisí se zavedením biologické léčby, která spolu s RTG terapií (Bucky) byla jedinou účinnou léčbou psoriázy nehtů. Nově se ukazuje, že všechny blokátory TNF α , IL-12/23 i IL-17 působí léčebně na nehty. Z lokálních metod zmínil Triamcinolon podaný injektorem do nehtového aparátu, tacrolimus a pulzní laser. Vyšší výskyt psoriázy nehtů u psoriatické artritidy zřejmě souvisí s entenzitidou poblíž nehtové matrix. Klasifikační skóre NAPSÍ není oblíbené: nověji bylo vytvořeno NAPPA (Nail Assessment in Psoriasis and Psoriatic Arthropathy) a N-NAIL (Nijmegen-Nail).

Dr. Guarrerová (Itálie) zhodnotila modifikovaný „wash test“ při určování AGA a AA jako jednoduchou náhražku trichogramu. Nemocný si po 5 dnech umyje šamponem hlavu a spláchně vlasy zachytí. Ty se spočítají a určí se podíl velusových vypadaných vlasů.

Interní choroby a kůže

Prof. Wikonkal (Maďarsko) zhodnotil vztah zánětlivých chorob střeva (IBD) a kůže. Bývají komorbiditami u psoriázy, sekundární amyloidózy, vitiliga, získané epidermolysis bullosa, deficitu zinku a esenciálních mastných kyselin. Crohnova nemoc může mít projevy na sliznici dutiny ústní, existuje i metastatická forma. Pyoderma gangrenosum má v 50–70 % systémové projevy, v postižených orgánech vznikají sterilní neutrofilní abscesy. V 15 % se sdružuje s IBD, časté jsou i hematologické choroby, solidní nádory, jaterní choroby, acné conglobata atd. Klinicky se rozlišují formy ulcerativní (po nekrózách, veziko-pustulózní, bulózní (Sweet), pustulózní (2–5 mm), vegetans. Speciálními formami jsou peristomatitidy, genitální a intraorální (pyostomatitis vegetans). Diferenciálně diagnosticky vyšetřit GIT. Systémová léčba zahrnuje také kortikosteroidy, dále cyclosporin A, azathioprin, IVIG a biologika. Mikroskopickým vyšetřením biopsie kůže doporučuje diagnózu ověřit.

Dr. Kandolf-Sekulovičová (Srbsko) uvedla kožní nežádoucí účinky protinádorové léčby. Blokátory EGFR je způsobují nejčastěji, nejsou však k dispozici randomizované studie. Papulopustulózní vyrážka bývá hlavně po Cetuximabu. Při této léčbě je potřeba vyhodnotit výskyt předchozích chorob, použití doxycylinu a metronidazolu, vyplatí se přeléčit i jiné kožní problémy (např. malassezii).

Dále to jsou paronychia, xeróza kůže (má třetina nemocných léčených panitumubem), změny vlasů (u inhibitorů tyrosinázy), makulopapulózní výsev (multikinázy, i BRAF), hand-foot reakce (např. palmo-plantární dysesezie). Kožní tumory (po soragenibu v 6–7 %, po vemurafenibu v 18–25 %, po dabrafenibu v 6–19 %) vyžadují excizi. Někdy dochází k melanocytární proliferaci, zvyšuje se incidence melanomu. Vemurafenib způsobuje těžkou fotosenzitivitu v UVA oblasti záhy po zahájení léčby.

Prof. Mijuskovič (Srbsko) shrnul kožní projevy u hemodialyzovaných a u příjemců transplantátu (OTR). Kůže bývá bledá (anémie) a zažloutlá, velmi suchá (xeróza v 50–80 %), lokalizovaný či generalizovaný pruritus s mnohočetnými exkoriacemi. Dále jsou přítomny nehtové změny (half-and-half nehty, Lindsayovy nehty), uremický poprašek (u 3 %), gynekomastie, hirsutismus (zvýšení prolaktinu), získaná perforující dermatitis, pseudoporfyrie (i díky lékům), calcifylaxe (ukládání vápníku do stěn arterií s následnými infarkty kůže – může mít až 80% mortalitu, bývá hyperparathyreodismus) i nefrogenní systémová fibróza (vzniká po gadoliniovém kontrastu). OTR jsou pak ohroženi zejména infekty a tumory (většinou kožní spinaliomy). Úlohu hraje starší věk, trvání imunosuprese, UV expozice, HPV infekce a typ léku (šetrnější jsou např. mTOR inhibitory). Doporučuje před transplantací vyřešit všechny kožní obtíže (pokud existují), pak pravidelně kontrolovat po 3–6 měsících. Instrukce, jak pečovat, lze získat v materiálech „International Transplant Skin Cancer Collaborative“. V EU také funguje sdružení SCOPE.

STI – krátká sdělení

Dr. Tulloch (Británie) hodnotil výtěžnost testů na herpes simplex u 127 pacientů při doma provedených stěrech (46 pozitivních) a při odběrech odborníkem v ordinaci (44 pozitivních).

Dr. Fanziahová (Británie) se zabývala zkušenostmi sexuálních partnerů u 301 osob HIV pozitivních (73 % hetero-, 40 % homosexuálních).

Dr. Board (Británie) hodnotil dostupnost odborného vyšetření do 48 hod. u sexuálně nakažených metodou dotazníků a telefonických intervencí. Do akce bylo zapojeno 200 zdravotních zařízení v Británii: z nich 45 % poskytlo vyšetření do 48 hod. od zavolání, 31 % až po 48 hod., 23 % zařízení poskytlo službu jen pro příchozí (celkem vyšetření bylo dostupné v 95 % zařízeních bez ohledu na čas). Po skončení se rozproučila bouřlivá diskuse o dostupnosti lékařské péče.

Dr. Patelová (Británie) shrnula zkušenosti 59 expertů ze zemí Evropy (bez ČR) s léčbou non-gonoroické uretritidy. Celkem 93 % účastníků mělo dostupnou diagnostiku (laboratorní), 55 % mohlo zahájit léčbu ihned, 45 % potřebovalo další vyšetření. V léčbě se většinou užívá jednorázově Azitromycin 1 g/den (tak se předepisuje, ale lepší je vícedenní léčba) nebo Doxycylin 200 mg/den po 7 dní.

Dr. Skiljevič (Srbsko) hodnotil citlivost Ureaplasmat a Mycoplasmat na antibiotika. Vzorky od 373 vyšetřených byly pozitivní ve 48 případech (12,87 %). Zjistil vysokou rezistenci na antibiotika (100 % na Erytromycin, Tetracyclin, Ciprofloxacin, Claritromycin).

Dr. Greenová (Británie) posbírala zkušenosti z 25 zemí (38 odpovědí; chybělo ČR, Slovensko, Polsko, SRN) s opatřeními při herpes simplex infekci v těhotenství. V 80 % byl pak veden porod císařským řezem.

Dr. Plakhova (Rusko) sledovala genetické variace IL-6 a TGF 1 u pelvických chorob způsobených *Chlamydia trachomatis* a v druhé práci molekulární typizaci *Ureaplasma parvum* v závislosti na klinické a laboratorní manifestaci zánětu. Z následné diskuse vyplynulo, že promořenost populace *U. parvum* je vysoká (až 80%) a není k dispozici žádný screeningový test.

ZÁVĚR

EADV zvolila pro toto sympozium jinou strategii – zaměřila se na 5 odborných směrů, kterým se pak věnovalo podrobněji do hloubky. Další atraktivitu své činnosti a členství v ní podpořila projektem poskytnutí zdarma stovky iPadů vybraným mladším členům EADV – účastníkům sympozia s přednastaveným přístupem na webové stránky EADV.

Zpracoval: doc. MUDr. Karel Ettler, CSc.
Klinika nemocí kožních a pohlavních FN a LF UK
Sokolská 581, 500 05 Hradec Králové
e-mail: ettler@fnhk.cz

Výbor Pracovní skupiny pro akné Sekce korektivní dermatologie České dermatologické společnosti srdečně zve všechny lékaře zajímající se o problematiku obličejových dermatóz na **8. konferenci Akné a obličejové dermatózy**, která se bude konat **7. 11. 2014**, tentokrát v hotelu **Holiday-Inn v Brně**. Srdečně zváni jsou i slovenští kolegové. Program konference je již připraven a doufáme, že pro Vás bude zajímavý.



Pracovní skupina
pro akné

8. KONFERENCE AKNÉ A OBLIČEJOVÉ DERMATÓZY

pořádaná Pracovní skupinou pro akné ČDS ČLS JEP

	Program
9.00–10.00	Prezence účastníků
10.00–10.10	Úvod
10.10–10.20	Zahájení konference prof. MUDr. Petr Arenberger, DrSc., MBA a doc. MUDr. Jarmila Rulcová, CSc.
10.20–10.40	prof. MUDr. Petr Arenberger, DrSc., MBA: Generalizovaná acanthosis nigricans – kazuistika
10.40–11.00	prim. MUDr. Jindřich Olšovský: Diabetes a kůže
11.00–11.20	doc. Karel Ettler, CSc.: Syndrom Laugier-Hunziken
11.20–11.40	Přestávka
11.40–11.55	as. MUDr. Nina Benáková, Ph.D.: Red face
11.55–12.10	prim. MUDr. Sladana Iličová: Lupénka na obličej
12.10–13.20	Polední pauza
13.20–13.30	prim. MUDr. Hana Zelenková, Ph.D.: Závažné formy akné u dětí a mladistvých
13.30–13.40	prim. MUDr. Hana Bučková, Ph.D.: Anulární ložiska na kůži novorozence
13.40–13.50	MUDr. Zuzana Nevalová, Ph.D.: Kazuistiky obličejových dermatóz
13.50–14.00	prim. MUDr. Dominika Diamantová, Ph.D.: Pemphigus vulgaris obličej a kštice
14.00–14.10	MUDr. Třeštík: Kazuistiky (vítěz soutěže kazuistik za Čechy a Moravu)
14.10–14.30	Dermatologické aktuality
14.30–15.45	Firemní sympozia
15.45–16.00	Zhodnocení a závěr konference, předání potvrzení o účasti

Bližší informace a přihlášení na www.teoconsulting.cz.

Za výbor Pracovní skupiny:
doc. MUDr. Jarmila Rulcová, MUDr. Zuzana Nevalová a MUDr. Nina Benáková



K životnímu jubileu prof. MUDr. Jiřího Štorka, CSc.

*Oblaka letí v klasech zralých
a koně dupou po maštalích.*

*V panácích jsou už všude snopy
a svatý Jiří zvedá kopí,*

*aby je vrazil ve chřtán dračí,
a motýl spěchá po bodláčí;*

(J. Seifert)

Všechny klasy ještě nestačily dozrát a už jsou tu narozeniny, na sv. Annu se před šedesáti lety narodil prof. MUDr. Jiří Štork, CSc., přednosta Dermatovenerologické kliniky 1. Lékařské fakulty Univerzity Karlovy a Všeobecné fakultní nemocnice v Praze.

„Svatá Anna chladna z rána“, ale na druhou stranu: „chladné ruce, upřímné srdce“, to je úsloví, kterým prof. Štork často vítá pacienty přicházející s Raynaudovým fenoménem na ambulanci autoimunitních chorob pojiva.

Jubilant se narodil v Praze, kde absolvoval gymnázium i vysokoškolské studium. Po dokončení studia na 1. LF UK nastoupil v roce 1980 na 2. kožní kliniku 1. LF UK a VFN. V letech 1983–1988 působil v Itálii, kde mu byl v roce 1984 nostrifikován lékařský diplom na Università degli Studi „La Sapienza“ v Římě. Jeho italské údobí pokračovalo tříletým studiem a získáním diplomu specialisty v oboru dermatovenerologie na Facoltà di Medicina, Università Cattolica del Sacro Cuore, Policlinico Gemelli v Římě. Po návratu do Prahy složil v roce 1991 specializační zkoušku 2. stupně z oboru dermatovenerologie a stal se asistentem 2. kožní kliniky 1. LF UK. V roce 1993 obhájil kandidátskou dizertační práci „Změny humorální a buněčné imunity u systémové sklerodermie“. Po obhájení habilitační práce „Sklerodermie“ byl v roce 1998 jmenován docentem. Na základě konkurzního řízení se v roce 2001 stal přednostou nové Dermatovenerologické kliniky 1. LF UK a VFN, která vznikla sloučením 1. a 2. kožní kliniky. Řádným profesorem pro obor dermatovenerologie byl jmenován v roce 2004. Jeho hlubší vědecký zájem je zaměřen na dermatohistopatologii, autoimunitní nemoci pojiva a psoriázu.

Po svém předchůdci a učiteli prof. MUDr. Františku Vosmíkovi, DrSc., převzal činnost a vedení histopatologické laboratoře, která díky aktivitě a vysoké odborné úrovni prof. Štorka, prošla úspěšně akreditačním řízením.

Je členem vědecké rady 1. LF UK. Průběžně zkvalitňu-

je výuku dermatovenerologie bakalářského a magisterského směru, dbá na aktuálnost přednášek a názornost výuky.

Vědeckou budoucnost kliniky se snaží zajistit systematickou mezioborovou spoluprací s Revmatologickým ústavem a dále s Ústavem patologie a Anatomickým ústavem 1. LF UK, odkud k nám přicházejí motivovaní mladí vědečtí pracovníci a doktorandi.

Plodná je jeho publikační a přednášková činnost. V roce 1996 získal „Cenu profesora Jiřího Trapla“ v oboru dermatologie udělovanou nadací Janssen-Cilag Award Foundation za publikaci roku 1995. V roce 2009 získal za monografii „Dermatovenerologie“, Galén Karolinum, cenu rektora Univerzity Karlovy za nejlepší vědeckou publikaci roku 2008 ve vědách lékařsko farmaceutických. Jeho monografie Sklerodermie a „modrá kniha“ doplněná kvalitní klinickou fotodokumentací je pro studenty i dermatovenerology inspirací a zdrojem přehledně a logicky uspořádaných informací. Je autorem několika kapitol v dalších monografiích a učebních textech, publikoval více než 150 odborných článků s vysokým citačním ohlasem, je spoluautorem několika grantových projektů. Je vedoucím katedry postgraduálního vzdělávání IPVZ a úspěšně organizuje postgraduální kurzy.

Jako vedoucí redaktor časopisu Česko-slovenská dermatologie dbá na vysokou obsahovou i formální úroveň a serióznost publikovaných prací. Má nepředstíraný zájem o nové poznatky v dermatovenerologii a příbuzných medicínských oborech, je systematický a velmi pilný. Velké úsilí věnuje rozvoji fotoarchivu kliniky, který doplňuje fotografickou dokumentací histopatologických nálezů. Oceňuje upřímný zájem o obor a rád se dělí o své zkušenosti, jeho diferencially diagnostická rozvaha při klinickém vyšetření pacientů na superkonziliální ambulanci, jejíž tradici udržuje a rozvíjí, je logická a přesná. Za svoji práci neočekává vděčnost. Je přátelský a kamarádský, ale na druhé straně umí být náročným a obávaným examinátorem. Jeho diskusní příspěvky jsou oživením odborných setkání,

jsou vždy účelné, věcné a založené na hlubokých medicínských znalostech.

Milý Jiří, velmi oceňujeme Tvůj přínos pacientům, klinice i oboru. Přejeme Ti sílu do další práce, mnoho štastných chvil strávených s rodinou, další kilometry na kole i lyžích a v neposlední řadě přátelský, kolegiální a činorodý pracovní kolektiv.

Spolupracovníci

Spolupracovníci

Poděkování a gratulace



Dne 13. července 2014 oslaví kulaté výročí narození primář MUDr. Zdeněk Kaloš, kterého se dožívá plný elánu, zdraví a životního entusiasmů.

Po absolvování základní osmileté školy v Černošicích a poté střední školy v Praze-Radotíně nastartoval svou životní cestu úspěšným absolutoriem Lékařské fakulty UK v Hradci Králové, kdy po atestaci z vnitřního lékařství ovlivnilo jeho profesní kariéru postgraduální školení v Ústřední vojenské nemocnici, kam se po praxi posádkového lékaře nejprve ve Vimperku a poté v Lešanech vrací, aby svůj celý život zasvětil dermatovenerologii. Jeho odborný rozměr ovlivnila po dvou atestacích z dermatovenerologie následná atestace z korektivní dermatologie, kdy se dosud velmi úspěšně věnuje dermatochirurgickým výkonům a byl a stále je předním odborníkem v oblasti onemocnění nehtů a především ablaci nehtové ploténky s plastikou nehtových valů. Je spoluautorem řady standardů a autorem standardu České dermatovenerologické společnosti ČLS JEP v oblasti nemocí nehtů.

Je také členem týmu Mobilního zdravotně preventivního centra, což je speciálně upravený kamion vybavený ordinacemi lékařů specialistů, který jezdí pravidelně do jednotlivých krajů ČR a věnuje se preventivní medicíně z oblasti dermatovenerologie, oftalmologie a stomatologie.

V Ústřední vojenské nemocnici postupně dosáhl mety nejvyšší – primáře dermatovenerologického oddělení a hlavního odborníka Armády ČR v oblasti korektivní dermatologie, místopředsedy společnosti korektivní dermatologie a kosmetologie.

Nejen jako lékař, ale i jako primář a kolega, kterým nepřestal nikdy být, je stále velmi oblíbený nejen mezi odbornou veřejností, ale i mezi kolegy a především pacienty. Vždy byl férový, spravedlivý, dokázal pomoci, poradit, nebylo nic s čím by za ním kdokoli mohl přijít. Vyškolicil mnoho žáků, kolegů, kteří se na něho dodnes obrazejí s odbornými konzultacemi.

Ukončení jeho působení v primariátu bohužel znamenalo velkou a nenahraditelnou ztrátu nejen pro dermatovenerologii, ale i pro vojenskou medicínu, byl jakýmsi hnacím motorem, vzácnou, přirozenou autoritou, a dokázal tmelit i zdánlivě nestmelitelné, a to vždy s grácií a diplomacií sobě vlastní, což je dáno i obrovskou pokorou a společenskou úrovní jeho osobnosti, která panu primáři našťastí vydržela i ve velmi nelehkých časech. Jeho přítomnost je dosud zárukou nejen vysoké odborné, ale i společenské úrovně. Za všechny jeho příznivce si dovoluji popřát k významnému životnímu jubileu hodně zdraví, pohody, radosti ze života i z vnoučka a doufám, že oslavy proběhnou při skleničce dobrého vína, s doutníčkem nebo faječkou třeba i při cimbálovce, se kterou si vždy rád zazpívá.

Zdeňku děkujeme!

MUDr. Hana Šulcová, MBA, kolegyně a žačka

Odborné akce v roce 2014

12. 9. 2014

Psychodermatologie v ČR – 10. výročí od založení sekce

Místo konání: Zámek Kunín

Délka trvání: 8 hodin

Pořadatel: Kožní oddělení Nemocnice Nový Jičín

Odborný garant: prim. MUDr. Marie Selerová, Ph.D.

Kontakt: marie.selerova@nnj.agel.cz

18. 9. 2014

Systémová terapie v dermatologii

Místo konání: Fakultní nemocnice Ostrava

Délka trvání: 3 hodiny

Pořadatel: Kožní oddělení Fakultní nemocnice v Ostravě

Odborný garant: prim. MUDr. Yveta Vantuchová, Ph.D.

Kontakt: jana.glettova@fno.cz

19.–20. 9. 2014

17. tradiční seminář primářů dermatologických oddělení

Místo konání: Hluboká nad Vltavou, Hotel Podhrad

Délka trvání: 2 dny

Pořadatel: Kožní oddělení Nemocnice České Budějovice, a. s.

Odborný garant: prim. MUDr. Jiří Horažďovský, Ph.D.

Kontakt: horazdovsky@nemcb.cz

23. 9. 2014

Krajský dermatovenerologický seminář

Místo konání: Jihlava, Vrchlického 59

Délka trvání: 2,5 hodiny

Pořadatel: Dermatovenerologické oddělení nemocnice v Jihlavě

Odborný garant: MUDr. Zuzana Nevalová, Ph.D.

Kontakt: znevalova@atlas.cz

24. 9. 2014

Regionální setkání dermatovenerologů

Místo konání: Hradec Králové

Délka trvání: 4 hodiny

Pořadatel: Klinika nemocí kožních a pohlavních, FN a LF UK v Hradci Králové

Odborný garant: doc. MUDr. Karel Ettler, CSc.

Kontakt: ettler@fnhk.cz

9. 10. 2014

202042101 Kurz – Psychosomatický přístup lékaře ke kožnímu pacientovi

Místo konání: Hotel ILF, Praha 4

Délka trvání: 6 hodin

Pořadatel: Katedra dermatovenerologie IPVZ

Odborný garant: doc. MUDr. Růžena Pánková, CSc.

Kontakt: <http://www.ipvz.cz/>; tel. 261 092 443

18. 10. 2014

Jak léčím já

Místo konání: Ústí nad Labem

Délka trvání: 8 hodin

Pořadatel: Kožní sanatorium s.r.o., Ústí nad Labem

Odborný garant: MUDr. Hana Duchková, DrSc.

Kontakt: duchkova@koznisanatorium.cz

24. 10. 2014

Konference dětské dermatologie: Trendy a novinky v dětské dermatologii • Mezioborová spolupráce • Komplexní péče o vzácná kožní onemocnění v ČR • Zajímavé kazuistiky z praxe

Místo konání: Praha-Smíchov (Paspův sál – Pivovar Staropramen)

Délka trvání: 6 hodin (10–16 hod.)

Pořadatel: Sekce dětské dermatologie ČDS ČLS JEP

Odborný garant: prof. MUDr. Petr Arenberger, DrSc.,

prim. MUDr. Hana Bučková, Ph.D.

Kontakt: hbuckov@fnbrno.cz

7. 11. 2014

8. konference Akné a obličejové dermatózy

Místo konání: Brno (Hotel Holiday INN)

Délka trvání: 6 hodin (10–16 hod.)

Pořadatel: Pracovní skupina pro akné Sekce korektivní dermatologie ČDS ČLS JEP

Odborný garant: prof. MUDr. Petr Arenberger, DrSc., MBA

Kontakt: znevalova@atlas.cz

14.11.2014

202042102 Kurz – Novinky v diagnostice a léčbě nádorů

Místo konání: Hotel ILF, Praha 4

Délka trvání: 6 hodin

Pořadatel: Katedra dermatovenerologie IPVZ

Odborný garant: MUDr. Ivana Krajsová, MBA

Kontakt: <http://www.ipvz.cz/>; tel. 261 092 443

19. 11. 2014

Regionální setkání dermatovenerologů

Místo konání: Hradec Králové

Délka trvání: 4 hodiny

Pořadatel: Klinika nemocí kožních a pohlavních, FN a LF UK v Hradci Králové

Odborný garant: doc. MUDr. Karel Ettler, CSc.

Kontakt: ettler@fnhk.cz

20. 11. 2014**Moravský kazuistický seminář**

Místo konání: FN Olomouc

Délka trvání: 4 hodiny

Pořadatel: Klinika chorob kožních a pohlavních LF UP a FNOL, ČDS ČLS JEP

Odborný garant: MUDr. Martin Tichý, Ph.D.

Kontaktní osoba: tichy.martin.jun@fnol.cz

22. 11. 2014**202042103 Kurz – Parazitózy a příbuzná onemocnění v dermatologické praxi**

Místo konání: Hotel ILF, Praha 4

Délka trvání: 6 hodin

Pořadatel: Katedra dermatovenerologie IPVZ

Odborný garant: doc. MUDr. Ivana Kuklová, CSc.

Kontakt: <http://www.ipvz.cz/>; tel. 261 092 443**25. 11. 2014****Krajský dermatovenerologický seminář**

Místo konání: Jihlava

Délka trvání: 2,5 hodiny

Pořadatel: Dermatovenerologické oddělení nemocnice v Jihlavě

Odborný garant: MUDr. Zuzana Nevoralová, Ph.D.

Kontakt: znevoralova@atlas.cz

26. 11. 2014**Večer Dermatovenerologické kliniky**

Místo konání: Plzeň, Šafránkův pavilon LF UK

Délka trvání: 2 hodiny (v 18 hod.)

Pořadatel: Spolek lékařů v Plzni, Dermatovenerologická klinika LF UK a FN Plzeň

Odborný garant: prof. MUDr. Karel Pizinger, CSc.

Kontakt: kozniklinika@fnplzen.cz

27. 11. 2014**Zajímavé případy z klinické praxe**

Místo konání: Fakultní nemocnice Ostrava

Délka trvání: 3 hodiny

Pořadatel: Kožní oddělení Fakultní nemocnice v Ostravě

Odborný garant: prim. MUDr. Yveta Vantuchová, Ph.D.

Kontakt: jana.glettova@fno.cz

28. 11. 2014**VII. mikulášská konference v Podještědí**

Místo konání: Liberec

Délka trvání: 6 hodin

Pořadatel: Klinika nemocí kožních a pohlavních FN a LF UK v Hradci Králové

Garant: doc. MUDr. Karel Ettler, CSc.

Kontakt: bohumila.munzarova@everesta.cz

5. 12. 2014**202042104 Kurz – Fotodermatologie**

Místo konání: Hotel ILF, Praha 4

Délka trvání: 6 hodin

Pořadatel: Katedra dermatovenerologie IPVZ

Odborný garant: MUDr. Nina Benáková, Ph.D.

Kontakt: <http://www.ipvz.cz/>; tel. 261 092 443**12. 12. 2014****202042105 Kurz – Choroby orofaciálních sliznic**

Místo konání: Hotel ILF, Praha 4

Délka trvání: 6 hodin

Pořadatel: Katedra dermatovenerologie IPVZ

Odborný garant: doc. MUDr. Magdalena Skořepová, CSc.

Kontakt: <http://www.ipvz.cz/>; tel. 261 092 443