proLékaře.cz | 13.5.2024

Periferní globule u pigmentových afekcí

Drlík L.[1], Pock L.[2], Paťavová V.[1]

[1]Dermatovenerologické oddělení, Šumperská nemocnice, a. s.
přednosta prim. MUDr. Lubomír Drlík
[2]Bioptická laboratoř s. r. o.

Čes-slov Derm, 89, 2014, No. 1, p. 25–28

KAZUISTIKA 1

K vyšetření se dostavila 24letá pacientka se Suttonovým névem na pravé lopatce. Rodinná i osobní dermatoonkologická anamnéza byla negativní, spálení sluncem neudávala. Při klinickém vyšetření byly indikovány k exstirpaci mj. rostoucí ploché névy pod pupkem (obr. 1) a v levém hypogastriu (obr. 2) trvající několik let.

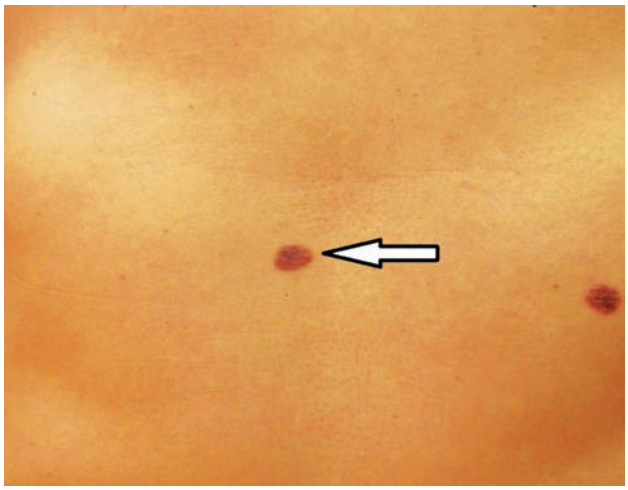

Obr. 1.

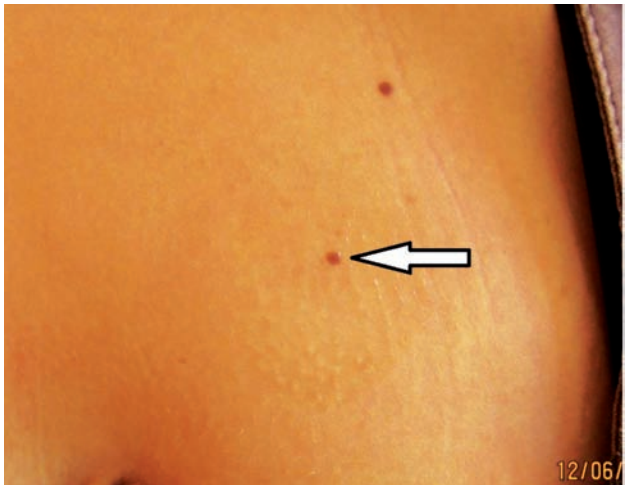

Obr. 2.

Dermatoskopický obraz (obr. 3)

Hnědá symetrická makula 10 x 8 mm s tmavší, téměř homogenní středovou částí a výrazným vyjádřením periferního lemu mnohočetných hnědých globulí, které byly stejné velikosti i zbarvení.

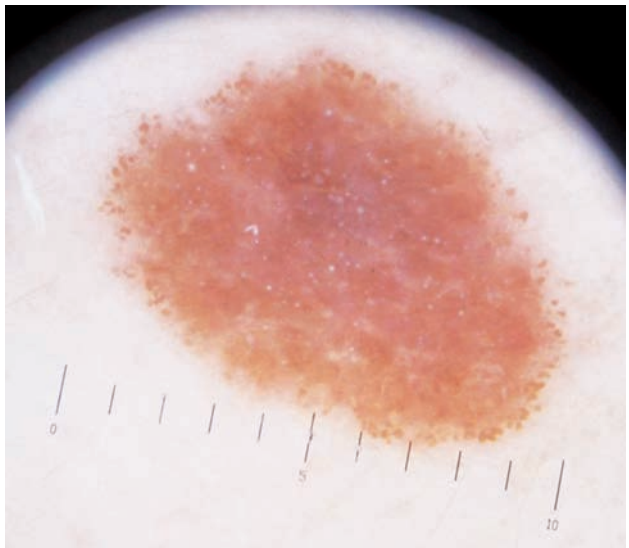

Obr. 3.

Druhý projev (obr. 4) – světlehnědá makula 3 x 3 mm s dominujícími izomorfními periferními globulemi, do určité míry připomínající Reedův névus.

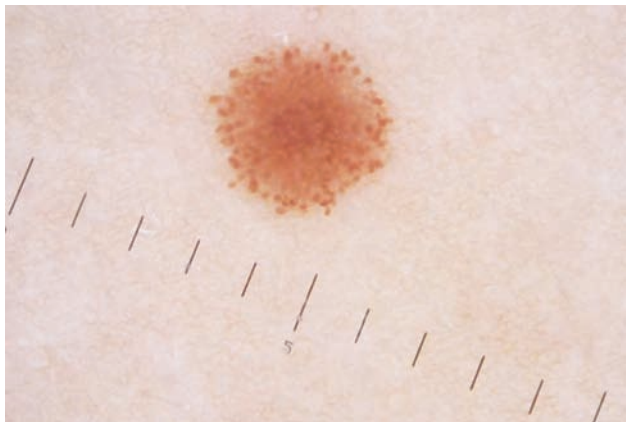

Obr. 4.

proLékaře.cz | 13.5.2024

Histologické vyšetření

Byl popsán junkční (obr. 5) a compound (obr. 6) névocelulární névus s určitým stupněm pleomorfismu melanocytů a koncentrickou fibroplazií kolem prodloužených epidermálních výběžků.

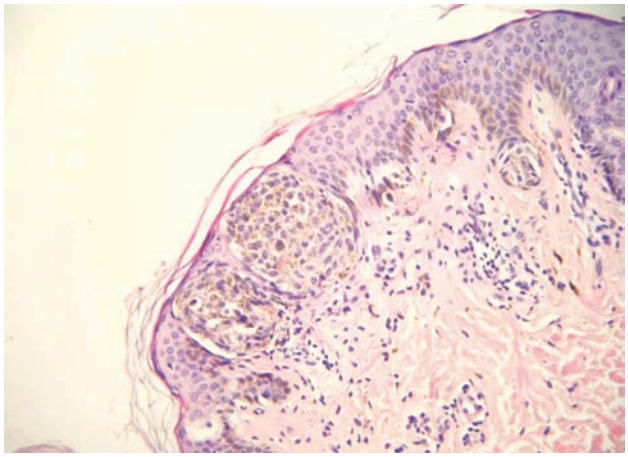

Obr. 5.

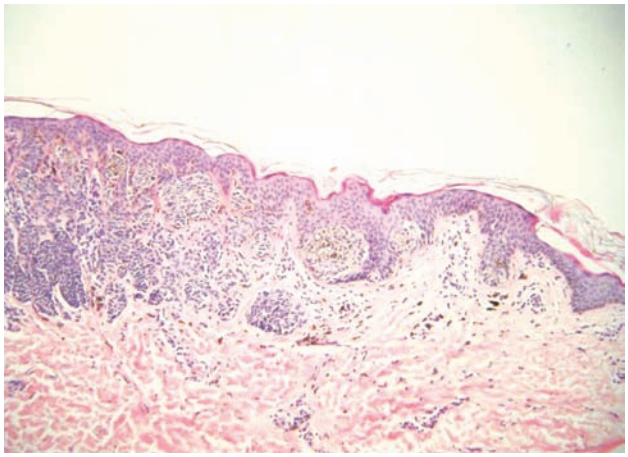

Obr. 6.

Diagnóza

Junkční a smíšený melanocytární névus.

KAZUISTIKA 2

Pacient (60 let) s pozitivní rodinnou i osobní anamnézou syndromu dysplastických névů, fototyp I. Matka zemřela na maligní melanom. Při dispenzární kontrole byl objeven symetrický sytě pigmentovaný makulózní projev na pravé straně břicha, který se od poslední kontroly před půl rokem podstatně zvětšil (obr. 7).

Dermatoskopický obraz (obr. 8)

Symetrický téměř homogenně pigmentovaný retikulární útvar velikosti 8 x 6 mm s nápadným věncem hnědých periferních globulí, směrem do středu spojených diskrétními proužky.

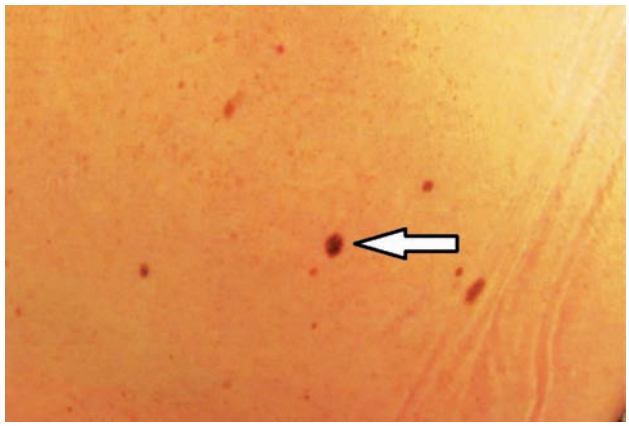

Obr. 7.

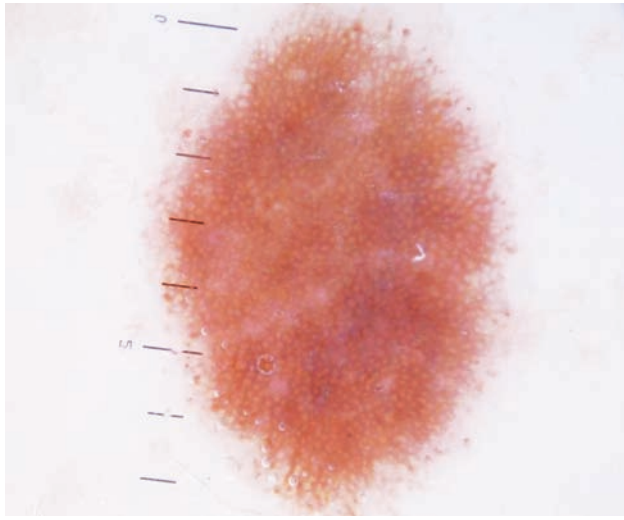

Obr. 8.

Histologické vyšetření (obr. 9)

Smíšený melanocytární névus s mírným pleomorfismem junkčních melanocytů a mírnou koncentrickou fibroplazií kolem epidermálních výběžků.

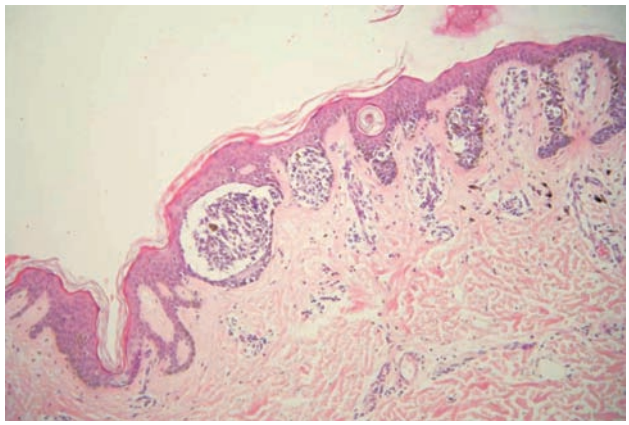

Obr. 9.

Diagnóza

Dysplastický smíšený névus.

proLékaře.cz | 13.5.2024

KAZUISTIKA 3

V dispenzární péči byla 38letá lékařka pro mnohočetné pigmentové névy a po operaci dysplastického névu. Udávala opakované spálení sluncem v dětství a v dospívání, rodinná dermatoonkologická anamnéza byla negativní. Při kontrole byla v pubické oblasti nalezena podezřelá pigmentová afekce.

Dermatoskopický obraz (obr. 10)

Nepravidelně konfigurovaný projev s multifokálním rozložením pigmentace velikosti 9 x 8 mm, nepřesně ohraničený s asymetrií barev a struktur. Centrální část byla tvořena ne zcela pravidelnou pigmentovou sítí přerušovanou menšími bezstrukturními okrsky, na periferii části léze se nalézaly globule. Dermatoskopicky nebylo možné vyloučit melanom.

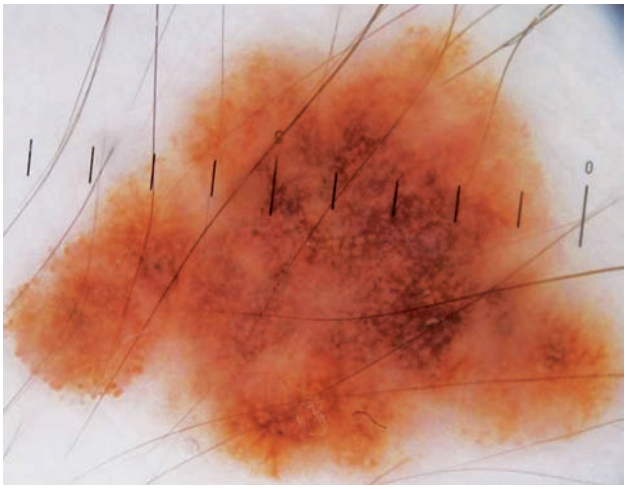

Obr. 10.

Histologické vyšetření (obr. 11)

Do stran ostře ohraničená melanocytární léze tvořená hnízdy pigmentovaných melanocytů s určitým stupněm pleomorfismu, často s vřetenitými formami ve stratum basale prodloužených epidermálních výběžků, kolem kterých byla koncentrická fibroplazie, a dále pak hnízdy névocytů typu A a méně B v horním koriu. V horním koriu byly malé infiltráty lymfocytů s melanofágy. Pagetoidní šíření, ani mitózy melanocytů nebyly patrné.

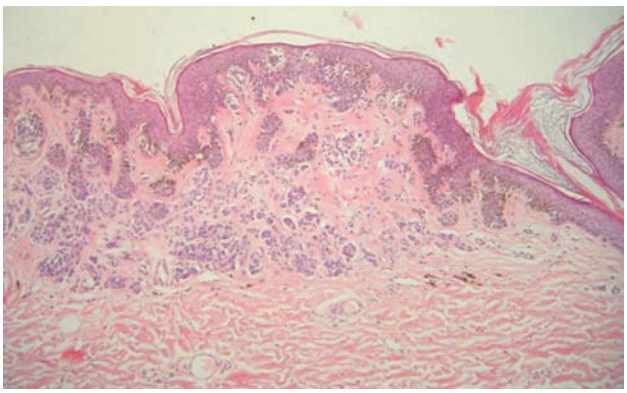

Obr. 11.

Diagnóza

Dysplastický smíšený névus.

KAZUISTIKA 4

Úřednice na mateřské dovolené (34letá žena) zpozorovala několik měsíců po skončení gravidity zvětšování několik let trvající pigmentové afekce na levé lopatce (obr. 12).

Osobní dermatoonkologická anamnéza negativní, spálena sluncem byla během dospívání. Rodinná anamnéza – matka prodělala v 58 letech operaci bazaliomu levé tváře.

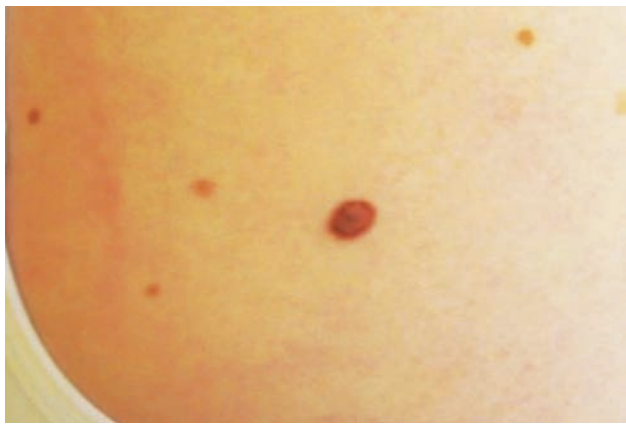

Obr. 12.

Dermatoskopický obraz (obr. 13)

Hnědá symetrická makula velikosti 8 x 6 mm se světlejší středovou částí, po celém obvodu byly nápadné četné světle šedohnědé globule s neostrou konturou a tmavě hnědé, ostře konturované globule a v centru malý bezstrukturní okrsek s šedomodrou pigmentací. Dermatoskopický nález byl suspektní, nicméně jistotu stanovení diagnózy melanomu neumožňoval.

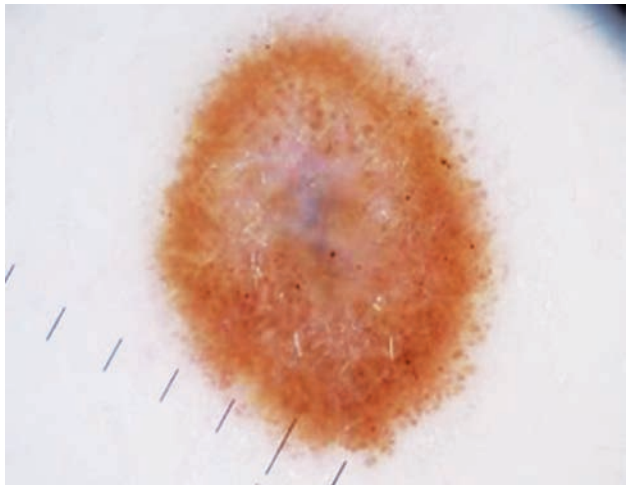

Obr. 13.

proLékaře.cz | 13.5.2024

Histologické vyšetření (obr. 14)

Vcelku symetrická, ostře ohraničená melanocytární léze o průměru 5 mm tvořená pleomorfními melanocyty ve stratum basale prodloužených epidermálních výběžků – v okrajích s mohutným pagetoidním šířením. Ve středu léze byla atrofická epidermis s vyrovnanou dermoepidermální junkcí, pod kterou byl pruh mohutné fibrózy s vymizelými elastickými vlákny. Pod tímto pruhem se nacházela hnízda pleomorfních melanocytů.

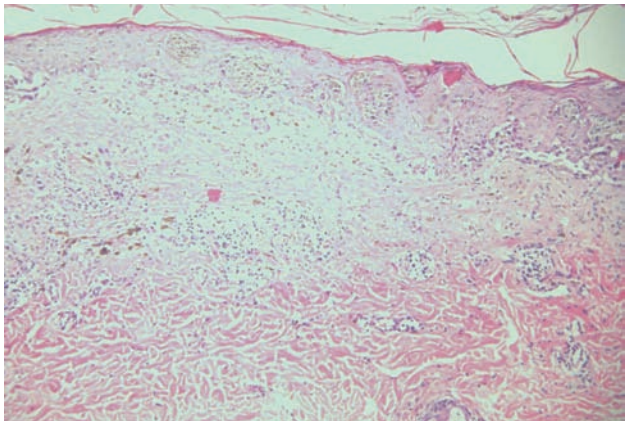

Obr. 14.

Diagnóza

Superficiálně se šířící melanom Clark III, Breslow 0,45 mm s regresí.

DISKUSE

Hnědé globule jsou oválné nebo okrouhlé drobné skvrny, které reprezentují pigmentovaná hnízda melanocytů v junkční dermoepidermální zóně nebo v papilární dermis. U benigních lézí jsou globule uniformní velikosti, tvaru i barvy a jsou rozloženy pravidelně. U dysplastických névů a maligního melanomu jsou různé velikosti, tvaru i barvy a jsou rozloženy nepravidelně. Pokud tvoří periferní globule na periferii lem, znamená to obvykle benigní růstovou aktivitu névu [4, 7, 8]. Tečky (reprezentující jednotlivé melanocyty nebo zrna pigmentu) a globule podél periferie ukazují na měnící se aktivní lézi, mohou být přítomny u banálních névů, dysplastických névů a melanomů. U standardních névů u dětí jde o fyziologický projev. Vyvíjející se névy s lemem periferních globulí jsou běžné kolem puberty a v časné dospělosti, častější jsou také v graviditě. Během sledování se tyto névy symetricky rozšiřují a nakonec dojde k vymizení globulí, což ukazuje na stabilizaci růstu. Periferní globule jsou tak dobrým měřítkem růstu névů a jejich změn v čase – mizející periferní globule znamenají ubývající růstovou aktivitu. U pacientů starších 30 let se doporučuje sledování těchto lézí, u osob starších 50 let jsou periferní globule vzácné a je třeba na ně pohlížet s velkou opatrností [4, 11]. U Reedova névu jsou často nalézány robustní periferní globule – tzv. obroubení. Tyto globule bývají mnohdy pospojovány hnědými proužky [8]. Podobně pseudopodie – v případě vyvíjejících se pigmentových Spitzové-Reedové névů – jsou zcela symetrické, tato symetrie není nikdy nalézána u melanomu [6, 10]. Periferní lem z globulí byl v rozsáhlém souboru pacientů nalezen u 48 % rostoucích névů, a jen v 0,7 % névů, které nejevily růst. Histologické nálezy u dětí a adolescentů byly bez atypií, ty byly ale nalézány u pacientů vyššího věku s rozšiřujícími se névy. Frekvence výskytu zvětšujících se névů je nepřímo úměrná věku pacienta [4]. U dospělých, zvláště pokud jsou přítomny další známky svědčící pro atypii, je nutno tyto léze excidovat [2].

ZÁVĚR

Nález periferních globulí u plochých měnících se melanocytárních projevů dospělých pacientů nás nutí k ostražitosti, hledání dalších eventuálních pozitivních znaků melanomu a k odstranění těchto podezřelých lézí.

LITERATURA

1. BRAUN, P. R., SAURAT, J. H. Changes Even in Benign Melanocytic Nevi. *Arch. Dermatol., 2001, 137 (2), p. 228.*
2. JOHR, R. H., SOYER, H. P., ARGENZIANO, G., HOFMANN-WELLENHOF, R., SCALVENZI, M. *Dermoscopy: The Essentials*. Mosby: London 2004, 231 pp.
3. KITTLER, H. *Dermatoskopie*. Facultas Verlags- und Buchhandels AG: Wien 2009, 323 pp.
4. KITTLER, H., SELTENHEIM, M., DAWID, M. et al. Frequency and Characteristics of Enlarging Common Melanocytic Nevi. *Arch. Dermatol.,* 2000, 136 (3), p. 316–320.
5. MARGHOOB, A. A. *Nevogenesis: Mechanisms and clinical implications of nevus development.* Springer, 2012, p. 160.
6. MARGHOOB, A. A., MALVEHY, J., BRAUN, R. P. *Atlas of Dermoscopy.* Second Edition. *Informa Healthcare,* 2012, p. 174–177.
7. MENZIES, S. W., CROTTY, K. A., INGVAR, C., McCARTHY, W. H. *Dermoscopy an Atlas.* 3th Edition. The McGraw-Hill Medical Australia, 2009, p. 33.
8. POCK, L., FIKRLE, T., DRLÍK, L., ZLOSKÝ, P. *Dermatoskopický atlas*. 2. vyd., Phlebomedica: Praha 2008, 149 pp.
9. SCHULZ, H., ARGEBYI, Z., GAMBICHLER, T., ALTMEYER, P. *Compendium of surface Microscopic and Dermoscopic Features.* Springer, 2008, p. 168.
10. SOYER, H. P., ARGENZIANO, G., HOFFMANN-WELLENHOF, R., ZALAUDEK, I. *Dermoscopy: The Essentials*. 2nd ed. Elsevier Saunders, 2012, p. 172–173.
11. ZALAUDEK, I., SCHMID, K., MARGHOOB, A. A. et. al. Frequency of dermoscopic nevus subtypes by age and body site: a cross-sectional study. *Arch. Dermatol.,* 2011, 147, 6, p. 663–667.

Do redakce došlo dne 18. 11. 2013.

Adresa pro korespondenci:
Prim. MUDr. Lubomír Drlík
Dermatovenerologické oddělení
Šumperská nemocnice, a. s.
Nerudova 41
787 52 Šumperk
e-mail: drlik@nemspk.cz