

Klinický případ: Makulopapulózní exantém

Hrňa Š.¹, Štork J.¹, Kojanová M.¹, Šlajsová M.¹, Kodet O.^{1,2}

¹Dermatovenerologická klinika 1. LF UK a VFN, přednosta prof. MUDr. Jiří Štork, CSc.

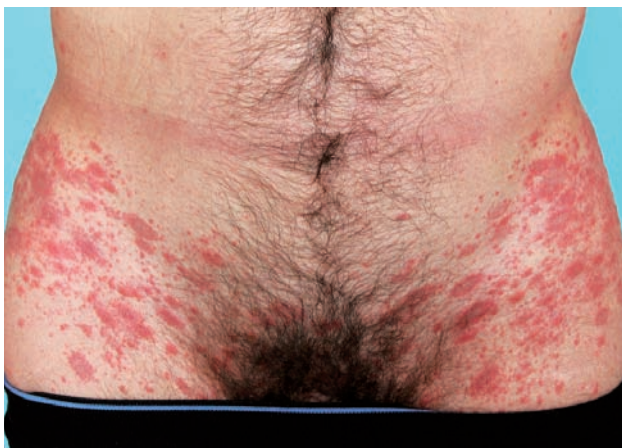²Anatomický ústav 1. LF UK, přednosta prof. MUDr. Karel Smetana, DrSc.

Čes-slov Derm, 89, 2014, No. 1, p. 22–24

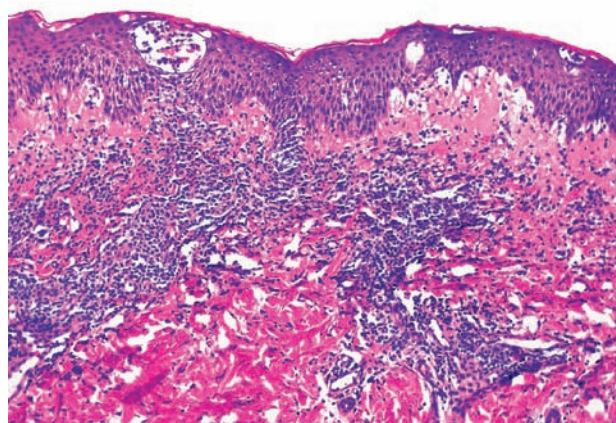
K ambulantnímu vyšetření se pro exantém dostavil 43letý muž s nevýznamnou rodinnou anamnézou. V 9 letech prodělal hepatitidu typu A, jinak byl zdravý a žádné léky neužíval.

Asi před 6 týdny nemocný pozoroval tvorbu jednotlivých projevů na boku, které postupně přibývaly. Byl léčen lokálními antibiotiky, 5% permethrinem lokálně, magistraliter mastmi s dexametazonem a chloramfenikolem bez efektu, před 15 dny byl intramuskulárně aplikován

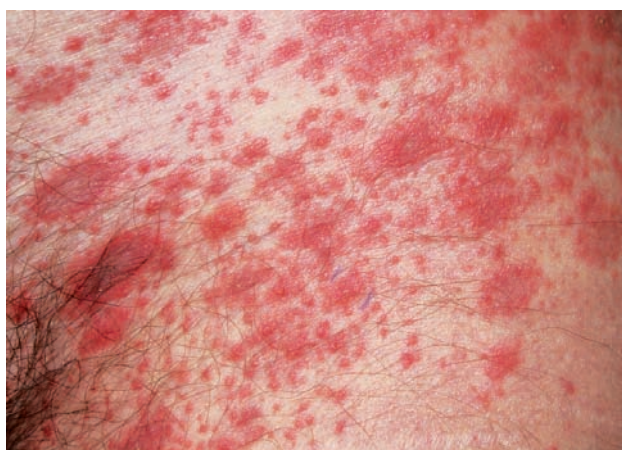depotní betametazon (Diprofos) bez efektu. Udával stálé mírné přibývání projevů, které začaly mírně svědit. Při vyšetření byly v tříslech s přechodem na stehna a podbřišek, na hýždích, bocích, méně na postranních partiích trupu a na vnitřní straně paží patrné živě červené makulopapuly uspořádané v čarách štěpitelnosti kůže splývající do ložisek místy s patrným centrálním vyblednutím a pityriasiformní deskvamací na okraji (obr. 1, 2). Byla provedena biopsie z projevu na levém boku (obr. 3, 4).



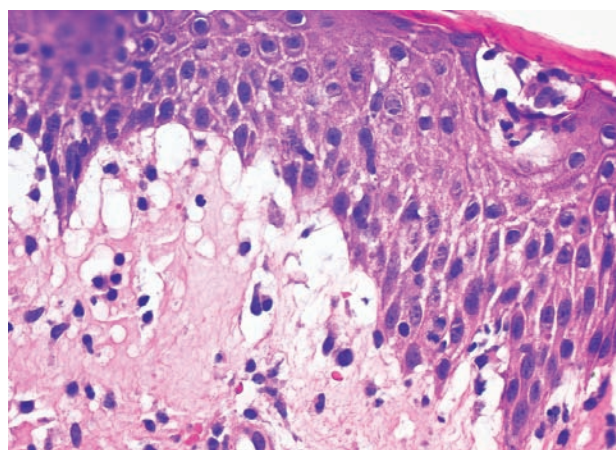
Obr. 1.



Obr. 3.



Obr. 2.



Obr. 4.

HISTOPATOLOGICKÉ VYŠETŘENÍ

Epidermis vykazovala spongiózu, exocytózu mononukleárních patrných i v přítomných intraepidermálních puchýřcích (viz obr. 3, 4). Subepidermálně byl patrný výrazný edém, perivaskulární mononukleární infiltrát s erytrocytárními extravazáty dosahujícími k epidermis. Zbytek excize byl beze změn.

Závěr: perivaskulární spongiotická a vezikulózní dermatitida, připouštějící diagnózu pityriasis rosea.

Závěr

Pityriasis rosea.

PRŮBĚH

Pacientovi byla doporučena lokální kortikoidní externa. Měsíc po ambulantním vyšetření telefonicky sdělil ústup projevů.

DISKUSE

Pityriasis rosea je benigní, relativně často se vyskytující akutní, spontánně se hojící výsev erytematoskvamózních projevů, kterou poprvé popsal Gibert v roce 1860. První záznam této choroby byl však proveden již v roce 1798 Willanem [13]. Starší a již téměř zapomenutý název je *Herpes tonsurans Kaposi*.

Přesná příčina pityriasis rosea je neznámá. Přestože se pro klinický průběh a výskyt, podle některých autorů, epidemiologicky souvisejících případů předpokládá infekční etiologie, vyvolávající původce dosud nebyl prokázán. Při hledání etiologického agens byly v tkáních kočkodanů zelených (*Chlorocebus sabaues*), očkovaných z projevů lidské pityriasis rosea, nalezeny pikornavirům podobné částice [5]. U navazující studie pacientů s pityriasis rosea se ovšem nepodařilo prokázat přítomnost RNA pikornaviru [3]. Vyšetření sérologie a vyšetření polymerázovou řetězovou reakce (PCR) pro stanovení virové DNA byly negativní pro virus Epstein-Barrové (EBV), parvovirus B19, cytomegalovirus (CMV), humánní herpesvirus (HHV)-8, HHV-1 a HHV-2 [2, 3, 7, 17]. Některé práce prováděné pomocí PCR analýzy naznačovaly úlohu HHV-7 a HHV-6, ale tyto studie nebyly také jednoznačně průkazné [2, 3, 7, 17]. Skupina virů HHV a podle některých prací i virus chřipky H1N1, jsou též zvažovány jako možný etiologický faktor [9, 14]. Předpokládaného mykotického původce se nepodařilo izolovat [10].

Přesná incidence onemocnění není známa, odhaduje se, že celosvětový výskyt pityriasis rosea, jako důvod návštěvy dermatologické ambulance, se pohybuje okolo 2 % nemocných. Podle některých autorů je onemocnění v mírných klimatických pásmech častější na jaře a na podzim, jiní autoři sezonní charakter popírají. Tato dermatóza postihuje osoby nejčastěji mezi 10.–35. rokem věku a o něco více se vyskytuje u žen než u mužů [4]. Výskyt

u dětí pod 10 let věku je udáván okolo 6 % případů bez rozdílu pohlaví [1].

Před vznikem kožních projevů někteří autoři udávají možnou přítomnost prodromálních celkových příznaků zahrnujících únavu, nauzeu, nechutenství, bolesti hlavy obtížnost soustředění, artralgie apod. [6]. Typický klinický obraz onemocnění začíná u více než poloviny nemocných patrně vznikem růžové, pityriasiformně se šupící erytematózní makuly, která se během dnů zvětšuje až do několika centimetrů velikého oválného ložiska s centrálním výbledem a s erytematózním okrajem tvořící charakteristický límeček dovnitř nadzdvižených šupinek, označovaného jako primární „mateřské“ ložisko. To bývá nejčastěji lokalizováno po stranách trupu či na krku. Po dnech až týdnech dochází k symetrickým výsevům mnohočetných menších oválných makul stejného vzhledu orientovaných podélnou osou v čarách štěpitelnosti kůže v embolizační lokalizaci, na postranních partiích trupu, vnitřních stranách paží a stehen, které uspořádáním bývají přirovnávány k vánočnímu stroměčku. Méně častou lokalizací je obličej, kštice, dlaně, plosky, případně i ústní sliznice.

Asi u 20 % případů je popisována celá řada atypických forem projevujících se pouze mateřským ložiskem, vícečetnými „mateřskými“ ložisky, případy s chybějící fází mateřského ložiska postihující pouze oblast axil, třísel a perinea, uspořádanými v liniích Blaschko či segmentálně, s projevy drobnými do velikosti milimetrů nebo gigantickými, papulózními, vezikulózními, hemoragickými, urtikariálními [6]. Projevy mohou i intenzivně svědit, většinou však jsou asymptomatické.

U pityriasis rosea je popisován častější výskyt asthma bronchiale, eczema atopicum a předcházející respirační infekce [6].

Diferenciální diagnóza je široká, zahrnuje celou řadu erytematoskvamózních onemocnění včetně sekundárního stadia lues, tinea corporis, virových exantémů, pityriasis lichenoides, numulárního ekzému, lékových exantémů aj. Pityriasis rosea napodobující exantémy vznikají v souvislosti s užitím mnoha léků jako např. kyselina acetylsalicylová, barbituráty, vizmut, kaptopril, klonidin, zlata, imatinib, isotretinoin, ketotifenu, levamisol, metronidazolu, omeprazol, D-penicilamin, a terbinafin) včetně vakcín (např. Bacille Calmette-Guérin [BCG] a záškrť [8]).

Diagnóza pityriasis rosea je klinická. Laboratorní vyšetření zpravidla není nutné, nejčastěji připadá v úvahu vyloučení tinea a syfilis. Biopsie se provádí zejména v diagnosticky nejednoznačných případech. V histopatologickém vyšetření nacházíme nespecifické rysy superficiální perivaskulární subakutní až chronické dermatitidy. V epidermis bývá vyjádřena okrskovitá parakeratóza, spongióza, lymfocytární exocytóza a mírná akantóza. V koriu jsou často patrné extravazáty erytrocytů, které někdy pronikají i do epidermis, perivaskulární infiltráty z lymfocytů, eozinofilů a mononukleárních. V polovině případů bývá popisována dyskeratóza. V „mateřském“ ložisku jsou přítomné výraznější zánětlivé změny v koriu a širší akantóza [12].

Léčba většinou není nutná a postačí jen dostatečné po-
učení nemocného a vyvarování se zevních dráždivých vli-
vů. Lokálně lze aplikovat antipruriginóza, indferentní
masť případně lokální kortikosteroidy, celkově lze zvážít
antihistaminika, celkové kortikosteroidy připadají v úvahu
ve výjimečných případech a zpravidla nejsou doporučo-
vány. Popisuje se možný příznivý vliv fototerapie (UV-B,
UVA1) s rizikem vzniku hyperpigmentace [16].
Kontroverzní je podávání erytromycinu, který může zkrá-
tit trvání projevů a zmírnit pruritus [15]. Přestože HHV-7
postrádá gen pro tymidinkinázu, byla testována i léčba po-
mocí acykloviru, kdy dávka 800 mg podávaná 5krát den-
ně vedla k urychlení ústupu projevů ve srovnání se skupi-
nou léčenou placebem [11].

Celková délka trvání onemocnění od výsevu „mateř-
ského“ ložiska je udávána kolem 6–8 týdnů, ale může mít
protrahovaný průběh až několik měsíců (pityriasis rosea
perstans). Recidivy se vyskytují asi u 2 % případů a jsou
možné i opakované.

I když pityriasis rosea je onemocněním běžné lékařské
praxe, mohou jeho atypické formy představovat diagnos-
tické obtíže.

LITERATURA

1. BJÖRNBERG, A., HELLGREN, L. Pityriasis rosea: a statistical, clinical, and laboratory investigation of 826 patients and matched healthy controls. *Acta Derm. Venereol. Suppl.* (Stockh), 1962, 42 (Suppl), p. 1–68.
2. BLAUVELT, A. Skin diseases associated with human herpesvirus 6, 7, and 8 infection. *J. Investig. Dermatol. Symp. Proc.*, Dec 2001, 6 (3), p. 197–202.
3. CANPOLAT KIRAC, B., ADISEN, E., BOZDAYI, G., YUCEL, A., FIDAN, I., AKSAKAL, N. et al. The role of human herpesvirus 6, human herpesvirus 7, Epstein-Barr virus and cytomegalovirus in the aetiology of pityriasis rosea. *J. Eur. Acad. Dermatol. Venereol.*, Jan 2009, 23 (1), p. 16–21.
4. CHUANG T. Y., ILSTRUP, D. M., PERRY, H. O., KURLAND, L. T. Pityriasis rosea in Rochester, Minnesota, 1969 to 1978. *J. Am. Acad. Dermatol.*, Jul 1982, 7 (1), p. 80–89.
5. CHUH, A. A., CHAN, P. K., LEE, A. The detection of human herpesvirus-8 DNA in plasma and peripheral blood mononuclear cells in adult patients with pityriasis rosea by polymerase chain reaction. *J. Eur. Acad. Dermatol. Venereol.*, Jul 2006, 20 (6), p. 667–671.
6. DRAGO, F., BROCCOLO, F., REBORA, A. Pityriasis rosea: An update with a critical appraisal of its possible herpesviral etiology. *J. Am. Acad. Dermatol.*, 2009, 61, p. 303–318.
7. DRAGO, F., MALAGUTI, F., RANIERI, E., LOSI, E., REBORA, A. Human herpes virus-like particles in pityriasis rosea lesions: an electron microscopy study. *J. Cutan. Pathol.*, Jul 2002, 29 (6), p. 359–361.
8. GONZÁLEZ, L. M., ALLEN, R., JANNINGER, C. K., SCHWARTZ, R. A. Pityriasis rosea: an important papulosquamous disorder. *Int. J. Dermatol.*, Sep 2005, 44 (9), p. 757–764.
9. MUBKI, T. F., BIN DAYEL, S. A., KADRY, R. A case of Pityriasis rosea concurrent with the novel influenza A (H1N1) infection. *Pediatr. Dermatol.*, May-Jun 2011, 28 (3), p. 341–342.
10. NEOH, C. Y., TAN, A. W., MOHAMED, K., SUN, Y. J., TAN, S. H. Characterization of the inflammatory cell infiltrate in herald patches and fully developed eruptions of pityriasis rosea. *Clin. Exp. Dermatol.*, Apr 2010, 35 (3), p. 300–304.
11. OHASHI, M., IHIRA, M., SUZUKI, K., SUGA, S., ASANO, Y., YOSHIKAWA, T. et al. Transfer of human herpesvirus 6 and 7 antibodies from mothers to their offspring. *Pediatr. Infect. Dis. J.*, 2001, 20, p. 449–450.
12. OKAMOTO, H., IMAMURA, S., AOSHIMA, T., KOMURA, J., OFUJI, S. Dyskeratotic degeneration of epidermal cells in pityriasis rosea: light and electron microscopic studies. *Br. J. Dermatol.*, 1982, 107, p. 189–194.
13. PERCIVAL, G. H. Pityriasis rosea. *Br. J. Dermatol.*, 1932, 44, p. 241–253.
14. REBORA, A. E., DRAGO, F. A novel influenza A (H1N1) virus as a possible cause of pityriasis rosea? A comment. *J. Eur. Acad. Dermatol. Venereol.*, Aug 2011, 25 (8), p. 991–992, author reply 991.
15. SHARMA, P. K., YADAV, T. P., GAUTAM, R. K., TANEJA, N., SATYANARAYANA L. Erythromycin in pityriasis rosea: a double-blind, placebocontrolled clinical trial. *J. Am. Acad. Dermatol.*, 2000, 42, p. 241–244.
16. STULBERG, D. L., WOLFREY, J. Pityriasis rosea. *Am. Fam. Physician.*, 2004, 69 (1), p. 87–91.
17. WATANABE, T., KAWAMURA, T., JACOB, S. E., AQUILINO, E. A., ORENSTEIN, J. M., BLACK, J. B. et al. Pityriasis rosea is associated with systemic active infection with both human herpesvirus-7 and human herpesvirus-6. *J. Invest. Dermatol.*, 2002, 119 (4), p. 793–797.

Podpořeno projektem UK: SVV 264 510.

Do redakce došlo dne 15. 12. 2013.

Adresa pro korespondenci:
MUDr. Ondřej Kodet
Dermatovenerologická klinika I. LF UK
U Nemocnice 2
128 08 Praha 2
e-mail: ondrej.kodet@lf1.cuni.cz