proLékaře.cz | 28.4.2024

Symetrické léze – superficiální maligní melanomy s nízkými hodnotami ABCD skóre

Drlík L.[1], Pock L.[2], Strouhalová I.[1]

[1] Dermatovenerologické oddělení, Šumperská nemocnice, a. s.
přednosta prim. MUDr. Lubomír Drlík
[2] Bioptická laboratoř s. r. o.

Čes-slov Derm, 88, 2013, No. 6, p. 295–298

KAZUISTIKA 1

38letá tkadlena, fototyp III, se dostavila k vyšetření s drobným plošným pigmentovým útvarem neurčitého stáří na levém stehně, u kterého pozorovala několik týdnů zvětšování do plochy (obr. 1a). Rodinná a osobní dermatoonkologická anamnéza byla negativní, spálení sluncem v anamnéze neudávala.

Obr. 1a

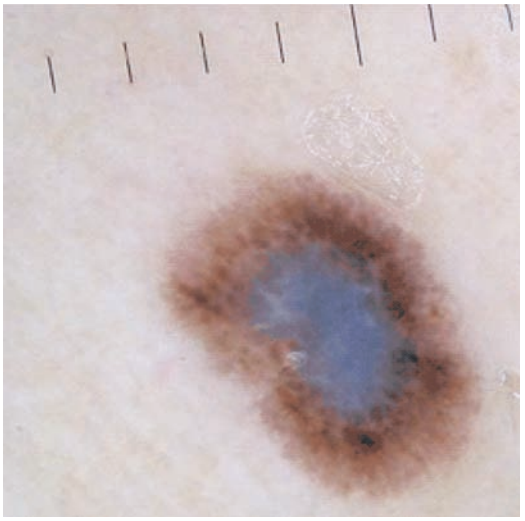

Obr. 1b

Dermatoskopický obraz (obr. 1b)

Jednalo se o černohnědou makulu velikosti 4 x 3 mm, která byla symetrická v obou osách barevně i strukturálně, na periferii projevovala dvojvrstevnost, ve středu modravé zbarvení, kolem kterého měla zřetelnou inverzní síť. Až na modrý střed byla do určité míry podobná Reedovu névu.

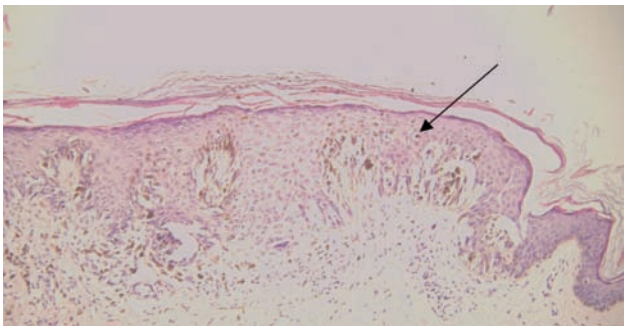

Obr. 1c

Histologický nález (obr. 1c, 1d)

Ostře ohraničená symetrická melanocytární léze s mírnou hyperkeratózou a parakeratózou, hypergranulózou a akantózou. Léze je tvořena jednak hnízdy poměrně dosti pleomorfních melanocytů, jednak jsou tyto elementy i velice často jednotlivě v epidermálních výběžcích, které nejednou intenzivně infiltrují s projevy hojného pagetoidního šíření (šipka). Tyto buňky jsou dílem vřetenitého, dílem epiteloidního tvaru (obr. 1c, d), některé i vícejaderné

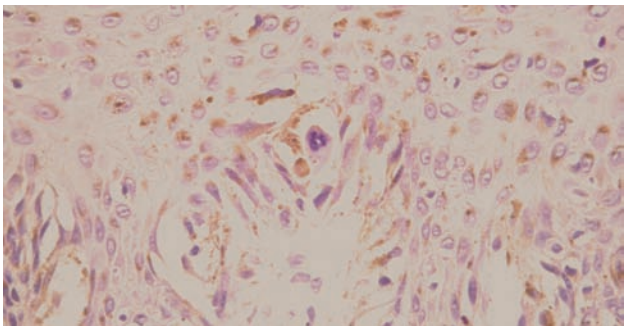

Obr. 1d

proLékaře.cz | 28.4.2024

až monstrózní. Poměrně hojné jsou mitózy melanocytů. Některá hnízda vřetenitých melanocytů nemají prokazatelné spojení s epidermis. Pod lézí se nacházejí četné melanofágy a středně husté infiltráty lymfocytů.

Diagnóza

Superficiálně se šířící melanom Clark II, Breslow 0,33 mm.

KAZUISTIKA 2

55letý inženýr se dostavil do névové poradny ke konzultaci s plochým sytě pigmentovaným útvarem na pravé straně břicha (obr. 2a). Projev se zvětšoval mnoho měsíců, přesnou dobu trvání pacient nedokázal určit, rodinná anamnéza z hlediska kožních tumorů byla negativní, léčen byl pro arteriální hypertenzi, opaloval se bez problémů.

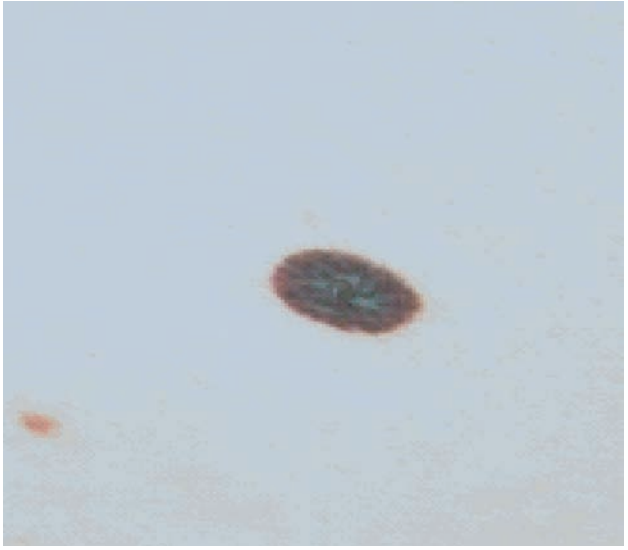

Obr. 2a

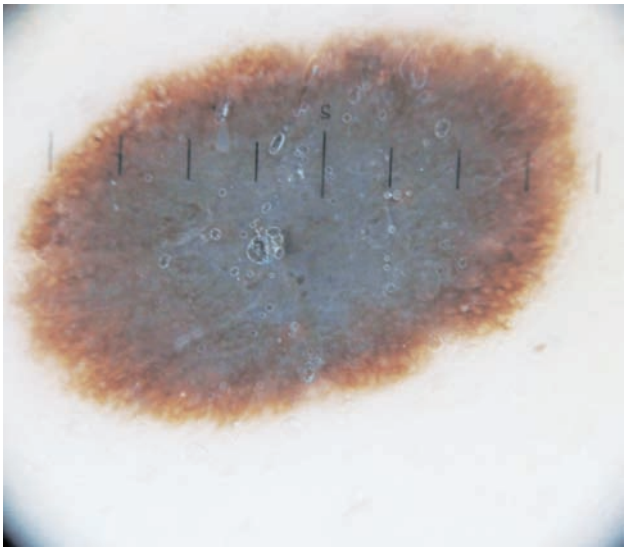

Obr. 2b

Dermatoskopický obraz (obr. 2b)

Velmi sytě pigmentovaný, ostře ohraničený, hnědočerný plošný symetrický eliptický makulózní projev velikosti 9 x 5 mm s tmavší centrální části, kde byl diskrétní šedomodrý závoj, a světlejší periferií s akcentovanou pigmentovou sítí.

Histologické vyšetření (obr. 2c, 2d)

Do stran ostře ohraničená melanocytární léze tvořená pleomorfními melanocyty vřetenitého tvaru uspořádanými do velkých hnízd ve stratum basale epidermis a nodulárních struktur v horním koriu. Pod lézí se nachází masivní množství melanofágů a poměrně husté infiltráty lymfocytů. Epidermis je jen mírně akantotická na periferii (obr. 2c, levá strana), místy spíše atrofická (obr. 2c, pravá strana).

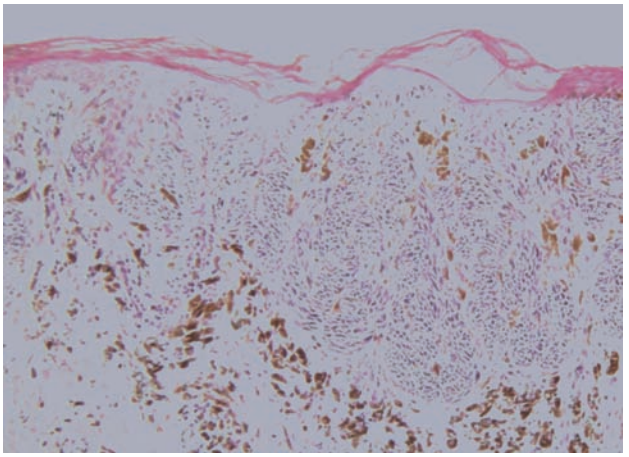

Obr. 2c

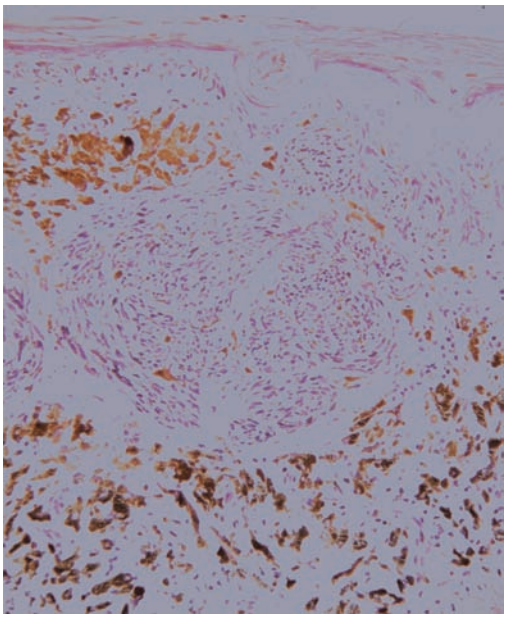

Obr. 2d

Diagnóza

Superficiálně se šířící melanom Clark III, Breslow 0,40 mm.

proLékaře.cz | 28.4.2024

KAZUISTIKA 3

34letá žena, úřednice na mateřské dovolené, zpozorovala několik měsíců po skončení gravidity zvětšování několik roků trvající pigmentové afekce na levé lopatce (obr. 3a).

Při vyšetření dermatologem o dva roky dříve byly zaznamenány vícečetné pigmentové névy trupu i končetin s plánem odstranění kongenitálního névu na bérci a doporučením půlročních dermatoskopických a klinických kontrol, které ale pacientka nedodržela a dostavila se až po dvou letech. Osobní anamnéza stran vážnějších onemocnění byla negativní, na slunci byla pacientka opatrná, spálení sluncem připouštěla během dospívání. Rodinná anamnéza – matka prodělala v 58 letech operaci bazaliomu levé tváře.

Obr. 3a

Dermatoskopický obraz (obr. 3b)
Hnědá symetrická makula velikosti 8 x 6 mm se světlejší středovou částí, po celém obvodu byly nápadné četné světle šedohnědé globule s neostrou konturou a tmavě hnědé, ostře konturované globule a v centru malý bezstrukturní okrsek s šedomodrým závojem.

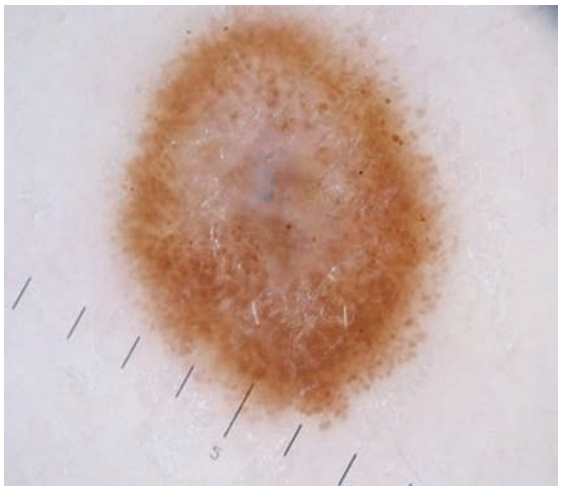

Obr. 3b

Histologické vyšetření (obr. 3c, 3d)
Vcelku symetrická, ostře ohraničená melanocytární léze o průměru 5 mm tvořená pleomorfními melanocyty ve stratum basale prodloužených epidermálních výběžků – v okrajích s mohutným pagetoidním šířením (obr. 3c, šipky). Ve středu léze byla atrofická epidermis s vyrovnanou dermoepidermální junkcí, pod kterou byl pruh mohutné fibrózy (obr. 3c, hvězdička) s vymizelými elastickými vlákny (zřetelné zejména při barvení orceinem na obr. 3d). Pod tímto pruhem se nacházela hnízda pleomorfních melanocytů.

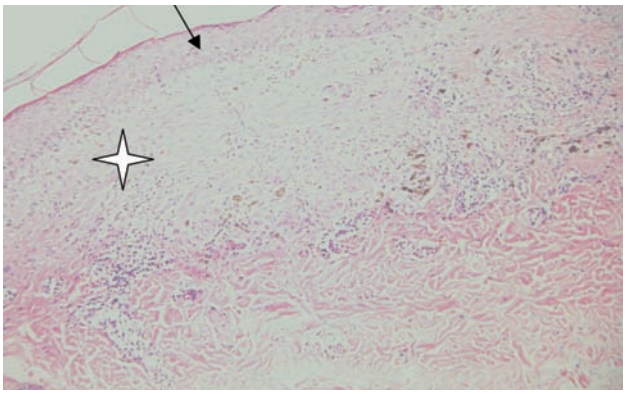

Obr. 3c

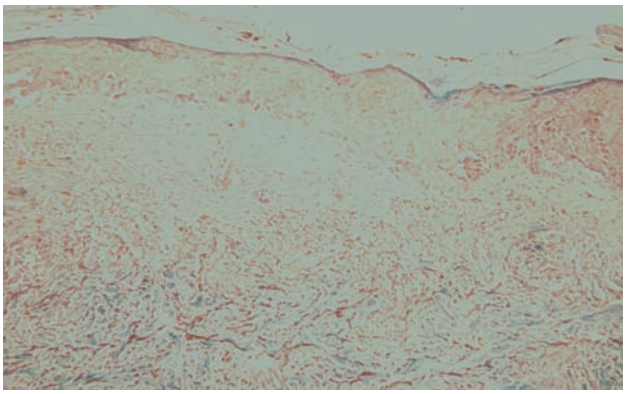

Obr. 3d

Diagnóza
Superficiálně se šířící melanom Clark III, Breslow 0,45 mm s regresí.

DISKUSE

U pacientek uvedených v článku jsme u zcela symetrických, strukturálně málo pestrých lézí mohli pozorovat pouze diskrétní šedomodré a bělavé struktury, u pacientky popisované ve třetí kazuistice navíc periferní globule. Ty jsou v dětství a rané dospělosti (do 3. decenia) fyziologickým nálezem u aktivních vyvíjejících se névů [7]. Mohou se vyskytovat jednak u banálních névů, dále dysplastických névů a při pozdějším výskytu, zejména v nově vzniklých lézí, mohou upozornit na maligní melanom [1, 3]. Pacient popisovaný v druhé kazuistice neměl mimo ložis-

proLékaře.cz | 28.4.2024

kovitě mírně akcentované pigmentové sítě na periferii prakticky žádné pozitivní dermatoskopické znaky melanomu a v lézi byly přítomny pouze dva barevné odstíny s diskrétním centrálním šedomodrým závojem. Také tento melanom byl zcela symetrický ve tvaru, barvě i strukturách.

Málo nápadné klinické a dermatoskopické obrazy tak poměrně výrazně kontrastovaly s jasnými histologickými nálezy, které svědčily pro melanom. Některé případy superficiálních maligních melanomů mohou být zcela symetrické ve tvaru i strukturách a jevit jen mírnou barevnou polymorfii, takže výsledné skóre podle ABCD či 7-point check listu je velmi nízké. Je nutné pečlivě si všímat i zcela jemných rozdílů ve strukturách a léze podrobit pečlivé analýze. Naše případy měly v hodnocení podle ABCD pouze 2,5–3 body – tedy v pásmu hodnocení benigních lézí. Dále je nutno mít na zřeteli, že cca 20 % maligních melanomů je menších než 6 mm [6], u 4 milimetrových a menších nemusí být dermatoskopicky sledovatelné prakticky žádné pozitivní znaky svědčící pro melanom. Při pochybnostech o biologickém charakteru léze je z hlediska bezpečnosti pacienta nutné provést excizi a histologické vyšetření. Diagnostický užitek také přináší případný rozdíl charakteru jednotlivých névů u konkrétního pacienta, suspektní léze se vymykají obrazu ostatních névů. Při dermatoskopickém follow-up pak jeví růstovou či strukturální dynamiku. Rutinní užívání dermatoskopu a pečlivé vyšetřování pacientů společně s preventivními a edukačními akcemi významně snižuje mortalitu na maligní melanom zachycením maligních lézí v raném stadiu – literární prameny uvádějí pokles až na 50 % v průběhu 10 roků dermatoskopické éry [2].

LITERATURA

1. JOHR, R. H., SOYER, P., ARGENZIANO, G., HOFMANN-WELLENHOF, R., SCALVENZI, M. *Dermoscopy: The Essentials.* Mosby: London 2004, 231 pp.
2. KATALINIC, A., WALDMANN, A., WEINSTOCK, M. A. et al. Does Skin Cancer Screening Save Lives? *Cancer,* 2012, 1, p. 5395–5402.
3. KITTLER, H. *Dermatoskopie.* Facultas Verlags- und Buchhandels AG: Wien 2009, 323 pp.
4. MENZIES, S. W., CROTTY, K. A., INGVAR, C., McCARTHY, W. H. *Dermoscopy an Atlas.* 3th Edition. The McGraw-Hill Medical Australia, 2009, 272 pp.
5. POCK, L., FIKRLE, T., DRLÍK, L., ZLOSKÝ, P. *Dermatoskopický atlas.* 2. vyd., Phlebomedica: Praha 2008, 149 s.
6. SCHULZ, H. Auflichtmikroskopische charakteristika kleiner maligner Melanome. *Hautarzt,* 1997, 48, p. 904–909.
7. ZALAUDEK, I., SCHMID, K. MARGHOOB, A. A. et al. Frequency of dermoscopic nevus subtypes by age and body site: a cross-sectional study. *Arch. Dermatol.,* 2011, 147, 6, p. 663–667.

Do redakce došlo dne 26. 8. 2013.

Adresa pro korespondenci:
Prim. MUDr. Lubomír Drlík
Dermatovenerologické oddělení
Šumperská nemocnice, a. s.
Nerudova 41
787 52 Šumperk
e-mail: drlik@nemspk.cz

EDIČNÍ PLÁN

Česko-slovenská dermatologie, 89. ročník, rok 2014

Číslo 1: Dermatoskopická diagnostika alopecií

Číslo 2: Psychofarmaka v dermatologii

Číslo 3: Proktologie

Číslo 4: Urtikárie

Číslo 5: Dermatofyta

Číslo 6: Potní žlázy