

# Klinický případ: Mnohočetné papuly na trupu a na končetinách

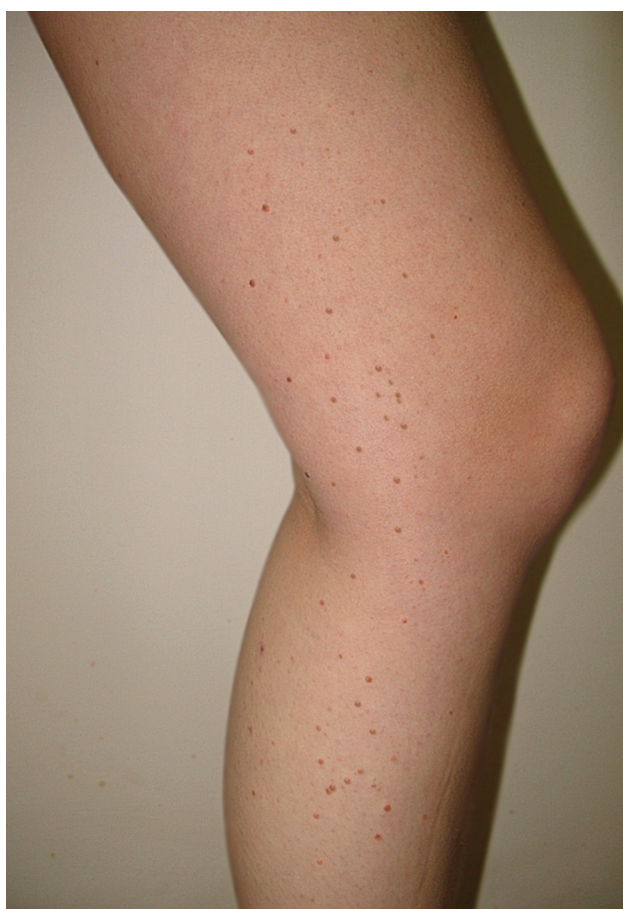Gkalpakioti P., Arenberger P., Frey T., Gkalpakiotis S., Arenbergerová M.

Dermatovenerologická klinika 3. LF UK a FNKV, přednosta prof. MUDr. Petr Arenberger, DrSc, MBA

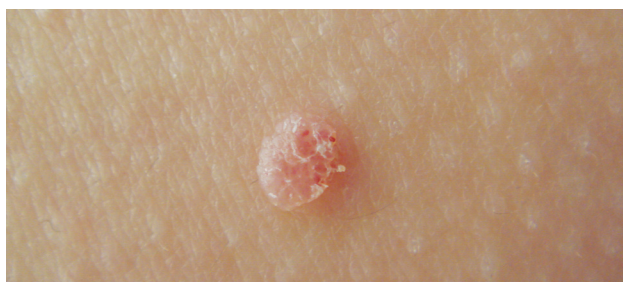*Čes-slov Derm, 88, 2013, No. 3, p. 132–134*

Pacientkou je 24letá žena, která byla odeslána na naše pracoviště s výsevem mnohočetných naružovělých papul na trupu a končetinách trvajícím téměř rok a půl. Rodinná anamnéza byla bezvýznamná, ale v osobní anamnéze uvá-

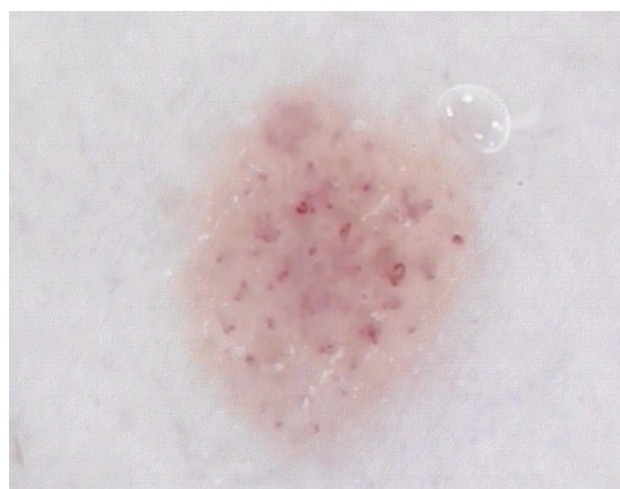děla pacientka epilepsii v dětství s abnormálním elektroencefalografickým záznamem (EEG) a intravenózní aplikaci drog (Pervitin) asi 5 let před vznikem kožního nálezu. Nejprve byla léčena na spádové kožní ambulanci pro diagnózu



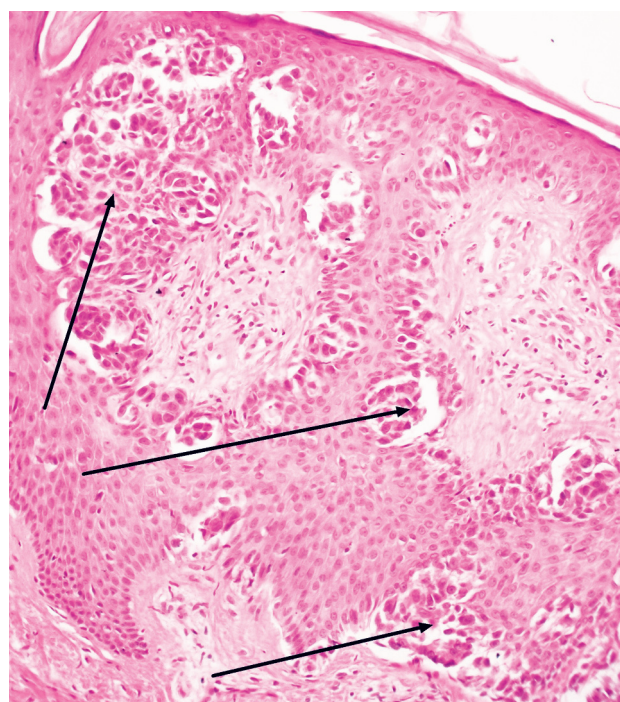
Obr. 1.



Obr. 2.



Obr. 3.



Obr. 4.

suspektní mollusca contagiosa a verrucae vulgares, opakovaně byla provedena kryoterapie. Projevy se objevily nejdříve na dolních končetinách a v průběhu 6 měsíců se postupně rozšířily na horní končetiny a trup. Na počátku se podle popisu pacientky jednalo o drobné makulózní eflouescence, které se měnily na papuly, některé z nich postupně dosáhly velikosti až 0,6 cm v průměru (obr. 1, 2). Dermatoskopické vyšetření ukázalo růžovou lézi s tečkovitými a lineárními cévami (obr. 3). Půl roku před vyšetřením na našem pracovišti byl pacientce chirurgicky odstraněn névus ze zad s histologickým nálezem nodulární melanocytární léze s rysy névu Spitzové. Vzhledem k cytomorfologii jader a vysoké mitotické aktivitě v superficiálních partiích byly biologické vlastnosti této léze označeny za hraniční. Bylo doporučeno druhé čtení popsané jako neobvyklá hraniční melanocytární léze s některými rysy epiteloidního a vřetenobuněčného névu. Afekce nevykazovala známky aktuální malignity, biologické vlastnosti byly posouzeny jako neurčité s vyšším rizikem maligního chování, doporučena reexcize. Histologické vyšetření reexcize bylo v normě. Vzhledem k pokračující diseminaci projevů byl zvažován i metastatický rozsev. Bylo proto provedeno dalších 10 excízií projevů s histopatologickým vyšetřením. RTG srdce a plic, ultrazvuk břicha a uzlin byl bez patologického nálezu.

## HISTOLOGICKÝ NÁLEZ

Nepravidelná epidermální hyperplazie s hnízdy melanocytů v oblasti dermoepidermální junkce (šipky), místy štěrbiny mezi hnízdy melanocytů a okolními keratinocyty. Jádra melanocytů jsou zvětšená a monomorfní. Bez jaderných atypíí (barvení hematoxylin-eosin).

## ZÁVĚR

Ve všech deseti excíziích byl prokázán névus Spitzové, jednalo se tedy o extrémně vzácnou diagnózu „eruptivní diseminované névy Spitzové“.

## DISKUSE

Névy Spitzové můžeme rozdělit do 3 kategorií: solitární, agminované a eruptivní diseminované. První skupina je relativně častá, druhá se vyskytuje velmi ojediněle a třetí kategorie je extrémně vzácná. Agminované léze se nacházejí nejčastěji na obličeji, zádech a končetinách a v literatuře je již popsáno více než 40 případů [5]. Eruptivní diseminovaná varianta je popisována velmi zřídka [1–11]. Při prostudování publikovaných případů je průměrný věk pacientů 23 let, což je v souladu i s naší pacientkou (24 let), s minimální převahou mužských pacientů. Jako spouštěcí faktory jsou popsány spáleniny UV zářením [1], těhotenství [7], intravenózní aplikace drog (i u naší pacientky) [7], chirurgický výkon [10] nebo Addisonova choroba [5]. Agminované névy jsou popisovány po chirurgickém odstranění solitárních névů Spitzové nebo po radioterapii.

Zajímavé je, že u dvou případů eruptivních diseminovaných névů Spitzové byly zaznamenány poruchy centrálního nervového systému s abnormálním EEG [6, 11]. Jeden pacient měl rekurentní epileptické záchvaty a druhý byl bez klinických příznaků. Naše pacientka byla léčena v dětství pro epilepsii s abnormálním EEG, momentálně je však bez neurologického nálezu. Nelze jednoduše říct, zda můžeme spojit eruptivní diseminované névy Spitzové s poruchami centrálního nervového systému, ale rozhodně 3 případy v tak malém souboru i ve světové literatuře zaslouží podrobnější sledování. Sledovaná pacientka navíc přiznávala i abúzus i. v. drog, což je další v literatuře popsaný anamnestický faktor. Podle našich informací není zatím popsána maligní transformace névů Spitzové na melanom, někdy ale může být dost obtížné jejich makroskopické, ale i mikroskopické rozlišení. V případě rychlé diseminace projevů je třeba diferenciatně diagnosticky zvažovat i kožní metastázy maligního melanomu. Salmon-Ehr et al. popsali případ pacienta, který byl léčen 10 cykly dakarbazinu a interferonem pro suspektní kožní metastázy, přičemž ale správná diagnóza byla nakonec stanovena jako diseminované eruptivní névy Spitzové [9]. Dermatoskopické vyšetření může být přínosem, avšak v diferenciatní diagnóze bychom měli na prvním místě myslet právě na melanom a zejména na amelanotickou formu, kde může být dermatoskopický obraz podobný névu Spitzové (polymorfní cévy – lineární a tečkovité, růžová barva) [4].

Léčba je neuspokojivá, chirurgické odstranění je často nereálné vzhledem k množství lézí a špatnému kosmetickému efektu, elektrodesekace a kryoterapie vede často k recidivám a neumožňuje histologickou verifikaci projevů [11]. Doporučuje se pečlivé sledování pacienta a chirurgické odstranění suspektních lézí.

## LITERATURA

1. BURKET, J. M. Multiple benign juvenile melanoma. *Arch. Dermatol.*, 1979, 115, p. 229.
2. DAWE, R. S., WAINWRIGHT, N. J., EVANS, A. T., LOWE, J. G. Multiple widespread eruptive Spitz nevi. *Br. J. Dermatol.*, 1998, 138, p. 872–874.
3. EADY, R. A. J., GILKES, J. J. H., WILSON, J. Eruptive naevi: report of two cases, with enzyme histochemical, light and electron microscopical findings. *Br. J. Dermatol.*, 1977, 97, p. 267–268.
4. GKALPAKIOTIS, S., ARENBEGGER, P., FREY, T., ARENBERGEROVA, M. Růžová makulopapula na hrudi. *Čes-slov. dermatol.*, 2012, 5, p. 197–198.
5. KILINC KARAARSLAN, I., OZDEMIR, F., AKALIN, T. et al. Eruptive disseminated Spitz naevi: dermatoscopic features. *Clin. Exp. Dermatol.*, 2009, 34, p. 807–810.
6. LEVY, R. M., MING, M. E., SHAPIRO, M. et al. Eruptive disseminated Spitz nevi. *J. Am. Acad. Dermatol.*, 2007, 57, p. 519–523.
7. ONSUN, N., SARACOGLU, S., DEMIRKESEN, C., KURAL, Y. B., ATILGANOGLU, U. Eruptive widespread Spitz nevi: can pregnancy be a stimulating factor? *J. Am. Acad. Dermatol.*, 1999, 40, p. 866–867.
8. RIM, J. H., WON, CH., LEE, J. S., CHO, K. H. A case of

- multiple disseminated eruptive Spitz nevi. *J. Dermatol.*, 2002, 29, p. 380–382.
9. SALMON-EHR, V., BELAICH, S., TRAN, C., BIAUNIÉ, G., SERPIER, H., BRESSIEUX, J. M., KALIS, B. Multiple disseminated eruptive Spitz nevi : a case. *Ann. Dermatol. Venereol.*, 1993, 120, p. 822–824.
  10. SMITH, S. A., DAY, C. L., VAN DER PLOEG, D. E. Eruptive widespread Spitz nevi. *J. Am. Acad. Dermatol.*, 1986, 15, p. 1155–1158.
  11. WALLACE, H. J. Eruptive juvenile melanomata. *Br. J. Dermatol.*, 1974, 91, p. 37–38.

Do redakce došlo dne 30. 1. 2013.

Kontaktní adresa:  
MUDr. Petra Gkalpakioti  
Dermatovenerologická klinika 3. LF UK a FNKV  
Šrobárova 50  
100 34 Praha 10  
e-mail: petra.sefrnova@seznam.cz

aktualita

## Závěr z pracovního setkání zástupců neurologů, nefrologů, revmatologů, onkologů, pediatrů, gastroenterologů a dermatovenerologů k problematice biosimilars, které se konalo 24. 6. 2013

Na biologickým lékům podobné léky (biosimilars) nelze uplatňovat stejná pravidla jako na generické deriváty malých molekul. Biologické léky (proteiny) se vyznačují velmi složitou strukturou, v jejímž důsledku je velmi obtížné až nemožné vytvořit zcela identickou kopii originálního biologického léčivého přípravku. Podle našeho názoru tedy není možné (a vhodné) originální léčivý přípravek a biosimilar zaměňovat a při zavádění biosimilars do léčby pacientů v České republice by měla být dodržována určitá důležitá pravidla, která zatím nebyla stanovena.

Z hlediska zaměnitelnosti je ve vlastním zájmu výrobce biosimilárního léčivého přípravku dokázat dostatečně rozsáhlou a dostatečně dlouhou klinickou studii, že při převedení pacienta z originálního na biosimilární léčivý přípravek („switch“) nevzniká pacientovi žádné nebezpečí, nebo nehrozí ztráta účinnosti léčby. Žádné takovéto studie doposud neexistují. Z hlediska „lege artis“ je nepřijatelné, aby byla záměna originálního léku za biosimilars motivována čistě otázkou financí; bezpečnost pacienta by měla být na prvním místě. Je nutno zdůraznit, že rozhodnutí o převedení pacienta z originálního léku na biosimilars musí být plně v kompetenci a na základě rozhodnutí ošetřujícího lékaře, který za toto převedení také nese plnou odpovědnost. Pacient by měl být s touto změnou seznámen, včetně možných rizik.

Jsme rovněž přesvědčeni, že použití jakéhokoli léčivého přípravku v určité indikaci je nutné podpořit patřičnými daty z klinických studií. Přípravek, který prokáže účinnost v jedné indikaci, nemusí nutně prokázat účinnost a bezpečnost v indikaci druhé. Jelikož originální a biosimilární léčivý přípravek jsou prokazatelně a nevyhnutelně odlišné, může docházet k odlišnému chování obou léčivých přípravků i ve stejných indikacích. Biosimilární léčivý přípravek by tak měl optimálně prokázat pomocí klinických studií srovnatelnost v každé jednotlivé indikaci. Otázku extrapolace je proto nutno vždy zvažovat s určitou opatrností.

Dalším zásadním problémem spojeným s příchodem biosimilars je otázka adekvátní a dostatečné farmakovigilance. Vzhledem k zamýšlenému označení biosimilární molekuly stejným INN (international non-proprietary name) jako je označena originální molekula, může docházet k zaměňování léčivých přípravků na úrovni záchytu nežádoucích účinků a dalších aspektů. Názvy originálního a biosimilárního léčivého přípravku je nutno jasně odlišit, aby nemohlo docházet k nežádoucímu překrytí farmakovigilančních dat. V klinické praxi musí být sledována bezpečnost a účinnost každého léčivého přípravku samostatně, zejména s přihlédnutím k méně obvyklým, ale důležitým potenciálním nežádoucím účinkům a identifikaci jakéhokoli zvýšení frekvence předvídatelných nežádoucích účinků. Klinické studie prokazující srovnatelnou bezpečnost a účinnost biosimilars mají zákonem danou minimální délku 3–6 měsíců, tato doba je dle našeho názoru, zejména pro zachycení méně častých, ale potenciálně závažných nežádoucích účinků nedostatečně dlouhá. Vzhledem k výše uvedenému proto doporučujeme, aby ve farmakovigilanční kartě každého pacienta byly striktně uváděny důležité údaje zabraňující záměně léčivých přípravků, jako je originální název léčivého přípravku a jeho šarže. Pečlivé zaznamenávání nežádoucích účinků by rovněž mělo být povinností každého ošetřujícího lékaře.

Prof. MUDr. Vladimír Tesař, DrSc.  
Klinika nefrologie 1. LF UK a VFN

Přítomni: prof. MUDr. Petr Arenberger, DrSc. (dermatovenerologie), prof. MUDr. Eva Havrdová, CSc. (neurologie), prof. MUDr. Jana Hercogová, CSc. (dermatovenerologie), doc. MUDr. Radan Keil, Ph.D. (gastroenterologie), prof. MUDr. Jiří Vencovský, DrSc. (revmatologie), prof. MUDr. Jiří Vorlíček, CSc. (onkologie), prof. MUDr. Tomáš Zima, DrSc. (lékařská chemie a biochemie)