proLékaře.cz | 27.7.2025

Klinický případ:
Nažloutlé axilární ochlupení

Kodet O.[1, 2], Kupidlovská L.[3], Štork J.[1], Lacina L.[1, 2]

[1]Dermatovenerologická klinika 1. LF UK, Praha
přednosta prof. MUDr. Jiří Štork, CSc.
[2]Anatomický ústav 1. LF UK, Praha
přednosta prof. MUDr. Karel Smetana ml., DrSc.
[3] ÚLBLD VFN a 1. LF UK, Klinická mikrobiologie a ATB centrum, Praha
přednosta prof. MUDr. Tomáš Zima, DrSc., MBA

Čes-slov Derm, 87, 2012, No. 1, p. 17–19

Na pravidelnou preventivní prohlídku na onkologickou ambulanci naší kliniky se dostavil 35letý pacient. Jeho rodinná anamnéza byla zcela nevýznamná. Pacient, aktivní sportovec, se těšil dobrému zdraví, nikdy v minulosti se s ničím neléčil, kromě několika nepříliš závažných úrazů vzniklých při sportovních hrách. Při vyšetření si pacient stěžoval na papulózní névus lokalizovaný na zadní axilární řase, který byl pravidelně drážděn lemem oděvu. Dermatoskopický nález byl zcela klidný, nejvíce odpovídal svým charakterem smíšenému névu, přesto vzhledem k exponované lokalizaci bylo rozhodnuto o jeho excizi. Při přípravě operačního pole před výkonem byla zaznamenána žlutavé zabarvení axilárního ochlupení (obr. 1). Při bližším ohledání byly některé hirci zřetelně silnější, žlutavě zbarvené a byla patrná nerovnoměrnost průměru chlupu (obr. 2). Vlasový stvol obalovaly nodozity o nevelkém průměru, které nebylo možno ze stvolu chlupu setřít, a výsledně byl na pohmat drsný. Obdobné změny byly zastiženy i na ochlupení scrota. Kštice a ochlupení trupu ani končetin podobné změny nevykazovalo. Pacient sám si těchto změn nebyl vědom, dále udával, že sportuje téměř denně (posiluje a běhá 1–2 hodiny), přičemž dres kompletně propotí, že se sprchuje 1–2krát denně za použití běžných sprchových gelů, antiperspiranty nepoužívá, ochlupení na těle nikdy nevyholuje. Část vlasových stvolů odstraněných při přípravě operačního pole byla odeslána k mikroskopickému (obr. 3 A, B) a mikrobiologickému vyšetření (obr. 4).

Obr. 1

Obr. 2

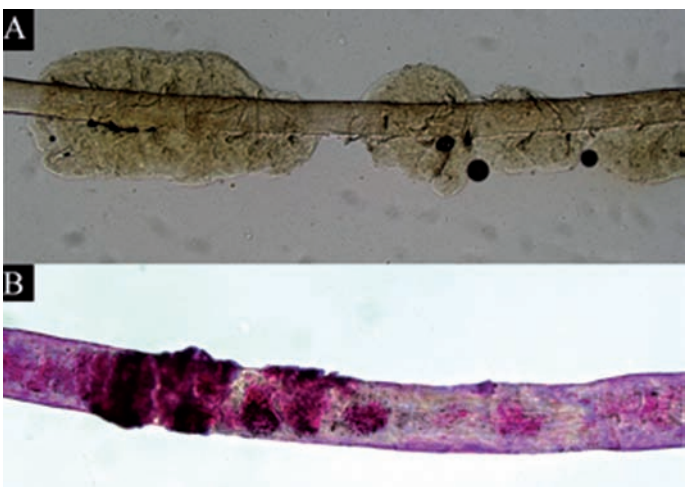

Obr. 3

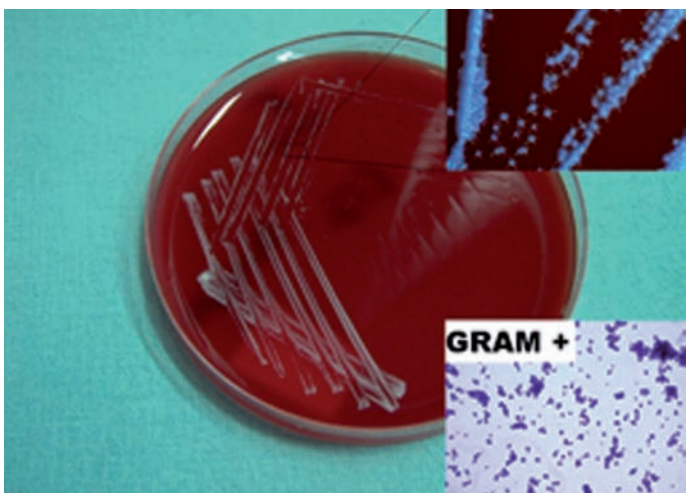

Obr. 4

proLékaře.cz | 27.7.2025

HISTOLOGIE A MIKROBIOLOGIE

Dodané vlasové stvoly byly z části nativně zamontovány do Swanova roztoku (3A), druhá část byla obarvena metodikou podle Grama a zamontována do permanentního akrylátového média (3B). Mikroskopicky byly nápadné na nativně montovaných vlasových stvolech amorfní nažloutlé hrudkovité hmoty pevně přimknuté ke kutikule vlasu. Tyto agregáty byly místy rozesety řídce, v jiných úsecích kompletně obalovaly celý obvod vlasu. V Gramově barvení (3B) bylo na přehlednější periferii útvarů možno diferencovat nejenom tyčinkovité bakterie, ale místy i mikroorganismy s větvenou morfologií, amorfní hmota mezi bakteriemi se intenzivně přebarvovala fuchsinem (pro srovnání preparát zhotovený z kultury rovněž barvený podle Grama, obr. 4, dolní výřez). Mikrobiologický průkaz byl proveden modifikovanou metodou. Nejprve došlo k pomnožení bakterií ponořením infikovaného vlasu do živného bujónu a teprve posléze bylo provedeno vyočkování z bujónu na krevní agar. Kultivačně bylo prokázáno *Corynebacterium sp.*

Závěr

Trichomycosis axillaris flava.

PRŮBĚH

Při kontrolním vyšetření za 2 týdny, které bylo spojeno s odstraněním stehů, byl pacient poučen o benigním charakteru tohoto náhodného nálezu na ochlupení a jeho bakteriálním původu. Pacientovi bylo doporučeno opatrné vyholení jako patrně nejsnazší způsob snížení bakteriální nálože, nadále mu bylo doporučeno omývání antibakteriálně působící emulzí a dlouhodobě i pravidelná aplikace antiperspirantu.

DISKUSE

Trichomycosis je onemocnění známé dlouhou dobu [3]. Tento poněkud archaický název chybně odkazuje na mykotickou etiologii, avšak je i nadále v užívání, protože alternativní etiologicky správnější termín „trichobacteriosis“ nebyl nikdy širší odbornou veřejností akceptován. Již od nejstarších popisů je ustanoveno dělení trichomykózy na klinické varianty v závislosti na barevném koloritu nálezu. Nejběžnější je nažloutlý odstín změněných chlupů, tedy trichomycosis axillaris flava (syn. palmellina popsaná profesorem Pickem (1873) z pražské německé kožní kliniky podle zbarvení připomínajícího med). Ostatní barevné varianty (červená – rubra, černá – nigra) jsou mnohem vzácnější. Literárně se zdá, že jsou častěji hlášeny z tropických a subtropických oblastí, nicméně přesná data týkající se relativní četnosti jednotlivých variant vzhledem k nezávažnosti nálezu chybějí. U všech barevných variant byly jako původce určeny koryneformní bakterie [5], nejčastěji bývalo uváděno *Corynebacterium tenuis*. Tato specificita nebyla ale později potvrzena. Přesnější druhové určení je někdy obtížné, vždy však jde o aerobní nedifterické druhy, které je nejspíše vhodné považovat za druhy svým chováním převážně saprofytické. Environmentální vlivy v axile mohou indukovat i u různých druhů *korynebakterií* produkci pigmentu, což může vést k zabarvení potu (pseudochromhidrosis) a může rovněž vysvětlovat bledou fluorescenci ve Woodově světle. Kromě obtíží při diferenciaci mezi jednotlivými druhy rodu *Corynebacterium* mikrobiologické studie komplikuje i přerůstání jiných běžných mikroorganismů v primoizolátech. Situaci může někdy usnadnit krátkodobé ponoření postiženého chlupu nejprve do 70% etanolu, čímž se můžeme zbavit většiny bakteriální flóry na povrchu vlasu a usnadnit kultivaci pomaleji rostoucích *korynebakterií*, které, ochráněny hluboko v drúzách, toto ošetření lépe snesou.

Klinicky jsou projevy trichomycosis v naprosté většině chudé, či zcela asymptomatické. Někdy si pacient stěžuje na výraznější tělesný zápach (bromhidrosis), zbarvení potu, či prádla. Přesná incidence není známa, starší údaje z Evropy uvádějí, že postiženo v některých souborech (rok 1970) bylo například až 27 % studentů (mužů). Postižení žen bylo v tomtéž období několikanásobně nižší. Vysvětlení této androtropie se může opírat nejen o biologické, ale i kulturní vlivy. Změna standardu osobní hygieny nejspíše vysvětluje výrazně nižší incidenci námi pozorovanou v současné době.

V diferenciální diagnostice je třeba na prvním místě s důrazem na možnou přenositelnost pomyslet na záměnu vajíček tělních parazitů nalepených na ochlupení s drúzami u trichomykózy. Podrobnější klinické, či mikroskopické vyšetření dovolí odlišit infestaci *Phtirius pubis*, či *Pediculus sp.* Dále je třeba myslet i na endogenní, popř. exogenní materiál pevně ulpívající na vlasovém stvolu (tzv. *„hair casts“* či *„pseudo hair casts“*). V druhém případě je třeba cíleně anamnesticky pátrat po užívání kosmetiky (laky na vlasy, antiperspiranty, pudry, gely apod.). Jejich ulpívající zbytky mohou vytvořit na povrchu vlasu různě zbarvené amorfní povlaky. Z infekčních mykotických chorob, zejména v tropických oblastech, vzácně i v našich podmínkách, je třeba vyloučit piedra nigra *(„trichomycosis nodularis“)*, respektive piedra alba. Výskyt vrozených strukturálních abnormit vlasů (např. trichorhexis nodosa) je naštěstí ještě mnohem vzácnější a odlišuje se zejména průběhem a lokalizací.

Trichomycosis často nevyžaduje specifickou léčbu, často dokonale postačí zvýšený hygienický standard. Pokud je ale stav spojen s obavami pacienta nebo v případech, kdy dochází ke zbarvování prádla, či zvýšenému tělesnému zápachu, je patrně nejsnazším postupem dekontaminace šetrným oholením postižené oblasti, aplikací lokálních dezificiencií a následně prevence hyperhidrózy antiperspirantem. Tradiční prostředky jako benzoová kyselina, 1% vodný roztok formaldehydu, 2% roztok glutaraldehydu apod. jsou potenciálně iritující či alergizující látky. Vhodnější jsou tedy např. komerčně dostupné dezinfekční roztoky (např. směs chlorhexidinu, hexamidinu, chlorokrezolu nebo benzoylperoxid aj.). Lokálně, či dokonce celkově podávaná antibiotika sice podle některých sdělení vykazují také dobrý efekt, ale vzhledem k benignímu charakteru onemocnění a snadnosti užití dezificiencií a jejich vysoké účinnosti nejsou v tomto případě antibiotika podle našeho názoru metodou volby.

Z ostatních chorob způsobovaných korynebakteriemi (byť jiných druhů) je ještě vhodné vyloučit onemocnění keratolysis punctata a erythrasma [1]. U některých pacientů může být současně přítomna celá tato triáda [4], což může svědčit pro určitou akcentaci sudorimotorických funkcí. V posledních letech jsou opakovaně hlášeny i případy kardiálních infekcí, např. endocarditis [2], po invazivních výkonech (např. katetrizaci) způsobených právě některým druhem rodu *Corynebacterium* (např. Corynebacterium amycolatum, Corynebacterium jeikeium). Byť jde o komplikaci dosti vzácnou, je vhodné ji zde připomenout a myslet na ni u imunokompromitovaných pacientů, či pacientů s náhradami chlopní. Dermatolog totiž bývá nejednou v perioperačním období konfrontován s dotazy intervenčních kardiologů, či vaskulárních chirurgů ohledně dermatóz, či komenzální flóry

proLékaře.cz | 27.7.2025

kůže vyskytujících se v oblasti plánovaného intervenčního přístupu (zejména tříselná krajina).

LITERATURA

1. BLAISE, G., NIKKELS, A. F., HERMANNS-LÊ, T. Corynebacterium-associated skin infections. *Int. J. Dermatol.,* 2008, 47, 8, s. 884–890.
2. DALAL, A., URBAN, C., SEGAL-MAURER, S. Endocarditis due to Corynebacterium amycolatum. *J. Med. Microbiol.,* 2008, 57, 10, p. 1299–1302.
3. PATTESON, R. G. Trichomycosis Nodosa: A Bacillary Disease of Hair. *Br. Med. J.,* 1889, 1, s. 1166–1169.
4. RHO, N. K., KIM, B. J. A corynebacterial triad: Prevalence of erythrasma and trichomycosis axillaris in soldiers with pitted keratolysis. *J. Am. Acad. Dermatol.,* 2008, 58, 2, p. 57–58.
5. SAVIN, J. A., SOMERVILLE, D. A., NOBLE, W. C. The bacterial flora of trichomycosis axillaris. *J. Med. Microbiol.,* 1970, 19, 3, p. 252–256.

Podpořeno projektem UK – Podpora specifického univerzitního výzkumu.

Do redakce došlo dne 13. 1. 2012.

Kontaktní adresa:
MUDr. Lukáš Lacina, Ph.D.
Dermatovenerologická klinika 1. LF UK
U Nemocnice 2
128 08 Praha 2,
e-mail: lukas.lacina@lf1.cuni.cz

23. Fortbildungswoche
für praktische Dermatologie und Venerologie
22.-27. Juli 2012
Gasteig, München

Tento postgraduální kurs probíhá v němčině

Těšíme se na Vás v červenci 2012
v Mnichově

Kontakt Kongressbüro:
INTERPLAN Fortbildungswoche GmbH
Sandrina Josephs
Landsbergerstr. 155, Haus 1
80687 München
E-Mail: fobi@interplan.de
Website: www.fortbildungswoche.de

Tagungsleiter:
Prof. Dr. Dr. h.c. Thomas Ruzicka
Tagungssekretär:
Prof. Dr. Peter Thomas
Wissenschaftliches Programm
Prof. Dr. Hans Wolff