proLékaře.cz | 27.7.2025

Čes-slov Derm, 86, 2011, No. 6, p. 288–290

Dermatoskopické sledování v čase

Arenbergerová M.[1], Arenberger P.[1], Frey T.[1], Šach J.[2], Frühaufová Š.[2], Housa D.[2], Gkalpakiotis S.[1]

[1]Dermatovenerologická klinika 3. LF UK a FNKV, Praha
přednosta prof. MUDr. Petr Arenberger, DrSc., MBA
[2]Ústav patologie 3. LF UK a FNKV, Praha
přednosta prof. MUDr. Václav Mandys, CSc.

PACIENT 1

Pacient (54 let), fototyp III, v anamnéze maligní melanom na zádech (SSM, Breslow 0,61 mm) v r. 2005 a psoriáza od r. 1995. Tři měsíce pozoruje ztmavnutí a zvětšení hnědého projevu nad levou lopatkou, bez subjektivních příznaků. Jednalo se o hnědorůžové ložisko o vel. 9 x 5 x 3 mm, s centrální hemoragickou hyperkeratózou a drobnou periferní erozí. Na trupu byly přítomné ojedinělé klidné pigmentové névy a ložiska psoriázy. Pacient byl pravidelně sledován digitálním dermatoskopem v rámci dispenzární péče. Měnící se projev na zádech jsme porovnali s dermatoskopickým obrazem před dvěma roky.

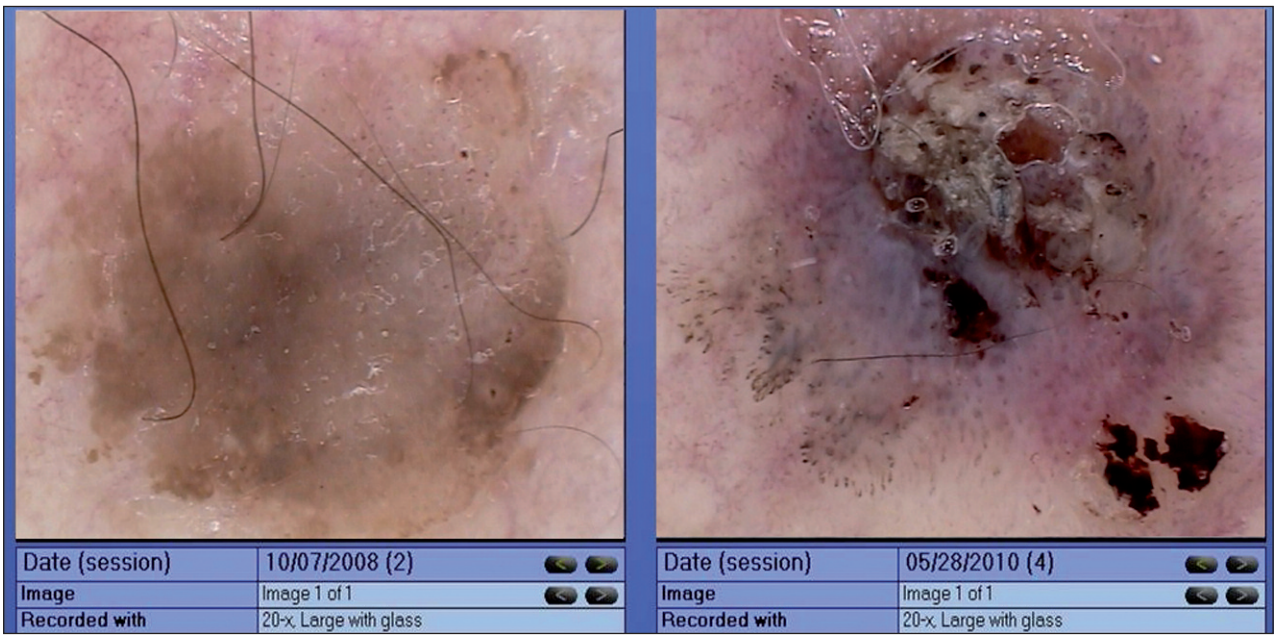

Obr. 1A.

Dermatoskopický obraz (obr. 1A)

Na levém obrázku z r. 2008 pozorujeme difuzní světle hnědou pigmentaci a ojedinělé pseudofolikulární ústí v pravém dolním pólu a červené tečkovité angiektázie v horní partii. Na obrázku vpravo vidíme hemoragickou hyperkeratózu v centru, vlevo od ní šedomodrý okrsek lemovaný drobnými šedočernými tečkami a hustě nakupenými tečkovitými kapilárami v pravé části projevu. V pravém dolním rohu hemoragie.

Histologické vyšetření (obr. 2A)

Nález je slučitelný s obrazem lichenoidní keratózy s inkontinencí pigmentu (1 – ortokeratotická hyperkeratóza, 2 – lichenoidní kulatobuněčný infiltrát v oblasti dermoepidermální junkce, 3 – epidermis s mírnou akantózou, 4 – fagocytóza melaninového pigmentu makrofágy v dermis).

proLékaře.cz | 27.7.2025

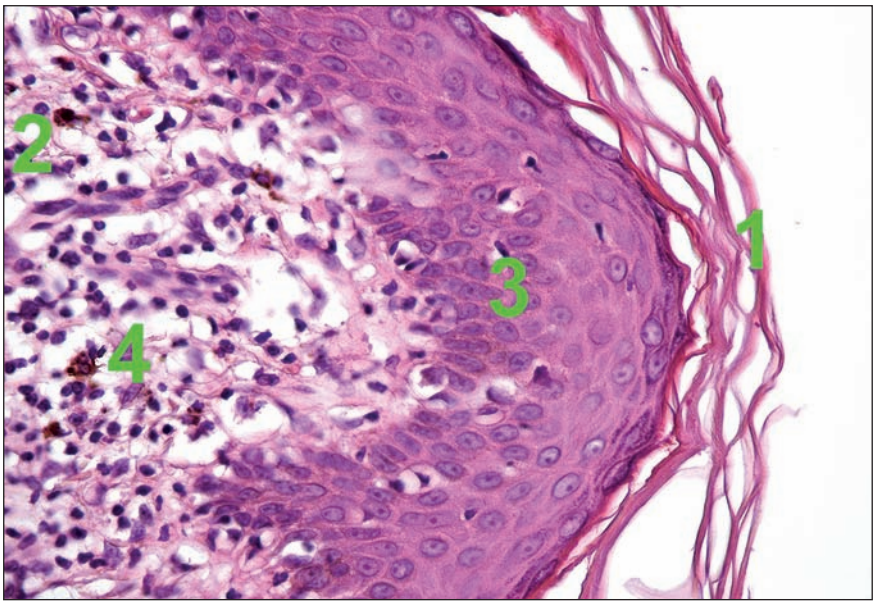

Obr. 2A.

Diagnóza

Nález je poměrně obtížně hodnotitelný. Bizarní obraz, přítomnost růžové barvy, tečkovitých angiektázií a šedočerných teček nás nutí v diferenciální diagnostice pomýšlet i na maligní melanom. Důležitou roli zde sehrává vyšetření projevu před dvěma roky, které bylo z dermatoskopického hlediska velmi suspektní jako seborroická veruka vzhledem s iritací vzhledem k angiektáziím. Kombinace sledování dermatoskopického obrazu a histologického vyšetřeni nám pomůže stanovit diagnózu lichenoidní keratózy, která vznikla na podkladě seborroické keratózy.

PACIENT 2

Pacient (58 let) fototypu II, který se v dětství opakovaně spálil na slunci, pozoroval několik měsíců tmavnutí a zvětšování pigmentového projevu na levém předloktí. Útvar byl vyhodnocen jako rizikový a pacient byl objednán k provedení totální excize. K výkonu se však nedostavil a přichází až za 8 měsíců, protože se projev stále zvětšuje. Jedná se o hnědočernou makulu o velikosti 8 x 5 mm s nepravidelnými okraji.

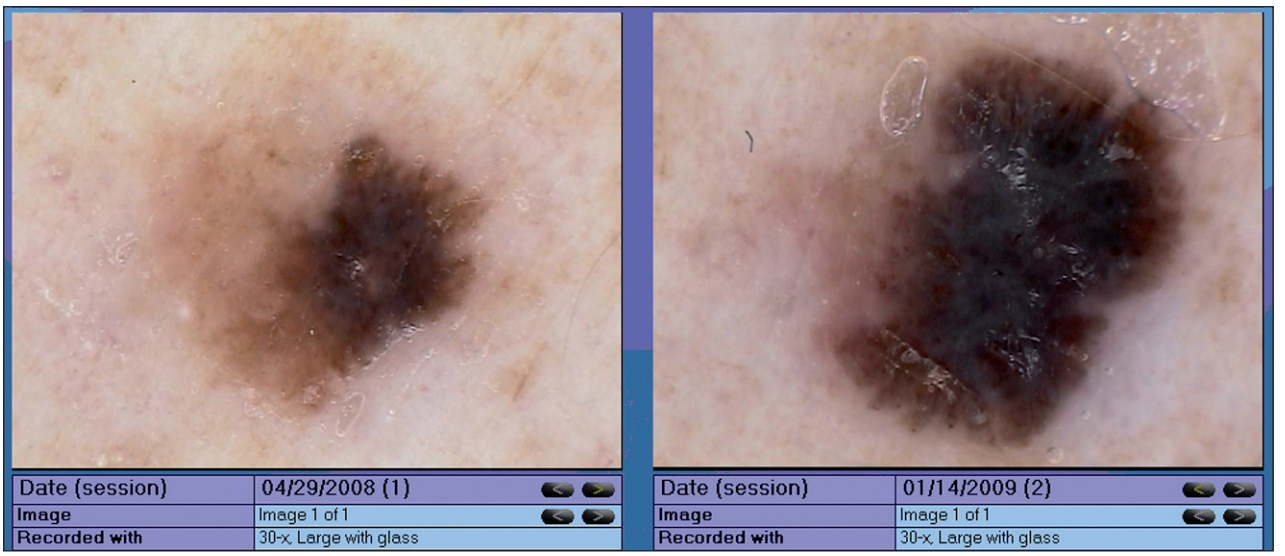

Obr. 1B.

Dermatoskopický obraz (obr. 1B)

Na levém obrázku z prvního vyšetření v r. 2008 vidíme nepravidelnou hnědou pigmentaci v centru s šedomodrým nádechem, naznačeno radiální proudění. Na obrázku vpravo po 8 měsících vidíme, že se projev výrazně změnil. Sytá hnědočerná pigmentace, v centru s šedomodrým závojem, periferně nepravidelné radiální proudění a nerovnoměrně rozmístěné hnědé globule.

Histologické vyšetření (obr. 2B)

Superficiální typ melanomu kůže, v centrální oblasti již s vertikálním způsobem šíření a s prorůstáním do stratum reticulare koria (Breslow 0,75 mm). V oblasti koria je výraznější lymfocytární reakce (1 – kulatobuněčný infiltrát ve spodině melanomu, 2 – hnízdo nádorových melanocytů ve stratum reticulare koria, 3 – pagetoidní šíření nádorových melanocytů do epidermis).

proLékaře.cz | 27.7.2025

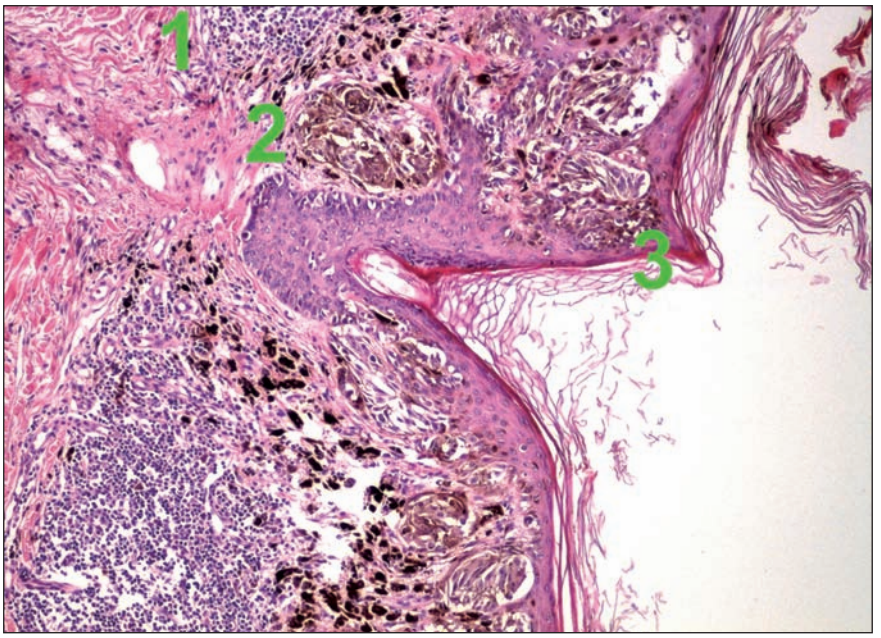

Obr. 2b.

Diagnóza

Na levém obrázku vzhledem k přítomnosti nepravidelné hnědé pigmentace s centrálním šedomodrým nádechem a regrese se pravděpodobně jednalo o silně dysplastický névus, eventuálně iniciální melanom. Po 8 měsících je diagnóza již zřejmá. Kritérium E (někdy se označuje nejen jako elevace, ale i evoluce) dominuje, ložisko se výrazně zvětšilo a změnilo svůj charakter. Vzhledem k přítomnosti šedomodrého závoje, radiálního proudění a nepravidelných hnědých globulí, diagnózu uzavíráme jako maligní melanom.

DISKUSE

Digitální dermatoskopie má oproti optické dermatoskopii několik přidaných hodnot. Obraz můžeme zvětšit a v klidu si ho prohlédnout na monitoru, nechat ho projít expertním systémem a hlavně obrázek uložit a porovnávat v čase. Možnost sledování v čase považujeme za jednu z nejdůležitějších výhod digitální dermatoskopie. Dokumentují to naše dvě kazuistiky, v nichž v prvním případě přišel pacient s projevem, který by na první pohled v širší diferenciální diagnostice mohl dermatoskopicky imitovat regredující maligní melanom nebo i bazaliom s pigmentem. Avšak při porovnání se snímkem pořízeným před dvěma lety, kdy projev imponoval jako seboroická keratóza, nám ke správné diagnóze přispělo i předchozí vyšetření. Ve druhé uvedené kazuistice měl pacient při kontrole také bizarní obraz podezřelý z melanomu, který ale prakticky jednoznačně potvrdil pohled na vyšetření před 8 měsíci, kdy se již tehdy jednalo o velmi podezřelou melanocytární lézi (pacient byl objednán k excizi, ale dostavil se s větším časovým odstupem). Sledování v čase využíváme především u mnohočetných pigmentových lézí, u kterých z technických důvodů nemůžeme všechny excidovat, a kdy se jednoznačně nejedná o melanom. Naopak nodulární projevy se nedoporučují dlouhodobě sledovat. Buď se ihned rozhodneme, že se jedná o benigní lézi (intradermální névus), nebo lézi excidujeme z podezření maligity (např. nodulární maligní melanom).

LITERATURA

1. JOHR, R. H., SOYER, P., ARGENZIANO, G. et al. *Dermoscopy.* Mosby: Londýn 2004, 231 s.
2. POCK, L., FIKRLE, T., DRLÍK, L., ZLOSKÝ, P. *Dermatoskopický atlas.* 2. vyd., Phlebomedica: Praha 2008, 149 s.

Do redakce došlo 22. 8. 2011.

Kontaktní adresa:
MUDr. M. Arenbergerová, PhD.
Dermatovenerologická klinika FNKV a 3. LFUK
Šrobárova 50
100 34 Praha 10
e-mail: ma@avemedica.cz